This is a digital copy of a book that was preserved for generations on library shelves before it was carefully scanned by Google as part of a project to make the world's books discoverable online.

It has survived long enough for the copyright to expire and the book to enter the public domain. A public domain book is one that was never subject to copyright or whose legal copyright term has expired. Whether a book is in the public domain may vary country to country. Public domain books are our gateways to the past, representing a wealth of history, culture and knowledge that's often difficult to discover.

Marks, notations and other marginalia present in the original volume will appear in this file - a reminder of this book's long journey from the publisher to a library and finally to you.

Usage guidelines

Google is proud to partner with libraries to digitize public domain materials and make them widely accessible. Public domain books belong to the public and we are merely their custodians. Nevertheless, this work is expensive, so in order to keep providing this resource, we have taken steps to prevent abuse by commercial parties, including placing technical restrictions on automated querying.

We also ask that you:

+ *Make non-commercial use of the files* We designed Google Book Search for use by individuals, and we request that you use these files for personal, non-commercial purposes.

+ *Refrain from automated querying* Do not send automated queries of any sort to Google's system: If you are conducting research on machine translation, optical character recognition or other areas where access to a large amount of text is helpful, please contact us. We encourage the use of public domain materials for these purposes and may be able to help.

+ *Maintain attribution* The Google "watermark" you see on each file is essential for informing people about this project and helping them find additional materials through Google Book Search. Please do not remove it.

+ *Keep it legal* Whatever your use, remember that you are responsible for ensuring that what you are doing is legal. Do not assume that just because we believe a book is in the public domain for users in the United States, that the work is also in the public domain for users in other countries. Whether a book is still in copyright varies from country to country, and we can't offer guidance on whether any specific use of any specific book is allowed. Please do not assume that a book's appearance in Google Book Search means it can be used in any manner anywhere in the world. Copyright infringement liability can be quite severe.

About Google Book Search

Google's mission is to organize the world's information and to make it universally accessible and useful. Google Book Search helps readers discover the world's books while helping authors and publishers reach new audiences. You can search through the full text of this book on the web at `http://books.google.com/`

B 3 778 216

UNIVERSITY
OF CALIFORNIA

Virchows Archiv

für

pathologische Anatomie und Physiologie

und für

klinische Medizin.

Herausgegeben

von

Johannes Orth.

Band 190.

Folge XVIII. Band X.

Mit 13 Tafeln und 6 Textfiguren.

Berlin

Druck und Verlag von Georg Reimer

1907.

QMI
V5
v.190

UNIV. OF
CALIFORNIA

Inhalt des 190. Bandes.

Erstes Heft (1. Oktober).

Seite

I. Petrén, Karl, Über das gleichzeitige Vorkommen von Akromegalie und Syringomyelie. (Zugleich ein Beitrag zur Frage nach dem Vorkommen von Akromegalie ohne Veränderung der Hypophysis.) (Aus der medizinischen Universitätsklinik zu Upsala.) (Mit 4 Abbildungen im Text und Taf. I, II.) 1

II. Kathe, Hans, Partielle Verdoppelung der Speiseröhre. (Aus dem Pathologischen Institut Halle a. S.) (Hierzu Taf. III.) . 78

III. Winogradow, Basil, Zur Frage der Kali chloricum-Vergiftung. (Aus der propädeutischen Klinik und aus der Abteilung für experimentelle Medizin des Bakteriologischen Instituts zu Kiew.) (Hierzu Taf. IV.) 92

IV. Saigo, Y., Über die Altersveränderungen der Ganglienzellen im Gehirn. 124

V. Arnold, Julius, Die Rolle der Zellgranula bei der hämatogenen Pigmentierung nebst Bemerkungen über „entzündliche" Zellformen. (Hierzu Taf. V.) 134

VI. Kitamura, S., Über sekundäre Veränderungen der Bronchien und einige Bemerkungen über die Frage der Metaplasie. . . 163

Zweites Heft (18. November).

VII. Beckhaus, Ein Blutgefäßendotheliom mit Ausbreitung in den erweiterten Gefäßen eines diffus myomatösen Uterus. (Aus dem Pathologischen Institut des Herzogl. Krankenhauses zu Braunschweig.) (Hierzu Taf. VI.) 177

VIII. Daus, S., Über sekundäre Hautkrebse. (Aus dem Städtischen Krankenhaus Gitschiner Straße in Berlin.) (Mit 1 Abbildung im Text.) 196

IX. Niosi, Francesco, Die Mesenterialzysten embryonalen Ursprungs nebst einigen Bemerkungen zur Entwicklungsgeschichte der Nebennieren-Rindensubstanz sowie zur Frage des Chorionepithelioms. (Aus der Königl. Chirurgischen Klinik zu Pisa, Direktor: Prof. A. Ceci.) (Hierzu Taf. VII—X.) 217

220242

Seite

X. Kon, Jutaka, Über Leukämie beim Huhn. (Aus dem Kgl. Pathologischen Institut zu München.) 338

XI. Ivy McKenzie, M. B., Epithelmetaplasie bei Bronchopneumonie. (Aus dem Pathologischen Institut des Stadtkrankenhauses, Friedrichstadt, Dresden.) 350

XII. Oberndorfer, S., Über Riesenzellbildung in der Decidua. (Aus der Prosektur des städtischen Krankenhauses München r./Isar.) (Mit 1 Abbildung im Text.) 368

XIII. Morgenroth, J., und Willanen, K., Über die Wiedergewinnung des Diphtherietoxins aus seiner Verbindung mit dem Antitoxin. (Aus dem Pathologischen Institut der Universität Berlin.) 371

Drittes Heft (23. Dezember).

XIV. Mönckeberg, J. G., Über „syncytium"haltige Hodentumoren. (Aus dem Pathol.-anatom. Institute der Universität Gießen.) (Hierzu Taf. XI. XII.) 381

XV. Böhmig, Hans, Beitrag zu den Geschwülsten der Oberkieferhöhle (Zystadenom mit epulidem Grundgewebe). (Aus dem Pathologischen Institut des Herzoglichen Krankenhauses in Braunschweig.) (Hierzu Taf. XIII.) 421

XVI. Fabian, E., Naegeli, O., Schatiloff, P., Beiträge zur Kenntnis der Leukämie. (Aus dem Pathologischen Institut der Universität Zürich.) 436

XVII. Basset, Richard, Kasuistischer Beitrag zur Lehre von den Hernien der Regio duodenojejunalis. (Aus dem Pathologischen Institut zu Erlangen.) 510

XVIII. Justus, Jakob, Über den physiologischen Brom-Gehalt des Organismus. (Aus dem Krankenhause der isr. Gemeinde in Budapest.) 524

XIX. Waechter, Über das Vorkommen von Bilirubinausscheidung in Kristallform bei Icterus gravis. (Aus dem Pathol. Institut der Universität Freiburg i. B.) 533

Inhalts-Verzeichnis zu Bd. CLXXXI—CXC des Archivs 536

Druckfehler-Berichtigung 560

UNIV
CALIF

I.

Über das gleichzeitige Vorkommen von Akromegalie und Syringomyelie.

(Zugleich ein Beitrag zur Frage nach dem Vorkommen von Akromegalie ohne Veränderung der Hypophysis.)

(Aus der medizinischen Universitätsklinik zu Upsala.)

Von

Prof. Karl Petrén, Upsala.

(Hierzu 4 Textfiguren und Taf. I, II.)

Wenn das gleichzeitige Vorkommen von Akromegalie und Syringomyelie erwähnt wird, so wird jeder, der mit der hierher gehörenden Literatur ein wenig bekannt ist, sich sofort solcher Fälle erinnern, wo bei sicheren klinischen Symptomen einer Syringomyelie eine Vergrößerung der einen oder der beiden Hände eingetreten ist. Fälle dieser Art sind nämlich zuweilen irrtümlicherweise als Akromegalie, d. h. als eine Komplikation der Syringomyelie mit Akromegalie, bezeichnet worden (Fischer, Sabrazès). Andererseits wurde es aber auch früh anerkannt, daß diese Vergrößerung der Hand nur als ein Symptom der Syringomyelie zu betrachten ist (Charcot und Brissaud). Diese Auffassung ist später von Schlesinger in seiner Monographie in ausführlicher und überzeugender Weise begründet worden.

Wenn ich jetzt diese der allgemeinen Ansicht nach in negativem Sinne entschiedene Frage nach dem gleichzeitigen Vorkommen dieser beiden Krankheiten nochmals aufnehme, mag sofort bemerkt werden, daß es sich gar nicht um einen Fall der oben erwähnten Art handelt. Der hier mitzuteilende Fall wurde klinisch als Akromegalie erkannt. Klinische Erscheinungen einer Syringomyelie konnten nicht nachgewiesen werden. Bei der anatomischen Untersuchung des Rückenmarks fand ich aber ganz

unerwartet eine Syringomyelie — jedenfalls muß der Fall nach der von Schlesinger in seiner Monographie gegebenen Bestimmung dieses Begriffes in dieser Weise bezeichnet werden. Die anatomischen Veränderungen des Rückenmarks waren gar nicht unerheblich, und wenn klinische Symptome nicht hervorgetreten waren, beruht dies offenbar ausschließlich darauf, daß das Maximum der anatomischen Veränderungen hier nicht, wie gewöhnlich, auf die graue Substanz der Halsanschwellung, sondern auf die Vorderhörner des oberen Brustmarks fällt, wo bekanntlich eine Läsion eine ziemlich erhebliche Entwicklung erreichen kann, ehe nachweisbare Symptome hervortreten.

Um diese Sache weiter zu verfolgen, habe ich bei noch einem später zu meiner Beobachtung gelangten Falle von Akromegalie eine Untersuchung des Rückenmarks vorgenommen und ferner die früheren (mikroskopischen) Untersuchungen des Rückenmarks bei Akromegalie zusammengestellt, weil eine solche Zusammenstellung, soviel ich finden kann, bisher nicht mitgeteilt worden ist. Ich habe dabei gefunden, daß Veränderungen des Rückenmarks sehr oft angegeben worden sind. Die Bedeutung derselben ist allerdings eine sehr wechselnde, und ich werde versuchen, die beschriebenen Veränderungen zu beurteilen.

In diesem Zusammenhange will ich meine Aufmerksamkeit besonders der Frage schenken, ob das gleichzeitige Vorkommen einer Syringomyelie und Akromegalie früher tatsächlich beobachtet worden ist. Diese Frage darf nämlich nicht aprioristisch entschieden werden — wenn auch die weitaus größte Mehrzahl der Fälle von Vergrößerung der distalen Teile der Extremitäten bei Syringomyelie nur als eine Äußerung dieser Krankheit, ohne irgend welchen Gedanken an Akromegalie zu berechtigen, aufgefaßt werden muß.

Bei dem hier mitzuteilenden Falle von Akromegalie ist keine Vergrößerung der Hypophysis und auch keine mikroskopische Veränderung des Organes gefunden worden. Die Frage nach dem Vorkommen einer Akromegalie ohne eine Vergrößerung oder Veränderung der Hypophysis ist zwar oft in der Literatur behandelt, sehr verschieden aber beantwortet worden, und da die stetig anwachsende Zahl neuer Beobachtungen dieser Art die Aussichten, zu einer endgültigen Ant-

wort auf diese Frage zu gelangen, allmählich verbessert, bin ich auch dieser Frage etwas näher getreten.

Die anatomischen Veränderungen der Syringomyelie waren in diesem Falle von ungewöhnlicher Art, indem eine Gliose fast gar nicht vorhanden war, andererseits aber teils die Ependymzellen, teils das Bindegewebe und die Gefäße sehr stark entwickelt waren. Einige wenige, dieser mehr oder weniger ähnelnde Beobachtungen liegen zwar schon früher vor; das Studium dieser Fälle scheint mir aber noch in bezug auf die Pathogenese der Syringomyelie viel von Interesse darzubieten. Ich will aber die Behandlung dieser Frage einer späteren Arbeit vorbehalten, die ich hoffe bald in diesem Archive erscheinen lassen zu können.

Mit diesen einführenden Worten sind die wichtigsten unter denjenigen Fragen erwähnt, zu deren Behandlung ich durch das Studium dieses Falles gelangt bin. Hier folgt zunächst die Krankengeschichte meines ersten Falles.

Fall I. F. A., 50 Jahre, früher Arbeiter, in letzter Zeit Einwohner eines Armenhauses, aus Gimo. Aufgenommen in die medizinische Klinik am 1. November 1902. Die Krankengeschichte von cand. med. Anna Jansson.

Anamnese. Der Angabe des Kranken nach waren seine Eltern gesund, von normaler Körpergröße; ihre Hände und Füße nicht auffallend groß. Er gibt dagegen an, daß der väterliche Großvater und ein Bruder des Vaters, sowie auch der Vater und ein Bruder der Mutter sämtlich von ungewöhnlich starkem Körperbau gewesen sind, und daß sie ganz enorm große Hände und Füße gehabt haben. In bezug auf diese Angaben habe ich von anderer Seite her keine Nachrichten erhalten.

Der Kranke behauptet, daß alle seine vier Geschwister ungewöhnlich große Hände und Füße hätten. Von einer zuverlässigen Person (nicht aber Arzt) ist — Dank der Nachforschung von cand. med. Anna Jansson — berichtet worden, daß ein Bruder des Kranken, Arbeiter in Askerstad, nahe bei Söderhamn, herkulisch gebaut ist, und daß er gewöhnlich Groß-Johann genannt wird. Seine Körperlänge ist 180 cm, und der Abstand zwischen den Fingerspitzen 184. Die Jochbeine sind in hohem Maße hervortretend, ebenso das Kinn stark hervortretend, die Nase breit, die Haut trocken und pergamentähnlich, die Hände groß mit hervorspringenden Metacarpophalangealgelenken, ihre Breite bei diesen Gelenken, den Daumen nicht mitgerechnet, 12 cm. Die Hände sonst von normaler Form. Die Füße, im Verhältnis zum großen Körper, eher klein. Dieser Groß-Johann gibt an, daß er ganz gesund ist, und er ist völlig arbeitsfähig. Er behauptet, daß die Mitglieder der Familie zwar groß sind, aber keine Deformitäten darbieten — ausgenommen sein Bruder,

dessen Krankengeschichte hier mitzuteilen ist. Andererseits aber behaupten mehrere Personen aus Söderhamn, daß eine Schwester des Kranken, die früher dort ihren Wohnsitz hatte, teils von hohem Wuchse war, teils abnorm große Hände und Füße darbot.

Der Kranke soll seiner Angabe nach bis zum Alter von 20 Jahren ziemlich klein gewesen sein, zu dieser Zeit hat er aber angefangen schnell zu wachsen. Dabei haben besonders die Hände und Füße an Größe zugenommen. Wie lange diese Wachstumsperiode gedauert hat, kann er nicht angeben. Das starke Hervortreten des Nackens (siehe unten) soll sich dagegen wenigstens seit der frühesten Kindheit vorgefunden haben.

Er gibt an, so weit zurück er sich erinnern kann, immer eine gewisse Schweratmigkeit gehabt zu haben, wie auch, daß es ihm schwierig gewesen ist, aufwärts zu gehen. Er hat aber keine besonderen Krankheiten gehabt und ist sonst gesund und arbeitsfähig gewesen bis vor drei Jahren. Zu dieser Zeit hat er angefangen müder zu werden, und die Schweratmigkeit hat zugenommen. Im allgemeinen ist er aber außer Bette gewesen und hat auch leichtere Beschäftigungen besorgen können.

Ostern dieses Jahres nahm die Müdigkeit zu und der Kranke fing an zu husten. Während des ganzen Sommers hat er sich sehr schwach gefühlt und ist zum Teil im Bette gewesen. Von Anfang Oktober an ist er stets bettlägerig gewesen, hat Schmerzen in der Brust gehabt, viel gehustet und ist sonst sehr kraftlos geworden. Schlaf ungestört. Er ist in der späteren Zeit abgemagert.

Status Anfang November. Der Kranke ist psychisch abgestumpft und apathisch; er schläft viel, auch am Tage, gibt an sehr müde zu sein, klagt sonst nicht über etwas Besonderes. Das Gedächtnis betreffs der gegenwärtigen Zeit herabgesetzt. — Er hustet; spärliches Expektorat von zäher Konsistenz; keine Tuberkelbazillen. Die Temperatur während der ersten Zeit im Krankenhause febril, ein paarmal bis 39,0° C, später normal.

Die Körperlänge 176 cm; das Gewicht 74,5 kg. Das Skelett im allgemeinen sehr kräftig entwickelt. Die Muskulatur schwach entwickelt, ebenso der allgemeine Ernährungszustand etwas herabgesetzt. Die Gesichtsfarbe gelbblaß, etwas zyanotisch.

Die Jochbeine sind sehr stark hervortretend. Die Nase ist auffallend breit. Die Ohrmuscheln sind auffallend groß, fast 8 cm lang. Die Lippen dick und wulstig. Die Zunge etwas groß. Im Nacken gibt es eine stark hervorspringende Partie, die vom oberen Teile des Hinterhauptsbeins gebildet wird; die obere Spitze dieses Beins erhebt sich demnach erheblich über das Niveau der Scheitelbeine (siehe Textfig. 1).

Der Diameter occip.-front. mißt 20 cm.
„ „ occip.-mental. „ 24 „
„ „ biparietalis „ 16 „

Am rechten Auge einige Kornealflecke. Der linke Augenhintergrund normal. Das Gesichtsfeld dieses Auges von ganz normaler Ausdehnung. Das Gehör etwas herabgesetzt, besonders rechterseits.

Glandula thyreoidea bietet für die Palpation eine feste Konsistenz dar und ist vielleicht ein wenig vergrößert.

Der Brustkorb am ehesten etwas platt. Allerdings findet sich eine leichte Kyphose des oberen Teiles der Brustwirbelsäule vor. Das Brustbein platt. Die Schlüsselbeine treten sehr kräftig hervor (siehe Textfig. 2). Die Rippen auffallend breit, sie messen 3 bis 3,5 cm.

Leichte Dämpfung der rechten Ober- und Unterschlüsselbeingruben, sowie auch hinten über dem untersten Teil der rechten Lunge. Das Atmungsgeräusch hinten über der rechten Lunge abgeschwächt, besonders unten. Über der rechten Lunge Rhonchi, besonders hinten. — Keine Dyspnoe.

Fig. 1.

Die Herzdämpfung erstreckt sich rechts bis zum rechten Rande des Brustbeins, links bis zur linken Mammillarlinie. Die Herztöne sind sehr schwach, fast nicht hörbar. Keine Geräusche. — Der Puls von gesteigerter Frequenz, bis zu 100, schwach und etwas arythmisch.

Betreffs der Bauchorgane nichts Besonderes zu bemerken. Die untere Grenze des Magens wurde eine Stunde nach dem Mittagsessen mittels Perkussionsauskultation auf 6 cm oberhalb des Nabelplans bestimmt.

Der Harn: Tagesmenge etwa 1000 ccm, kein Eiweis, kein Zucker, sp. Gew. 1018.

Das Blut: Hämoglobin 90 %, die Zahl der roten Blutkörperchen 4 800 000.

Die Hände und Füße sind unverhältnismäßig groß; besonders ist die Breite der Hände ganz außerordentlich. Die Finger sind enorm dick und von plumper Form. Keine besondere Anschwellung oder Deformität der Endphalange der Finger (vergl. Textfig. 2).

Die Länge des Arms vom Akromion ab bis zur Spitze des dritten Fingers mißt 85,5 cm. Der Abstand bei ausgestreckten Armen zwischen den Spitzen der dritten Finger ist 188 cm. Die Länge der Hand 21 cm, ihre größte Breite 16 cm. Diese Maße betreffen die linke Extremität.

Maße für die verschiedenen Phalangen der Finger der linken Hand:

	1ster Finger	2ter	3ter	4ter	5ter
1. Phalange, Länge:	4,1	5,8	5,8	5,4	4,5
„ Umfang:	9,0	8,5	7,8	7,4	7,3
2. Phalange, Länge:	4,0	3,7	4,0	3,8	3,9
„ Umfang:	8,6	7,0	7,6	6,9	6,5
3. Phalange, Länge:		3,5	3,5	3,3	3,4
„ Umfang:		6,5	7,0	6,4	6,4

Die Länge des linken Beins vom Troch. maj. ab 91 cm. Die Länge des linken Fußes 29,3 cm, seine größte Breite 13,5 cm. Der Umfang des Fußes über dem Spann 33,5 cm.

Die Maße für den linken Fuß:

	1ste Zehe	2te	3te	4te	5te
1. Phalange, Länge:	3,5	2,0	1,5	1,6	1,8
„ Umfang:	10,0	6,5	6,0	5,5	6,0
2. Phalange, Länge:	3,5	2,0	2,0	2,0	2,0
„ Umfang:	11,0	6,6	6,0	6,0	6,5
3. Phalange, Länge:		2,0	2,0	2,0	1,7
„ Umfang:		7,0	7,1	6,0	

Der Zustand des Kranken verblieb in der Klinik hauptsächlich derselbe; er lag apathisch und schlief viel. Nur wurde die Pulsfrequenz während des Gebrauches von Digitalis auf den normalen Wert vermindert; eine qualitative Verbesserung des Pulses wurde aber nicht erreicht. Neue krankhafte Symptome traten nicht hinzu. Der Kranke starb ziemlich unerwartet am 3. Dezember um 6 Uhr nachmittags.

Sektion am 5. Dezember (Laborator Vestberg).

Aus dem Protokoll sei mit einigen Ausschließungen folgendes erwähnt:

Die Länge des Körpers 178,5 cm. Der Körper ist kräftig gebaut. Das subkutane Gewebe weist im allgemeinen eine teigige und schlaffe Konsistenz auf. Die allgemeine Hautfarbe bleich, mit einem graubraunen, kachektischen Anstriche. In der Haut vereinzelte, weiche Warzenbildungen, erbsengroße oder kleinere. Im Gesicht zum Teil eine zyanotische Flammigkeit.

Der Haarwuchs auf dem Scheitel sehr spärlich; die Kopfhaut narbenähnlich, weißglänzend, glatt. Das Hinterhauptsbein bildet eine starke Prominenz über die Oberfläche des umgebenden Gebiets.

Der Gesichtsteil des Kopfes verhältnismäßig stark ausgebildet, die Stirn niedrig, die Gegend der Augenbrauen stark hervortretend, die Nase breit, von etwas plumper Form; besonders ihr knöcherner Teil breit, nicht aber sehr hoch. Der weiche Teil der Nasenscheidewand ist 1,1 bis 1,3 cm breit. Die größte Dicke der Nasenflügel fast 1 cm. Die Gegend der Jochbeine springt stark hervor, wodurch das Gesicht ganz besonders breit wird.

Die Augäpfel vielleicht etwas prominierend, schlaff.

Der Mund breit mit dicken evertierten Lippen. Die Breite der Lippenränder 1½ cm. Die Zahnreihen der beiden Kiefer begegnen zwar einander, die untere ist aber einige Millimeter vor die obere geschoben. In beiden Kiefern mehrere Zahndefekte. Gaumenwölbung von normaler Form; die Alveolarfortsätze sind vertikal gerichtet. Die Zunge etwas groß,

Fig. 2.

füllt bei geschlossenen Zähnen die Mundhöhle ziemlich vollständig aus. Das Kinn springt etwas hervor, der Unterkiefer breit. Die Ohren etwas groß mit dickem, fleischigem lobulus auriculae, sonst von normaler Form.

Pomum Adami springt stark hervor. Der Hals sonst von normaler Konfiguration. Auf der linken Seite hinten einige Narbenbildungen in der Haut.

Die Schlüsselbeine springen stark hervor; sie scheinen kräftig zu sein. Der Brustkorb geräumig, ohne auffallende Abweichungen der Form, Der

Cervicodorsalteil der Wirbelsäule nur mäßig nach hinten konvex, der Konkavität des Lendenteils entsprechend. Der Bauch mäßig ausgefüllt.

Penis etwas größer als gewöhnlich, besonders sein distales Ende, die Länge (vom arcus pubis ab) 16 cm; der Umfang der Eichel 11 cm. Sonst keine Deformität des Penis. Ödematöse Anschwellung der Vorhaut. Rechter Hoden ist nicht hinabgestiegen, läßt sich beim Übergange zur Inguinalregion palpieren. Etwas Ödem im Scrotum, der Hodensack aber nicht wesentlich vergrößert.

Die Arme von kräftigem Bau. Ihr Umfang nimmt gegen die Handgelenke hin in normalem Maße ab. Die Gegend dieser Gelenke vielleicht ein wenig vergrößert. Die Hände sicher vergrößert, ihre Proportionen aber in der Hauptsache normal. Nur die Mittelhand scheint im Verhältnis zur Länge etwas breit zu sein. Die Finger dagegen sind sowohl der Länge als der Dicke nach ebensoviel vergrößert. Die Dorsalseite der ersten Interphalangealgelenke an den 2.—5. Fingern ist deutlich aufgetrieben, was nur die Folge kallusähnlicher Verdickungen der Haut darzustellen scheint. Die betreffenden Epiphysen der Phalangen sind allerdings für die Palpation knotenförmig aufgetrieben. Die distalen Interphalangealgelenke sind vielleicht etwas zu breit, auch im Verhältnis zur sonstigen Breite der Finger. Die Endphalangen verdünnen sich im normalen Maße; ihre Nägel sind kräftig, gut geformt, von einer Dicke, die der Größe der Hand entspricht.

Die unteren Extremitäten im ganzen wohlgebaut, vielleicht ist eine leichte Auftreibung der Trochantergegend und eine leichte Valgusstellung der Kniegelenke vorhanden. Tibia von normaler Form; der Umfang der Unterschenkel nimmt distalwärts in normalem Maße ab, um erst in der Malleolargegend etwas stärker als normal zu werden. Die Füße groß, ihre Form im allgemeinen gut proportioniert; die großen Zehen in leichter Valgusstellung, ihre Interphalangealgelenke breit und dick, ihre Größe nimmt sonst distalwärts ab. Die Breite der sonstigen Zehen nimmt distalwärts zu, und die Endphalangen zeigen eine Anschwellung von Trommelschlägelform; dies ist besonders bei der zweiten Zehe der Fall. Die Haut des Fußrückens vielleicht etwas dick.

Die Hinterseite der Wirbelsäule gibt zu keinen Bemerkungen Anlaß. Das extradurale Gewebe geleeähnlich, stark bluthaltig. Dura spinalis hat die gewöhnliche Spannung und bietet nach ihrer Eröffnung keine bestimmte Abweichung dar. Die Arachnoidea ist durchsichtig, zeigt auf ihrer Oberfläche hier und da kleine, schuppenähnliche, weiße, knochenharte Platten.

Das Rückenmark und die Wurzeln werden zusammen mit der Dura herausgenommen. Der untere Teil der Halsanschwellung sinkt etwas ein. Das Brustmark weist ein paar, allerdings unsichere, spindelförmige Anschwellungen auf. Sonst ist nichts in makroskopischer Hinsicht zu bemerken. Das Organ wurde zunächst ohne Durchschneidung aufbewahrt. Das Gewicht (zusammen mit der Dura, den Wurzeln und der Cauda) 95 g.

Die innere Seite der Kopfschwarte im allgemeinen blutreich und etwas wässerig. Der frontale Teil des Schädeldachs etwas steil abgerundet. Die vorher erwähnte Prominenz im Nacken wird von dem hier ziemlich dünnen Hinterhauptsbeine gebildet und umfaßt die Partie zwischen dem Sinus transversus und der Sutura lambdoidea (vgl. Textfig. 3). Das

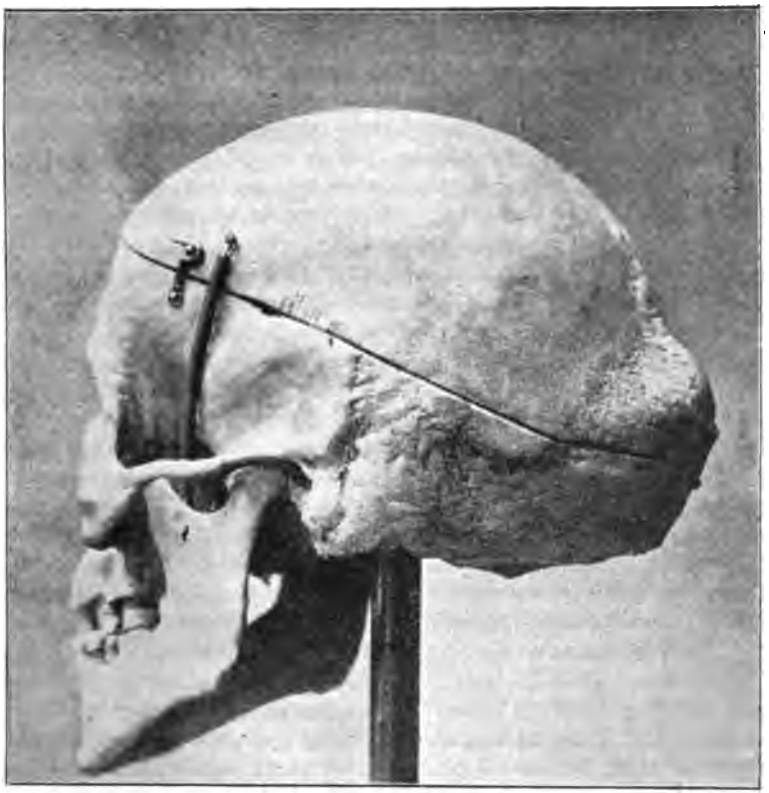

Fig. 3.

äußere Periost feucht, mit stärkerem Blutgehalt als normal; dadurch etwas verdickt; ist leicht ablösbar. Die Oberfläche des Knochens glatt, eben und kompakt. Auf der Stirn findet sich linkerseits eine erbsengroße, schwach hervorspringende, exostoseähnliche Prominenz. Suturae coronalis, sagittalis und lambdoidea im allgemeinen gut markiert.

Das Schädeldach leicht und dünn; die Dicke im Sägeschnitte im allgemeinen 4 mm, im Stirnbeine jedoch teilweise 5 mm, im Hinterhauptsbeine nur 3 bis 4 mm. Die Diploëschicht manchmal undeutlich. Die Innenfläche des Schädeldachs glatt mit tiefen Gefäßfurchen und mit tiefen,

breiten Paccionischen Grübchen; in ihrem Boden ist nur eine dünne, äußere Knochenlamelle vorhanden. Keine deutliche Auftreibung der Ränder der Gruben; die Böden der Gruben überall durchleuchtend.

Die Durchsichtigkeit der Dura etwas vermindert; zahlreiche Konglomerate von Arachnoidalzotten, den Knochengruben entsprechend, finden sich. Der frontale Teil der Dura ist stark gerunzelt und kann in Falten leicht gehoben werden. Die Innenseite der Dura bleich und ohne Veränderung; die Dicke der Haut leicht vermehrt. — Die weichen Häute blaß, etwas verdickt; die Menge der Subarachnoidalflüssigkeit mäßig.

Die Windungen des Gehirns von normaler Wölbung, die Furchen von gewöhnlicher Breite. Die untere Fläche des Gehirns zeigt dasselbe Verhalten wie die obere. Das Gewicht 1485 g.

Die Hypophysis hat die Größe einer braunen Bohne; ihre Länge ist 18 mm, ihre größte Breite 9 mm. Ihre Form ist die gewöhnliche; Konsistenz etwas fest. Das Gewicht 0,8 g.

Die Arterienstämme des Gehirns zeigen nur fleckenweise arteriosklerotische Veränderungen. Nervi optici scheinen etwas dick zu sein. In bezug auf die sonstigen Hirnnerven nichts zu bemerken.

Das Dach der Seitenventrikel ist beim Herausnehmen zerrissen. Ihre Weite ist vielleicht etwas vermehrt. Das Ependym ohne Veränderung. Das Gehirngewebe für die Palpation im allgemeinen etwas weich. Das Gehirn zur späteren Untersuchung konserviert.

Die Dura der Schädelbasis ohne auffallende Veränderungen, läßt sich mit gewöhnlicher Leichtigkeit ablösen. Die Excavation für die Hypophysis auf dem Keilbeinkörper ist nur ganz leicht vergrößert. Die innere Lamelle der basalen Knochen im allgemeinen glatt und kompakt, über der Pars petrosa aber stark verdünnt, so daß das System der Knochenbalken der Spongiosa in der Gegend des Mittelohres und der Cellul. mastoid. durchleuchtet.

Das subkutane Fettgewebe auf der Vorderseite des Rumpfes ist fast verschwunden, die Muskulatur nicht sicher verändert. Nach der Eröffnung der Bauchhöhle tritt der enorm ausgespannte Dickdarm hervor. Die Ausdehnung betrifft den unteren Teil des Colon descendens und die Flexura sigmoidea; der Diameter sogar bis zu 14 cm. Das ganze Mesokolon ist größer als gewöhnlich, so daß die sämtlichen Teile des Dickdarms, auch der Blinddarm ein breites Mesenterium, beim Blinddarme sogar 17 cm breit, besitzen. An der Basis des Mesokolons gibt es sehnige Bindegewebsstreifen, die radiär gegen den Darm hin ausstrahlen. Der sonstige Teil des Dickdarms von gewöhnlicher Weite. — Der Dünndarm von gewöhnlicher Weite und Befestigung, mäßig gasgefüllt; nur beim Übergange zum Blinddarme wird sein Mesenterium breiter als normal und zeigt schwielige Verdickungen. — Processus vermiformis besitzt ein etwas breites Mesenteriolum, hat eine Länge von 10,5 cm; sein distales Ende ist etwas verdickt; sonst nichts zu bemerken.

Der Magen schmal, vertikal gerichtet. Die Leber gegen die rechte Bauchwand verschoben, fast vertikal gerichtet; sie reicht in der vorderen

Axillarlinie fast bis zu Crista iliaca. Peritoneum überall glatt. In der Bauchhöhle nur eine geringe Menge gallehaltiger Flüssigkeit. Beiderseits Hernia inguinalis.

Nach der Eröffnung des Brustkorbs lassen sich im Mediastinum keine Reste des Thymus sicher nachweisen. Der Herzbeutel erheblich vergrößert, nur in geringem Grade von den Lungen bedeckt. Die rechte Lunge zum größten Teile mit der Pleura parietalis fest verwachsen, die linke aber adhäriert nur hier und da. Kleiner seröser Erguß im zurückgebliebenen rechten Pleuraraume. Bei Ablösung der engen Verbindung zwischen der rechten Lunge und dem Herzbeutel werden zahlreiche tuberkelähnliche Knötchen angetroffen. Die Breite des Herzbeutels bei der Herzbasis ist 16½ cm, seine Höhe etwa 14 cm. Beim Versuche, den Herzbeutel zu eröffnen, wird gefunden, daß dieser an der Vorderseite des Herzens vollständig adhäriert.

Die Hals- und Brustorgane werden zusammenhängend herausgenommen. Das Herz wird zusammen mit dem Herzbeutel geöffnet. Die Wand der rechten Kammer ist mit dem umgebenden Herzbeutel, der rechten Lunge und dem Diaphragma überall eng verwachsen. Mit der linken Lunge ist der Herzbeutel lockerer verbunden. Von der Kammer ist der Sack aber auch hier nur mit Schwierigkeit abzulösen. Die freigemachten Flächen sind überall durch größere oder kleinere käsige Tuberkeln und daran anhängende Bindegewebsfetzen zottig. Hier und da finden sich in derjenigen Gewebsmasse, die die Herzbeutelblätter vereinigt, halb organisierte Fibrinschwielen vor, welche von tuberkulösen Granulationen umgeben sind. Das Gewebe sonst von Tuberkeln und unregelmäßigen, käsigen Herden durchsetzt. Das äußere Blatt des Herzbeutels ist dadurch in seinen basalen Teilen bis zu einer Dicke von 1 cm aufgetrieben. Das Epicardium bei der Basis der linken Kammer erreicht durch die tuberkulösen Granulationen teilweise eine Dicke von 1½ cm, sonst beträgt seine Dicke etwa ½ cm.

Nach Entfernung des Herzbeutels beträgt die Breite des Herzens, an der Basis der Kammer gemessen, etwa 13 cm; die Länge, von der Spitze bis zur linken Seite des Ursprungs der Lungenarterie gemessen, ist 10 cm und bis zur rechten Seite desselben Ursprungs 11,5 cm.

Die rechte Kammer ist stark dilatiert und ihre Wand auch stark hypertrophisch; die Dicke der Muskulatur beträgt 6 bis 7 mm. Die linke Kammer ist weniger dilatiert; ihre Wand mißt im Lateralschnitte etwa 14 mm. Der rechte Vorhof dilatiert und seine Muskulatur erheblich vermehrt. Linker Vorhof weniger hypertropisch. Die Klappen des Herzens nicht verändert.

Die Herzmuskulatur etwas weich, hat eine ziemlich klare, rötlich-braune Farbe und zeigt das Bindegewebe nur perivaskulär vermehrt. Es finden sich atheromatöse Flecken und Knötchen der Kranzarterien, aber keine Verkalkung

Der Umfang der Aorta beim Ursprunge 8,5 cm. Das entsprechende Maß für die Lungenarterie 9 cm. Die Intima der Aorta und der

sonstigen untersuchten großen Gefäße ohne Andeutung atheromatöser Veränderungen.

In der Spitze der rechten Lunge keine Anzeichen einer Tuberkulose. Nahe am Sinus der Lunge wird aber eine etwa hühnereigroße, auf die sämtlichen drei Lappen übergreifende, tuberkulöse Induration mit Tuberkelknötchen und mit einigen abgekapselten, erbsengroßen, käsigen Herden angetroffen. Von diesem großen Herde erstrecken sich peribronchiale und interstitielle Bindegewebsausläufer mit tuberkulösen Knötchen in die umgebenden Lungenpartien hinaus. Das Gewicht dieser Lunge 900 g.

Die Spitze der linken Lunge zeigt eine Einziehung; hier ist aber nur eine geringe Verdickung der Pleura vorhanden. Sonst keine Anzeichen einer Tuberkulose. Das Gewicht der Lunge 860 g.

Die Zunge mißt von der Basis der Epiglottis bis zur Spitze 11 cm; ihre größte Breite ist 6,7 cm, ihre Dicke etwa 2 cm. Die Konsistenz weich; Papillae circumvallatae teilweise vergrößert, sonst nichts Bemerkenswertes. Das Gewicht der Zunge 110 g.

Ödematöse Anschwellung des weichen Gaumens. Die Tonsillen härter als normal, nicht aber vergrößert. Die Weichteile des harten Gaumens etwas dick. Die Schleimhaut der Speiseröhre zeigt hyperämische Flecken, sonst aber nichts Abnormes. Ödem der Plic. ary-epiglott. Epiglottis etwas breit, jedoch kurz. Der Kehlkopf hat etwa die gewöhnliche Größe; nur ist die Protuberantia etwas stark hervorspringend.

Glandula thyreoidea hat Hufeisenform; die Höhe des Isthmus ist fast ebenso groß als die Breite der Lappen. Das Gewicht 43 g. Der rechte Lappen hat eine Länge von 6½ cm, der linke von 7½ cm; ihre größte Breite ist beiderseits übereinstimmend 2½ cm; dieses Maß nimmt nur langsam gegen die oberen Spitzen hin ab. Die Höhe des Isthmusteils 2 cm; seine Dicke etwa 1½ cm, die Konsistenz wechselnd, im ganzen aber etwas vermehrt. Die Schnittfläche bleich gelbrot, ohne sichere wachsähnliche Aufhellung.

Käsige Lymphdrüsen um die Bronchien und die Bifurkatio tracheae herum.

Die Milz erheblich vergrößert; die Maße 18 × 8½ × 3½ cm. Auf der Kapsel abgerissene, bandähnliche Adhärenzen. Konsistenz ziemlich fest. Die Farbe kadaverös blaugrau. Die Schnittfläche schmutzig grauviolett, etwas uneben. Eine schmierige Pulpa läßt sich nur mit Schwierigkeit hervorpressen. Die Konsistenz der Pulpa ist ziemlich zäh, und die Trabekeln treten nicht deutlich hervor. Das Gewicht 363 g.

Die Nieren bieten eine geleeähnliche Kapsel dar; ihre Maße 12½ × 6$_{10}^{7}$ × 3½ cm, beiderseits dieselbe. Das Gewicht der beiden Nieren zusammen 562 g. Die Kapsel ist leicht ablösbar.

Die Leber von unregelmäßiger Form, indem ein hinterer Teil des rechten Lappens kuppelförmig hervorspringt. Diese Partie von weicherer Konsistenz, die Farbe hier sowohl auf dem Schnitte als auf der Oberfläche blaurot. Die sonstigen Teile des Organs haben eine graubraune Farbe

mit einigermaßen deutlicher Zeichnung der Azini: hier und da sind die zentralen Teile schwarzrot. Die Grenze zwischen den beiden verschiedenen Gebieten ganz scharf. Das Gewicht der Leber 1980 g.

Pankreas zeigt nichts Bemerkenswertes. Das Gewicht 134 g. Der Magen lang und schmal; die Schleimhaut von gewöhnlicher Dicke. Am Dünndarm nichts zu bemerken. Der aufgeschnittene Blinddarm zeigt einen Umfang von 35 cm; Colon ascendens nur 22 cm. Diese Weite bleibt bis zur vorher erwähnten erweiterten Stelle des Colon descendens unverändert; hier wird der Umfang 30 bis 35 cm. Oberhalb dieser Stelle ist die Darmwand dünn und bleich, hier wird sie dicker, und die Schleimhaut bietet eine graniliche Pigmentierung dar. Die Ligamenta coli bilden diffus begrenzte, bis zu 2 bis 3 cm breite Bänder. Auch das Rektum ist erheblich weit.

Der rechte Hoden $4\frac{1}{2} \times 3 \times 2\frac{1}{2}$ cm, von gewöhnlicher Form und weicher Konsistenz. Der linke Hoden $5 \times 4 \times 3\frac{1}{2}$ cm; die Konsistenz weich; die Schnittfläche dieses Hodens läßt die interlobulären Septa ungewöhnlich deutlich hervortreten.

Die ventrale Fläche der Wirbelsäule bietet ein besonders ebenes, zylinderförmiges Aussehen dar, indem die Wirbelkörper und die Ligamenta intervertebralia sich nicht durch deutliche Unebenheiten voneinander markieren. Die Rückengratskrümmung eher vermindert als vermehrt. Keine Exostosen; die Intervertebralscheiben scheinen bei der Palpation weich zu sein.

Die Rippen und die Rippenknorpel sowie auch das Brustbein und die Darmbeine sind kräftig gebaut, ohne auffallende Deformitäten. Proc. ensiformis stern. breit, etwas nach vorn gebeugt, mit tief gelegener, exkavierter Basis. Die Darmbeine haben teilweise dicke, breite Ränder. Der Schädel und die beiden rechten Extremitäten wurden zur Skelettierung aufbewahrt (vgl. unten).

Herr Dr. Vestberg hat später mit der größten Bereitwilligkeit eine mikroskopische Untersuchung mehrerer Organe vorgenommen und macht mir darüber folgende Mitteilung.

Herzbeutel: Mächtige tuberkulöse Granulationen mit Riesenzellentuberkeln und umfangreichen Nekrosen im Epicardium. Zwischen den Blättern des Herzbeutels große Massen faserigen Fibrins, das teilweise vascularisiert ist und sich in Organisation befindet, teilweise von tuberkulösen Granulationen mit käsiger Nekrose durchsetzt und durch solche ersetzt ist.

In der rechten Lunge die makroskopische Diagnose der Tuberkulose mikroskopisch bestätigt.

Lymphdrüsen: In einer Trachealdrüse Tuberkulose festgestellt. Aus der Gegend des Thymus war tuberkulös degeneriertes (Lymph-?) Drüsengewebe zur mikroskopischen Untersuchung aufbewahrt worden. Mikroskopisch stellt sich dieses Gewebe wenigstens teilweise als stark

tuberkulöse Lymphdrüsen dar. Ob vielleicht auch Partien des Thymus unter dem tuberkulös infiltrierten Gewebe vorhanden sind, hat sich nicht sicher entscheiden lassen; wahrscheinlich stellt aber das ganze mikroskopisch untersuchte Material nur Lymphdrüsen dar.

Glandula thyreoidea: Ziemlich große Ungleichförmigkeit im Aussehen des Parenchyms, indem neben normalen Follikeln mit Colloidmasse sich eine große Zahl kleiner, zusammengefallener, sekretfreier Alveolen vorfindet. Die beiden Arten sind durcheinander gemengt, indem die eine oder die andere Art fleckenweise vorherrscht. In einem größeren Übersichtsschnitte scheinen die kleineren Alveolen zu überwiegen. Ihr Epithel bietet im allgemeinen ein atrophisches Aussehen dar, und für eine Wucherung desselben spricht gar nichts. Das interstitielle Bindegewebe scheint im allgemeinen etwas vermehrt zu sein.

Die Nieren: venöse Hyperämie; schlechte Färbbarkeit und undeutliche Struktur des Epithels in den gewundenen Harnkanälchen (kadaveröse Veränderung?); sonst nichts Wesentliches.

Die Leber: die blaurote Partie des rechten Leberlappens zeigt mikroskopisch eine zyanotische Atrophie von der gewöhnlichen Form und von recht erheblichem Grade, während die angrenzende Partie des Organs keine wesentliche Veränderung darbietet. Eine lokale Ursache der teilweisen Retentionshyperämie wie Thrombose kann nicht sicher nachgewiesen werden.

Rechter Hoden: das Parenchym deutlich atrophisch (Hypoplasie?), das Bindegewebe verhältnismäßig vermehrt.

Der hypertrophische Teil des Dickdarms zeigt Hypertrophie der Muskulatur, sonst keine wesentliche mikroskopische Veränderung.

In den sonstigen mikroskopisch untersuchten Teilen (Zunge, Schlund, Speiseröhre, Dünndarm, Blinddarm, Bauchspeicheldrüse, Epiglottis, Luftröhre und Milz) gibt es keine auffallenden Veränderungen — wenn von entzündlichen Störungen hier und da abgesehen wird."

Das Ergebnis der mikroskopischen Untersuchung der Hypophysis wird in seiner späteren Abteilung dieser Arbeit mitgeteilt.

Hier folgt zunächst eine nähere Beschreibung der aufbewahrten Teile des Skelettes, welche mein Freund, der erfahrene Anthropolog Professor J. W. Hultkrantz, die große Güte gehabt hat, auszuarbeiten und mir zur Verfügung zu stellen.

„Das Cranium (vgl. Textfig. 3) ist ziemlich groß; seine Kapazität etwas mehr als 1600 ccm. Längebreitenindex ist 80,4. Vom hervorspringenden Hinterhauptsbeine abgesehen, ist die Form der Schädelkapsel breit oval, ziemlich symmetrisch, mit schwach entwickelten Tuber. pariet. Der Hinterkopf zeigt ein starkes Hervortreten der Squama occipitalis (Bathrocephalie). Der Niveauunterschied zwischen dieser und den Scheitelbeinen dürfte auf etwa 12 mm geschätzt werden können. Die Sutura

lambdoidea umschließt in ihrer medialen Hälfte zahlreiche und große Ossa Wormiana (in einer Breite von 2 cm und darüber), die auch den hintersten Teil der Sutura sagittalis einnehmen. Kleinere Ossa Wormiana finden sich in den lateralen Teilen der Sutura coronaria und in der Sutura occipit.-mastoid. In der Gegend der Foramina parietalia ist die Sutura sagittalis obliteriert, sonst sind die Nähte auf der Außenseite des Craniums offen; auf der Innenseite ist eine beginnende Synostose sowohl der Sutura sagittalis als der coronaria vorhanden. Der obere Teil der Squama temporalis erhebt sich wallförmig über das Niveau der Scheitelbeine. Die Process. mastoid. sind ziemlich groß; durch eine vertikale suturähnliche Furche ist ein kleinerer, vorderer Teil vom hinteren Teile deutlich geschieden.

Der Basalteil des Craniums zeigt eine mäßige Plagiokephalie mit der Konvexität links; sein mittelster Teil ist abgeplattet. Die Kondylen sind niedrig und breit; sie erreichen nicht eine durch die Spitzen der Proc. mastoid. gelegte Ebene. Das Foramen magnum ist groß. Die untere Fläche des Hinterhauptsbeins hat starke Impressionen und Cristae für die Muskeln. Die Proc. styloid. sind klein. Die Gelenkhöhlen für den Unterkiefer sind weit und seicht; Tubercula articul. usuriert. Die Lamina pterygoid. ext. rechterseits ist groß und stark nach außen gerichtet. Die Foramina palatin. etwas größer als gewöhnlich.

Der Gesichtsschädel macht einen Eindruck von Plumpheit. Die Augenhöhlen ziemlich groß; die Nasenwurzel breit und flach. Die Jochbogen stark hervorspringend, aber ziemlich schmal. Die Breite des Unterkiefers erheblich vergrößert; die Kondylen sind schmal und mehr schräg gerichtet als normal. Proc. coronoid. sind ziemlich hoch, aber schlank. Der Kieferwinkel ziemlich stumpf, etwa 135°; ein gewisser Grad von Prognathie scheint vorhanden zu sein. (Wenn das Cranium zusammen mit dem Unterkiefer auf eine plane Fläche gestellt wird, so erreichen nur das Kinn und die Protuberantia occipitalis die Unterlage, und die Kieferwinkel bleiben etwa ¼ cm oberhalb der Fläche.)

Auf der Innenseite des Craniums sind auf dem oberen Teile des Stirnbeins und den vorderen Hälften der Scheitelbeine, und zwar besonders linkerseits, zahlreiche Impressionen für die Pachionischen Granulationen vorhanden; sie erreichen die Größe von Fingereindrücken. In diesen Gruben ist die Tabula vitrea ext. äußerst dünn; ihre Seitenwandungen werden manchmals direkt von der rarefizierten Diploë gebildet. Von den Impressionen dicht an der Sutura coronalis aus erstreckt sich eine 4 bis 5 mm tiefe, breite, teilweise doppelte Furche für den Sinus spheno-parietalis, die hinter der erwähnten Sutur nach dem Winkel zwischen dem Stirnbeine und der Ala magna hin verläuft; hier ist die Furche in einer Länge von 6 mm überbrückt. Die Sulci mening. sind etwa normal entwickelt.

Auch in der mittleren Schädelgrube sind Impressionen für die Pachionischen Granulationen sichtbar. Die Sella turcica ist nicht er-

wähnenswert vergrößert oder zu sehr ausgehöhlt; der Abstand vom Dorsum sellae bis zum Limbus sphenoidalis (vorne vor dem Sulcus chiasmatis) ist 18 mm; die Breite der Sella turcica (zwischen den Sulc. carot. gemessen) beträgt 22 mm. Tuberculum Sellae schwach entwickelt; Clivus flach. — Die Löcher an der Basis des Craniums scheinen im allgemeinen etwas größer als gewöhnlich zu sein; besonders trifft dies für die Fissura orbit. sup. und für das Foramen spinos. zu; dies mißt in der Längsrichtung 6 mm, in der entgegengesetzten Richtung 4 mm; diese Maße gelten für die rechte Seite; linkerseits sind sie ein wenig kleiner. Sulcus sigmoideus rechterseits ziemlich weit. Unter den Foramin. emiss. sind die Emiss. mastoid. vergrößert, und auch die Emiss. parietal. ziemlich groß. Das Foramen occipit. ist ziemlich weit; die Canal. condyl. post. sind beiderseits gut entwickelt.

Die Wand der Schädelhöhle ist im allgemeinen dünn; die Diploë wird zum großen Teil ganz vermißt, und ist sonst deutlich rarefiziert. Die Tabula vitrea int. ist über dem äußeren Teile der Pars petrosa äußerst dünn, teilweise durchlöchert. Sinus front. scheint nicht abnorm vergrößert zu sein, hat aber linkerseits eine äußerst dünne, vordere Wand.

Die (vorhandenen) Extremitätknochen (nämlich die rechte obere Extremität, das rechte Schenkelbein und der rechte Fuß) sind besonders kräftig mit stark markierten Muskelinsertionen. Die Foramina nutrit. auf den Diaphysen der Röhrenknochen scheinen etwas groß zu sein; noch mehr trifft dies für die Gefäßkanäle auf den Epiphysen zu, welche besonders zahlreich und weit sind; ganz besonders tritt dies an den beiden Enden des Schenkelbeins und am oberen Ende des Humerus hervor.

Betreffs der verschiedenen Knochen mag weiter folgendes bemerkt werden. Das laterale Ende des Schlüsselbeins ist besonders breit; auf der unteren Seite ist eine große Aushöhlung, dem Ansatze des Musc. subclavius entsprechend, vorhanden. Das Schulterblatt ist sehr kräftig modelliert, mit großem Acromion und großem Proc. coracoid. Die Vorderarmknochen sind ziemlich stark gebeugt, so daß der Zwischenraum etwas breiter als gewöhnlich ist. Die Crista interossea auf dem Radius ist besonders stark entwickelt. Die Tuberositas radii ist groß; ihre Oberfläche stellt unregelmäßige Grübchen dar, in deren Boden die Spongiosa entblößt hervortritt. Die Knochen der Hand sind kräftig entwickelt. Die basalen und die mittleren Phalangen haben gut entwickelte Cristae für die Ansätze der Ligament. vagin. Die Endphalangen ohne jede Veränderung.

Die Beugung sowie auch die Torsion des Schenkelbeins sind etwa normal; der Schenkelhals ist dagegen mehr horizontal gerichtet als gewöhnlich (coxa vara), so daß der Trochanter major fast ebenso hoch zu liegen kommt als der Kopf. Der Winkel des Halses dürfte auf etwa 110° zu schätzen sein. Vom Halse des Schenkelbeines aus und der vorderen inneren Seite der Diaphyse entlang erstreckt sich eine deutliche langgestreckte Erhöhung gegen die Mitte des Beins hinab. Die Spiongiosa in der unteren Epiphyse des Schenkelbeins scheint etwas rarefiziert zu

sein. Die Knochen des Fußes verhältnismäßig klein, aber normal entwickelt.

Hier folgen einige Maße.

Cranium:

Größte Länge 19,4;
„ Breite 15,6;
Höhendurchmesser 12,6:
Horizontaler Umfang 55,5;
Kleinste Stirnbreite 11,1;
Breite zwischen den Sutur. zygom.-front. 12,1;
Breite zwischen den Wangenbeinen 15,5;
Höhe des Gesichtes von der Nasenwurzel zum Alveolarfortsatze des Oberkiefers 7,6;
Höhe des Gesichtes von der Nasenwurzel bis zum Kinn 12,9;
Orbitalhöhe 3,6:
Orbitalbreite 4,3;
Länge des Hinterhauptloches 4,2;
Breite „ „ 3,9;
Interorbitalbreite 3,1;
Die Breite zwischen den Winkeln des Unterkiefers 12,1;
„ „ „ „ Kondylen „ „ 13,8;
Die größte Länge des Unterkiefers 12,9.

Die Extremitätenknochen:

	Länge	Breite
Schlüsselbein	15,9	
Schulterblatt	18,4	10,8
Humerus	34,4	
Ulna	29,4	
Ulna ohne Proc. styl.	25,5	
Radius	28,6	
Radius ohne Proc. styl.	26,6	
Das Skelett der Hand	21,5	
Schenkelbein	45,8	
Schenkelbein (in seiner natürlichen Stellung)	45,4	
Das Skelett des Fußes	24,2	

Wenn man annehmen könnte, daß Manouvriers Tabellen über die Proportionen der Röhrenknochen auch für die Schweden zutreffend wären, würde daraus zu folgern sein, daß Radius und Ulna, mit Humerus und Femur verglichen, verlängert wären. Die Länge des Schenkelbeins würde nämlich einer Körperlänge von 168 cm entsprechen, Humerus einer von 172 cm, Radius 178 und Ulna 183.

Sowohl die Länge als die Stärke des Handskelettes haben eine ganz ungewöhnliche Entwicklung erlangt. Der Vergleich mit den reichen Sammlungen des hiesigen anatomischen Institutes lehrt, daß dies Handskelett dasjenige männlicher Arbeiter von noch größerer Körperlänge an Größe übertrifft."

Epikrise.

Die Diagnose Akromegalie ist in diesem Falle offenbar ganz unzweifelhaft. Die wichtigsten Merkmale dieser Krankheit, die in diesem Falle nachgewiesen worden sind, wollen wir hier noch einmal in Kürze aufzählen — um später die hier beobachteten Symptome, die für Akromegalie mehr oder weniger ungewöhnliche Erscheinungen darstellen, etwas näher zu betrachten.

Betreffs des Skelettes mag zuerst erwähnt werden, daß dasselbe folgende allgemeine Eigenschaften in ganz charakteristischer Weise darbot: nämlich die Erweiterung der Gefäßlöcher, die Verstärkung der Muskel- und Bänderansätze (auf dem Hinterhauptsbeine und den Extremitätenknochen), das plumpe Aussehen der Knochen und die Vermehrung der normalen Rauhigkeit der Oberfläche der Knochen. Kleine Exostosen außerhalb der Muskel- und Bänderansätze konnten dagegen an dem präparierten Skelette nicht nachgewiesen werden.

Die Jochbögen waren stark hypertrophisch. Der Unterkiefer war zwar nicht sehr stark, wohl aber sicher verändert, indem sein Alveolarfortsatz den des Oberkiefers etwas umgreift, die Breite des Unterkiefers vermehrt und eine gewisse Prognathie vorhanden war, wie aus der oben von Prof. Hultkrantz erwähnten Angabe über die Stützpunkte des Kopfskelettes bei seiner Lagerung auf eine horizontale Unterlage hervorgeht.

Bei der klinischen Untersuchung haben wir gemeint, eine zwar nur leichte, bogenförmige Kyphose der oberen Brustwirbelsäule wäre vorhanden, bei der postmortalen Untersuchung ist aber eine Kyphose nicht hervorgetreten. Ohne ein bestimmtes Urteil abgeben zu können, möchte ich die Möglichkeit andeuten, daß die kleine Deformität der Wirbelsäule bei der Erschlaffung nach dem Tode und bei der Rückenlage der Leiche vielleicht ausgeglichen worden wäre. In diesem Zusammenhange dürfte es am Platze sein, daran zu erinnern, daß Kyphose und Thoraxdeformität auch in ausgesprochenen Fällen gefehlt haben. Sternberg führt aus der Literatur mehrere Fälle dieser Art an. Außer den von ihm angeführten könnten noch diejenigen von Thomson, Brooks (zwei verschiedene Fälle) und Mitchell und le

Count erwähnt werden. Hutchinson, der sich offenbar auf eine sehr eingehende Bearbeitung der Literatur stützt, meint, daß die Kyphose im allgemeinen erst „verhältnismäßig spät in der Progression der Krankheit auftritt und in wahrscheinlich 30 % sämtlicher Fälle gar nicht auftritt".

Die Rippen waren auffallend breit; keine Deformität des Thorax. Das Schlüsselbein in charakteristischer Weise verändert: starke Breite des akromalen Endes und starke Rauhigkeit des Ansatzes des Musc. subclavius.

Die Erörterung Prof. Hultkrantz' über die Längenmaße der Röhrenknochen lehrt, daß Radius und Ulna, mit Humerus und Femur verglichen, zu lang sind. Da aber die Körperlänge des Kranken 176 cm (der klinischen Messung nach und 178,5 cm der postmortalen Messung nach) betrug, so geht aus Hultkrantz' Angaben hervor, daß Ulna und Radius im Verhältnis zur Körperlänge normal waren, Humerus und Femur dagegen zu kurz.

In bezug auf das Handskelett fand sich wie gewöhnlich bei Akromegalie keine besondere Deformität, sondern nur eine allgemeine und in der Hauptsache etwa symmetrische Vergrößerung des Skelettes und eine verstärkte Rauhigkeit der Knochen.

Aus dieser Darstellung geht also hervor, daß das Skelett in den wichtigsten Hinsichten die für Akromegalie charakteristischen Veränderungen darbietet.

Die äußere Untersuchung dieses Falles hat gelehrt, daß die Augenbrauenbögen hervorgewölbt, die Lippen verdickt waren, die Nase groß, die Ohrmuscheln sehr groß (die Länge fast 8 cm, nach Poirier und Charpy wechselt ihre Länge zwischen 5,0 und 8,2 cm und ist im Durchschnitt für Männer 6,55 cm), die Zunge etwas groß und auch der Penis vergrößert (die Länge in diesem Falle 16 cm und der Umfang der Eichel 11 cm, die entsprechenden normalen Maße nach Poirier und Charpy 10 bzw. 9 cm). Bekanntlich kommt eine Vergrößerung dieser sämtlichen Organe oder Körperteile bei Akromegalie oftmals vor.

Die Hände zeigten in diesem Falle eine gewaltige Volumen-Zunahme. Wenn ich die Maße meines Falles[1]) mit den Maßen vor-

[1]) Dabei ziehe ich hauptsächlich die Maße über den Umkreis der verschiedenen Phalangen der Finger in Betracht. Die Maße betreffs der

her publizierter sicherer Fälle, wie beispielsweise der von Pierre Marie oder der von Souza-Leite mitgeteilten bzw. aus der Literatur zusammengestellten Fälle vergleiche, so stellt es sich heraus, daß zwar das Verhältnis der verschiedenen Maße bei den verschiedenen Fällen nicht gerade wenig wechselt, daß im ganzen aber die Dickenzunahme der Finger in meinem Falle gar nicht geringer als bei den sonstigen war. Die Proportionen der Hände waren in der Hauptsache normal, nur die Mittelhände etwas zu breit; die Finger waren im ganzen zylindrisch und könnten mit Fug als wurstförmig bezeichnet werden. Die Größe und Form der Endphalangen entsprechen dem, was im Vergleiche mit den proximalen Phalangen zu erwarten war. Die Form der Nägel war normal, und irgendwelche Andeutung einer Trommelschlägelform war nicht vorhanden. Der Vergleich zwischen der Hand und dem Handskelette lehrt, daß, wenn auch dieses zu stark war, die Volumenzunahme jedenfalls hauptsächlich die Folge der Vermehrung der Weichteile darstellt, wie dies bei Akromegalie die Regel ist.

Die Füße waren massig und vergrößert. Der Vergleich mit den Maßen früher publizierter Fälle zeigt, daß die Volumenzunahme hier eine entsprechende Entwicklung erreicht hatte. Diese Vergrößerung muß ausschließlich auf die Weichteile bezogen werden, da Hultkrantz gefunden hat, daß das Fußskelett eher zu klein als zu groß war. Auffallend ist, daß die Endphalangen der Zehen Trommelschlägelform darboten. Wenn wir aber in Betracht ziehen, daß die Form der Finger für Akromegalie ganz charakteristisch war, daß jede Andeutung einer Trommelschlägelform an den Endphalangen der Finger fehlte und daß die Form der Zehen bekanntlich auch, wenn gar keine deformierende Krankheit vorhanden ist, sehr stark wechselt (unter dem Einflusse des Schuhwerks), so kann ich diesem Verhältnisse gar kein diagnostisches Gewicht zuerkennen.

Betreffs der inneren Organe wurden in diesem Falle sehr hohe Gewichtszahlen gefunden. Ich führe hier diese Werte noch einmal an und füge die entsprechenden normalen Werte nach Poirier und Charpy hinzu.

Länge der Phalangen sind bei gebeugten Gelenken ausgeführt, und zwar wie ersichtlich in solcher Weise, daß sie keinen Schluß auf die Länge der ganzen Finger erlauben.

	Das Gewicht in diesem Falle:	Das normale Gewicht:
Leber	1980	1500 (nach Orth 1000 bis 2000)
Milz	363	195 — 230
Pankreas	134	80
Die beiden Nieren .	562	280 — 340
Herz	610	270 — 330
Rechte Lunge	900	720
Linke Lunge	860	630
Glandula thyreoidea	43	22 — 24

Weiter mag hinzugefügt werden, daß die Maße der Nieren beiderseits die folgenden waren: 12,5 × 6,7 × 3,5 (die normalen Werte nach derselben Quelle: 12 × 4 à 5 × 3). Der linke Hoden war 5 × 4 × 3,5 (die normalen Werte: 4 à 5 × 2,5 à 3,8 × 2 à 3).

Die Maße des linken Hodens sind entschieden zu groß; da aber die mikroskopische Untersuchung eine Atrophie des Parenchyms im rechten (nicht herabgestiegenen) Hoden festgestellt hat, so kann die Hypertrophie des linken Hodens wohl als eine kompensatorische aufgefaßt werden. Das Gewicht des Herzens war ja sehr stark vermehrt, worauf man aber in Anbetracht der vorhandenen Erkrankung des Herzbeutels wahrscheinlich keinen Wert legen kann.

Wenn wir also auch von diesen beiden Organen absehen, so zeigen auch die sonstigen inneren Organe eine mehr oder weniger ausgesprochene Volumenzunahme. Die Körperlänge des Kranken war zwar ziemlich groß, da das Körpergewicht aber nur 74,5 kg war, was als ein normaler Wert bezeichnet werden kann, so hatten wir keinen Anlaß, schon normal besonders hohe Gewichte der inneren Organe zu erwarten. Wenn auch die Zunahme der verschiedenen Organe verschieden ausgesprochen ist, so dürfte doch der Schluß völlig berechtigt sein, daß diese Zunahme wenigstens zum Teil als eine wahre Splanchnomegalie betrachtet werden muß — besonders wenn in Betracht gezogen wird, daß eine stärkere Stase der inneren Organe nicht vorhanden war.

Bekanntlich kommt eine Splanchnomegalie bei Akromegalie oftmals vor. Mitchell und le Count haben eine Zusammenstellung aus der Literatur über ihre Frequenz bei den verschiede-

nen Organen gemacht und dabei gefunden, daß die Leber unter 27 Fällen bei 19 vergrößert gewesen ist, die Milz bei 19 Fällen unter 25, die Nieren bei 21 Fällen unter 30, das Herz bei 25 Fällen unter 33. Wohlbekannt ist, daß die Glandula thyreoidea meistens vergrößert gefunden worden ist.

Die Einschränkung der Gesichtsfelder und die sonstigen verschiedenen Symptome einer Geschwulst des Gehirns konnten in diesem Falle ja nicht vorhanden sein, da ihre Ursache, nämlich die Vergrößerung oder die wahre Geschwulstbildung der Hypophysis, sich nicht vorfand. Wenn wir vom Fehlen dieser Symptome absehen — und wir werden die Berechtigung dieses Verfahrens später näher behandeln —, so stellt dieser Fall, wie aus der oben gegebenen Auseinandersetzung ersichtlich ist, in sonstigen Hinsichten ein typisches Beispiel einer Akromegalie der chronischen Form dar.

Das Cranium bietet in zwei verschiedenen Hinsichten bemerkenswerte Eigentümlichkeiten dar, welche bei Akromegalie nicht die Regel bilden.

In seiner Beschreibung des Craniums hebt Hultkrantz hervor, daß „die Wand der Schädelhöhle im allgemeinen dünn ist, die Diploë zum großen Teil ganz vermißt wird und sonst deutlich rarefiziert ist; und daß die Tabula vitr. int. über dem äußeren Teile der Pars petrosa äußerst dünn, teilweise durchlöchert ist". Ferner daß „die Löcher an der Basis des Craniums im allgemeinen etwas größer als gewöhnlich zu sein scheinen". Im Sektionsberichte wird ferner erwähnt, daß „die Dicke im Sägeschnitte im allgemeinen 4 mm ist, im Stirnbeine jedoch teilweise 5 mm, im Hinterhauptsbeine nur 3 bis 4 mm".

Wenn auch das Verhalten der Wand der Schädelhöhle bei den verschiedenen Fällen von Akromegalie ziemlich viel gewechselt hat, so dürfte doch eine Verdickung der Wand meistens vorgekommen sein. Auch eine mehr oder weniger verbreitete Verdünnung der Wand ist jedoch nicht ganz selten beobachtet worden. Hier werden einige Beispiele dafür angeführt, wobei ich keine Vollständigkeit beanspruchen will. Klebs hat „das Schädeldach an seinen Seitenteilen überall auffallend dünnwandig" gefunden; in der Temporalgrube seine Dicke stellenweise nur 1 mm; der Occipitalteil sowie auch das Stirnbein dagegen bedeutend

verdickt. Einen sehr ähnlichen Befund beschreibt Duchesneau; er spricht von einer Dicke der Temporalregion „von kaum mehr als ½ mm". Eine mehr ausgebreitete Verdünnung hat Brooks (sein Fall 3) gefunden; das Schädeldach im allgemeinen dünn, in der oberen Temporalregion nur eine Dicke von 1 mm; die Diploë fehlte auf den verdünnten Partien. Allerdings zeigten die zentralen Partien der Knochen ausgebreitete Verdickungen (large osseous nodosities). Moxter hat die Schädelkapsel auffällig dünn gefunden (am Hinterhaupt 5 mm), die Sinus frontal. außerordentlich weit mit papierdünnen Wänden. Widal, Roy und From geben an, in einem Falle „une extrême minceur" der Wandungen des Craniums beobachtet zu haben.

In bezug auf die Basis des Craniums ist offenbar die Hypertrophie der Knochen eine ziemlich regelmäßige Erscheinung; auch „sind die Nervenlöcher an der Schädelbasis in der Regel verengt" (Sternberg). In der letzten Zeit haben aber Ballet und Laignel-Lavastine einen Fall von Akromegalie mitgeteilt, wo zwar das Schädeldach erheblich (und wie im allgemeinen unregelmäßig) verdickt, die Schädelbasis aber „auf eine außerordentliche Dünne reduziert war". Auch die Löcher haben offenbar, wenigstens teilweise, eine Erweiterung erfahren, weil erwähnt wird, daß der „nerf optique et carotide dilaté sont à peine séparés."

Diese Auseinandersetzung lehrt also, wie ausgebreitete und erhebliche Verdünnungen der Wand der Schädelhöhle auch vorher beobachtet worden sind; der hier mitgeteilte Fall gibt aber ein Beispiel dafür ab, daß diese Verdünnung auch fast die ganze Wand der Schädelhöhle umfassen und mit Erweiterung der Löcher auf der Basis verbunden sein kann. Es scheint mir keine besonderen Schwierigkeiten zu bieten, eine Erklärung für dieses Verhältnis und den Wechsel der Befunde bei den verschiedenen Fällen zu finden. Wir wissen, daß es sich bei Akromegalie um zwei verschiedene krankhafte Prozesse am Skelett handelt, nämlich teils um die periostale Auflagerung neuer Schichten auf die Knochen, teils um resorptive Vorgänge des alten Knochens (Sternberg). In diesem Falle ist demnach der letzterwähnte krankhafte Prozeß betreffs der Schädelwand entschieden der vorherrschende gewesen (oder auch erst im Laufe der Krankheit geworden). Es muß aller-

dings auch daran erinnert werden, daß die verstärkte Rauhigkeit der Muskelansätze auf dem Hinterhauptsbeine sicher angibt, daß auch die andere Art krankhaften Prozesses am Cranium nicht ganz gefehlt hat.

Das Cranium des hier mitgeteilten Falles bietet ferner die Eigentümlichkeit, daß die obere Spitze des Hinterhauptbeines sehr stark hervorspringt, so daß der Niveauunterschied zwischen der Squama oss. occip. und den Scheitelbeinen etwa 12 mm ausmacht (vgl. Textfig. 3). Diese Deformität ist vor einigen Jahren von Papillault näher studiert und ihr Vorkommen bei Akromegalie hervorgehoben worden. Launois und Roy[46] besprechen diese Erscheinung als eine für Akromegalie charakteristische. Die Durchmusterung der Literatur betreffs dieses Punktes gibt allerdings nur eine ziemlich mäßige Ausbeute.

Die betreffende Deformität ist meines Wissens zuerst von Klebs nach einem Schädel (aus der pathologisch-anatomischen Sammlung in Zürich) eines Riesen, der offenbar ein Akromegaler war, abgebildet, nicht aber näher beschrieben worden. Papillault hat die Deformität bei dem oftmals beschriebenen Riesen Charles (vgl. auch Launois und Roy[46]) und ferner bei einem akromegalischen Cranium in der École anthropologique studiert. Später haben Dufranc, Launois und Roy die Deformität bei dem akromegalischen Riesen Constantin erwähnt (vgl. auch die Photographie S. 322 in der Monographie von Launois und Roy). Wahrscheinlicherweise ist auch der Fall von Schulz hierher zu rechnen, denn es wird angegeben, daß „Pars lambdoidea ossis occipitalis" stark nach außen vorspringend war. Ich habe in der Literatur keine anderen Fälle als diese fünf auffinden können.

Nun ist es zwar sehr möglich, daß diese Deformität früher, wenn sie noch nicht in der Literatur beobachtet worden war, der Aufmerksamkeit mehrmals entgangen ist. Wenn aber Launois und Roy[46] die Deformität als eine für Akromegalie charakteristische darstellen wollen, so muß dabei bestimmt hervorgehoben werden, daß die zahlreichen Abbildungen akromegalischer Schädel in Seitenansicht, die sich in der Literatur vorfinden, sicher beweisen, daß diese Deformität bei der Akromegalie oftmals tatsächlich gefehlt hat; auch scheint es mir gar nicht zweifelhaft zu

sein, daß die betreffende Deformität in der weitaus größten Zahl von Akromegalie nicht vorgekommen ist. Andererseits muß man den französischen Verfassern unbedingt so weit Recht geben, daß das Auftreten dieser Deformität in so starkem Grade in (den meinigen Fall mitgerechnet) sechs Fällen einer verhältnismäßig so seltenen Krankheit wie Akromegalie unmöglich als ein Zufall aufgefaßt werden kann.

Papillault gibt zwei verschiedene Möglichkeiten für die Entstehung dieser Deformität an, nämlich entweder eine Rotation der Scheitelbeine nach vorn oder eine Rotation des oberen Teils des Hinterhauptsbeins nach hinten. Die Ursache der Formveränderung findet er bei der letzterwähnten Entstehungsweise in einer schwachen und für seine Aufgabe ungenügenden Entwicklung des Hinterhauptsbeins („l'occipital ne peut suffir à sa tache de support"). Da das Hinterhauptsbein in meinem Falle sehr dünn und überhaupt auffallend schwach entwickelt war, so wäre offenbar dieser Fall Papillaults Darstellung nach in dieser Weise zu deuten.

Der hier mitgeteilte Fall von Akromegalie ist ferner beachtenswert, weil ein hereditäres Auftreten der Krankheit angegeben wird. Den eigenen Angaben des Kranken kann ich aber dabei keinen größeren Wert beilegen; teils war er nämlich etwas abgestumpft, so daß schon deshalb seine Angaben nicht als ganz zuverlässig betrachtet werden können; teils behauptet er, daß sehr starker Körperbau mit ungewöhnlich großen Händen und Füßen sowohl unter den väterlichen als unter den mütterlichen Verwandten (nämlich bei den beiden Großvätern, bei einem Bruder des Vaters und einem der Mutter) vorgekommen war. Da die erwähnten Erscheinungen für eine Akromegalie dieser Verwandten sprechen würden, so muß man — wenn die verhältnismäßig große Seltenheit der Krankheit beachtet wird — zugeben, daß ihr Vorkommen sowohl väterlicher- als mütterlicherseits als sehr unwahrscheinlich zu betrachten ist.

Wenn wir aber auch die eigenen Angaben des Kranken ganz außer acht lassen, so bleiben uns doch die Beobachtungen anderer Personen bezüglich zweier der Geschwister des Kranken übrig. Betreffs des Bruders machen diese Angaben, die sich nicht nur auf den ungewöhnlich starken Körperbau und die großen Hände,

sondern auch auf das Verhältnis des Gesichts beziehen, es offenbar in höchstem Grade wahrscheinlich, daß es sich um Akromegalie, und zwar um ihre chronische Form, gehandelt hat. Der Umstand, daß der Mann damals noch arbeitsfähig war, kann offenbar gegen diese Diagnose nicht angeführt werden. Als Beispiel eines entsprechenden Verhaltens bei Akromegalie braucht nur angeführt zu werden, wie der hier mitgeteilte Patient die Symptome der Akromegalie seit etwa 30 Jahren, eine deutliche, subjektive Störung des allgemeinen Gesundheitszustandes aber erst seit drei Jahren dargeboten hatte, und offenbar war diese jetzt wenigstens zum größten Teile die Folge der Tuberkulose. Auch betreffs der Schwester des Kranken sprechen die Angaben anderer Personen mit Wahrscheinlichkeit für eine Akromegalie.

Wenn wir also das Vorkommen einer Akromegalie bei mehr als einer Generation in diesem Falle als unsicher betrachten müssen, so ist jedenfalls das Auftreten der Krankheit bei zwei Geschwistern festgestellt, und ihr Auftreten bei dreien wahrscheinlich gemacht worden. Offenbar kann ein solches Auftreten einer so seltenen Krankheit nur als die Folge einer angeborenen Anlage gedeutet werden.

Es gibt in der Literatur einige Fälle, wo ein hereditäres Auftreten der Akromegalie angegeben wird; sie haben aber allerdings einen wechselnden Wert. Fraentzel hat Akromegalie bei einer Mutter und ihrer elfjährigen Tochter erwähnt; die Form der Veränderungen der Vorderarme und der Finger läßt aber eine toxogene Osteoarthropathie eher als eine Akromegalie annehmen. Warda hat einen Fall von Akromegalie beobachtet, wo ein Kind des Kranken sehr große Hände hatte, und Bonardi einen Fall mit Bestehen der Krankheit seit 20 Jahren, wo die Mutter angeblich sehr große Hände gehabt hätte. Eine dieser ganz entsprechende Beobachtung liegt von Edel vor (Akromegalie seit der Pubertät, die Mutter sehr große Hände). In diesen Fällen dürfte die Akromegalie der Verwandten der Kranken kaum sicher, wenn auch wahrscheinlich sein. Schwoner hat eine typische, bei einem Alter von 45 Jahren anfangende Akromegalie beschrieben, wo die Mutter im Alter von 50 Jahren wahrscheinlich die Symptome der Akromegalie bekommen hatte. Schäffer hat bei einer

51 jährigen Person Akromegalie beobachtet, die seit 5 bis 7 Jahren bestanden hatte; in diesem Falle hatte offenbar die Mutter während ihrer letzten 4 bis 5 Jahre an Akromegalie gelitten. Schließlich hat Fraenkel eine seit 30 Jahren entwickelte Akromegalie mitgeteilt, wo auch der Vater, ein Bruder und eine Schwester die Krankheit hatten. Ferner sollen Cyon (zitiert nach Schäffer) und Bonardi (zitiert nach ihm selbst) ein hereditäres Auftreten der Akromegalie beobachtet haben; die betreffenden Arbeiten sind mir aber im Originale nicht zugänglich gewesen.

Es geht aus dieser Auseinandersetzung hervor, daß ein hereditäres Auftreten der Akromegalie tatsächlich vorkommt, bisher aber nur äußerst selten ganz unzweifelhaft festgestellt worden ist. Wenn auch die Vererbung der Akromegalie in meinem Falle nicht sichergestellt worden ist, so ist jedenfalls ihr Auftreten bei zwei Geschwistern festgestellt und dadurch ein neuer Beitrag zu der sehr spärlichen früheren Kasuistik von Fällen geliefert, wo die Akromegalie als die Folge einer angeborenen Anlage aufgefaßt werden muß.

Aus der oben gegebenen Darstellung ist ersichtlich, daß es sich bei dem hereditären Auftreten der Akromegalie im allgemeinen um ganz chronische, während Jahrzehnte verlaufende Fälle gehandelt hat; die Fälle von Schwoner und Schäffer lehren aber, daß Heredität auch bei den erst in etwas späterem Alter auftretenden, doch aber noch ziemlich chronischen Fällen vorkommen kann.

Kommt eine Akromegalie ohne Veränderung der Hypophysis vor?

Der allgemeinen Ansicht nach stellt eine Vergrößerung der Hypophysis, und zwar entweder eine Hyperplasie oder eine wahre Tumorbildung, eine konstante Erscheinung bei Akromegalie dar. Andererseits gibt es jedoch in der Literatur eine ziemlich beträchtliche Reihe von Fällen ohne Vergrößerung der Hypophysis, die von den Autoren als Akromegalie bezeichnet worden sind. Betreffend mehrere unter diesen Fällen muß es aber unbedingt zugegeben werden, daß die Diagnose Akromegalie als zweifelhaft bezeichnet werden muß, und zwar teils weil die Beschreibung zu

mangelhaft ist, teils auch weil die gelieferten Angaben die Diagnose positiv unwahrscheinlich machen.

Ehe ich zur Beschreibung der Hypophysis in meinem Falle übergehe, will ich die betreffenden Fälle aus der Literatur kurz durchmustern. Dies scheint mir um so notwendiger, als Launois und Roy in ihrer neuerdings (1904) erschienenen großen Monographie zu dem Schlusse gelangen, daß „der Fall von Bonardi den einzigen Fall von Akromegalie darstellt, wo die Hypophysis, wenigstens in bezug auf ihre morphologischen Charaktere, normal vorgekommen ist". An derselben Behauptung, daß Bonardis Fall der einzige dieser Art wäre, wird auch in dem vor kurzem (1906) veröffentlichten Aufsatze von Widal, Roy und Froin festgehalten.

Den Fall von Fraentzel glaube ich, wie vorher erwähnt, eher als eine toxogene Osteoarthropathie auffassen zu müssen. Betreffs des Falles von Holschewnikoff muß ich es als wahrscheinlich zugeben, daß diejenigen Autoren Recht haben, welche den Fall nicht zur Akromegalie rechnen wollen, und zwar besonders infolge der deformierenden Prozesse an den Fingern. Die kurzen Angaben in bezug auf den Fall von Waldo (Verlauf innerhalb weniger Monate, das Auftreten der Erscheinungen einer Bulbärparalyse, das Vorhandensein von Kavitäten im Cerebrum und Cerebellum) geben m. E. keinen Grund ab, an Akromegalie zu denken. Etwa dasselbe gilt auch für den Fall von Pel (Gliom der einen Hemisphäre mit den klinischen Erscheinungen einer Gehirngeschwulst, und zwar auch einer Hemiplegie). Auch der Fall von Saundby (Verlauf in sechs Monaten, Sarkoma pulmonum und offenbare Trommelschlägelform der Finger) kann als Akromegalie nicht aufgefaßt werden.

Auf den so oftmals diskutierten Fall von Arnold[1] (W. Hagner) werde ich mich nicht einlassen, obgleich ich eher geneigt wäre, den Fall als Akromegalie anzuerkennen. Den Fall von Sarbo kenne ich nur aus Referaten; da aber teils eine Dementia paralytica vorhanden war, teils die Hände sehr verlängert, der Unterkiefer aber unverändert war, dürfte die Diagnose sehr zweifelhaft sein. Israels Fall ist infolge der übermäßigen, sehr starken Entwicklung von Exostosen fast überall auf dem Skelette wie auch infolge der normalen Größe des Unterkiefers etwas unsicher, ob-

gleich ich kein sicheres Urteil auszusprechen wage. Die Hypophysis war nicht vergrößert (das Gewicht nach Bendas Zahlen ganz normal), und die mikroskopische Untersuchung fiel negativ aus. Ob der mir nur im Referate zugängliche Fall von Silvestre mit Tumor im Mediastinum eine Akromegalie oder eine toxogene Osteoarthropathie gewesen ist, kann ich nicht beurteilen. Bonardi hat einen hierhergehörigen Fall mitgeteilt, dessen Natur als Akromegalie Tamburini bezweifelt hat (offenbar ist dies der von den französischen Autoren, Launois u. a., anerkannte Fall); da aber der Fall mir im Original nicht zugänglich gewesen ist, ziehe ich es vor, denselben nicht in Betracht zu ziehen. Von Bleibtreu ist ein Fall (ein Riese) mitgeteilt worden, wo eine anfangende Akromegalie angenommen wurde, und wo die Hypophysis fast völlig zugrunde gegangen war, wahrscheinlich infolge einer Blutung (Blutpigment noch vorhanden). Die Gründe für die Diagnose der Akromegalie scheinen mir aber kaum genügend zu sein.

Wenn wir also auch von mehreren als Akromegalie angegebenen Fällen ohne Veränderung oder wenigstens Vergrößerung der Hypophysis aus mehr oder weniger sicheren Gründen absehen, so bleiben doch nicht ganz wenige Fälle zurück, wo ich die Diagnose Akromegalie als genügend begründet anerkennen muß. Die Mehrzahl dieser Fälle stammt gerade aus den letzten Jahren, einige sind aber ein wenig älter.

Von Linsmayer ist ein ganz sicherer Fall von Akromegalie veröffentlicht worden, wo die Hypophysis von normaler Größe war, Redlich aber ein Adenom anerkannt haben soll. Von Dallemagne liegen zwei hierhergehörende Beobachtungen vor. In einer (sein Fall 2), „parait l'hypophyse un peu augmentée de volume"; nachher wird aber angegeben, daß die Hypertrophie nur den Hinterlappen betroffen hatte. Hier gab es kleine Herde kolloider Degeneration; da kolloide Kysten aber hier normal vorkommen, so kann ich dieser Tatsache eine pathologische Bedeutung nicht zuerkennen. Im anderen Falle desselben Autors, wo die Erscheinungen der Akromegalie weniger ausgesprochen waren, „l'hypophyse semblait un peu tumefié". Auch hier wird von kystöser Degeneration gesprochen; die Kysten waren aber nur klein. Die Darstellung des Autors läßt mich nicht zu der Überzeugung ge-

langen, daß eine pathologische Veränderung der Hypophysis in diesen Fällen vorgelegen hat.

Labadie-Lagrave und Deguy haben einen Fall mitgeteilt, wo die Diagnose Akromegalie wenigstens sehr wahrscheinlich ist und wo keine Veränderung der Hypophysis gefunden wurde. Eine mikroskopische Untersuchung wird nicht erwähnt. Von Bonardi liegt ein ganz unzweifelhafter Fall von Akromegalie vor, wo die Hypophysis eher vermindert und auch die Sella turcica normal war (der Fall ist ein anderer und auch später mitgeteilter als der oben zitierte von demselben Autor; dieser Fall ist offenbar der Aufmerksamkeit der oben zitierten französischen Verfasser, Launois u. a., entgangen). Mikroskopische Untersuchung wird nicht erwähnt. Bei einem Falle von Akromegalie hat Mitchell keine Vergrößerung der Hypophysis, zwar eine weiche Konsistenz des Organs, aber keine mikroskopische Veränderung desselben gefunden. Hutchings hat einen Fall von Akromegalie mitgeteilt, wo die Hypophysis als „appreciably increased in size" angegeben wird. Die von ihm gelieferten Maße für das Organ liegen aber innerhalb der von Zander gefundenen Werte; nur war die Breite ein wenig größer, nämlich $\frac{5}{8}$ inch. = 15,9 mm, das Maximum bei Zander aber nur 14,5 mm. Eine mikroskopische Untersuchung wird nicht erwähnt.

Filipello hat eine Akromegalie beobachtet, wo die Hypophysis nicht vergrößert war; keine mikroskopische Untersuchung. Klippel teilt einen Fall mit, wo die Hypophysis nicht vergrößert war (das Gewicht völlig normal), und wo die mikroskopische Untersuchung nur eine leichte Sklerose („legèrement sclérosée") erkennen ließ. Von Huchard und Launois rührt ein Fall her, wo die Hypophysis nicht vergrößert war, wohl aber die Sella, so daß diese durch die Hypophysis nicht ausgefüllt war. Die mikroskopische Untersuchung erwies, daß der Drüsenlappen vermindert (nahm nur ein Drittel des ganzen Organs ein), sein bindegewebiges Stroma aber stark hypertrophiert war; das Verhalten der Epithelzellen wird auch erwähnt und besonders eine Vermehrung der Drüsenelemente an einigen Orten angegeben, eine erhebliche Veränderung der Epithelzellen scheint aber nicht vorhanden gewesen zu sein. Ferner hat Lewis einen sicheren Fall von Akromegalie mitgeteilt, wo die Hypophysis in makroskopi-

scher Hinsicht normal war, wo aber der Autor eine Verminderung des bindegewebigen Stromas und eine Zunahme der chromophilen Zellen annimmt.

Schließlich haben Widal, Roy und Froin einen Fall mitgeteilt, wo die Hypophysis nicht vergrößert war (das Gewicht liegt entschieden innerhalb der von Benda gefundenen Grenzen, ist aber, mit den von Launois angegebenen Werten verglichen, als ein oberer Grenzwert zu bezeichnen). Betreffs der Sella wird gesagt: „n'apparaît pas très augmenté de volume". Die Untersuchung der Hypophysis lehrte, daß an einigen Stellen sich eine leichte Sklerose des bindegewebigen Stromas vorfand. Eine kleine, nicht multilokuläre Zyste, von der Hypophysis ausgegangen, wurde nachgewiesen.

Die Verff. geben ferner an, daß die cyanophylen Zellen an Zahl vermehrt waren und konstant Vakuolen darboten. Sie sind geneigt, die Vakuolisierung als eine pathologische Erscheinung aufzufassen. Wenn man aber bedenkt, daß Vakuolen in diesen Zellen überhaupt sehr gewöhnlich sind (Benda[9], Launois[44]), und da die Verf. selbst hervorheben, daß die Vakuolen zum Teil die Folge einer kadaverösen Veränderung darstellen könnten, so scheint mir der pathologische Charakter dieser Erscheinung gar nicht überzeugend dargelegt zu sein.

Indessen sprechen sich die Verf. unbedingt dahin aus, daß ihre Beobachtung ein neues Beispiel „des acromégaliques porteurs d'une lésion hypophysaire" darstellt. Da aber die einzige auffallendere Veränderung darin bestand, daß die Zahl der cyanophilen Zellen vermehrt war, und im Hinblick auf den Umstand, daß die verschiedenen Zellenformen unter den Epithelelementen der Hypophysis nur verschiedenen Funktionszuständen der Zellen entsprechen, so kann ich dem Schlusse nicht beitreten, daß dies „eine Läsion" der Hypophysis darstellen sollte. Folglich scheint mir die gegebene Beschreibung des Falles nicht zu der Annahme einer anderen pathologischen Veränderung der Hypophysis als der einer leichten Sklerose zu berechtigen.

Mein Fall stellt wieder ein neues Beispiel einer ganz sicheren Akromegalie ohne Vergrößerung der Hypophysis dar. Hier folgt die Beschreibung der Hypophysis.

Herr Laborator Vestberg, der die Anfertigung der Präparate besorgt hat, macht mir darüber gütigst folgende Mitteilung:

„Sagittalschnitte durch das Organ aus der Gegend seines Stieles, mit eben solchen Schnitten von einer anderen, sicher normalen menschlichen Hypophysis (aus der Sammlung des hiesigen histologischen Institutes; diese Schnitte stammen von einem 25jährigen hingerichteten Manne her) verglichen, zeigen bei einer übersichtlichen Durchmusterung keine Abweichungen vom Normalen. Im Drüsenlappen kommen solide und tubulöse Parenchymstränge von etwa demselben Aussehen, Frequenz und Verteilung in beiden Fällen vor; dasselbe gilt für die kolloiden Sekretbildungen im Parenchym. Eine auffallende unbestimmte Begrenzung des Drüsenteils gegen den Nerventeil hin tritt hervor, indem die Parenchymstränge sich aus jenem Lappen in die angrenzenden Teile dieses ausbreiten; dasselbe Verhältnis wird auch in den normalen Präparaten beobachtet. Das Aussehen dieser aberranten Stränge spricht sonst entschieden nicht für eine stattfindende Proliferation. Zu einer mehr detaillierten Untersuchung habe ich keine Gelegenheit gehabt."

Zu diesen Angaben des sehr erfahrenen Geschwulstkenners habe ich wenig hinzuzufügen. Allerdings ist zu bemerken, daß die gröberen bindegewebigen Septa des Drüsenlappens beim vorliegenden Falle entschieden breiter als an den Kontrollpräparaten sind; auch das feinere intertubulöse Stroma tritt in jenem Falle stärker hervor als in diesem. Betreffs des Aussehens und der Anordnung der Epithelzellen der Drüsenstränge läßt sich aber gar nichts Abnormes nachweisen. Vakuolen finden sich in den Zellen vor; ihre Zahl ist aber spärlich. Eine spezifische Färbung der Zellkörnchen ist nicht vorgenommen worden. Der Durchschnitt der Zellen ist im allgemeinen 11 bis 13 μ; eine Größe bis zu 17,5 μ wird aber auch beobachtet; dies stellt normale Werte dar (vgl. Launois).

Die Spalte an der Grenze zwischen den beiden Lappen des Organs ist auf mehreren, nicht aber auf allen Schnitten gut entwickelt. In dieser Gegend (der Marksubstanz) finden sich kleinere und größere Cysten mit kolloidem Inhalte, zum großen Teile mit regelmäßigem, niedrigem, kubischem Epithel bekleidet. Mehrere von den Cysten haben einen Durchschnitt von 80 bis 100 μ, andere sind etwas kleiner, einige auch größer, sogar bis zu 0,2 mm. Dies alles stellt also normale Verhältnisse dar; denn wenn auch einige Cysten etwas größer als die von Launois angegebenen Werte (40 bis 100 μ) sind, so ist dies offenbar belanglos.

Hinter der Spalte an der Grenze zwischen den beiden Lappen findet sich eine ziemlich beträchtliche Menge von Drüsengewebe vor. Dasselbe bietet zum Teil ein etwas anderes Aussehen als das sonstige Drüsengewebe dar, indem das Stroma weniger deutlich hervortritt, was infolgedessen auch für die Anordnung der Epithelzellen in Strängen gilt. Auch scheinen die Epithelzellen hier etwas dichter zu liegen. Dasselbe Verhältnis läßt sich aber auch auf den Kontrollpräparaten an der entsprechenden Stelle nachweisen. Ich sehe deshalb keinen Grund, dieser Erscheinung eine

pathologische Bedeutung zuzuerkennen. — Plattenepithelhaufen, welche nach Erdheims Untersuchungen ein gewöhnliches Vorkommen an gewissen Stellen in der normalen menschlichen Hypophysis darstellen sollen, habe ich nicht auffinden können.

Eine unbestimmte Begrenzung zwischen dem Drüsen- und dem Nervenlappen ist, wie erwähnt, in diesem Falle gefunden worden. Dies besitzt gar keine pathologische Bedeutung; Launois [44] hebt nämlich hervor, wie „die Demarkationslinie meistens jede Regelmäßigkeit verloren hat, indem der Drüsenteil wahre „enclaves" in den Nerventeil hineinsendet".

Das Ergebnis der Untersuchungen der Hypophysis läßt sich demnach kurz dahin zusammenfassen, daß eine Vermehrung des Bindegewebes im Drüsenlappen gefunden worden ist, sonst aber gar nichts, was als pathologisch gedeutet werden könnte, und zwar nicht die geringste Veränderung in der Anordnung und im Verhalten der Epithelzellen.

Ob die Vermehrung des Bindegewebes in diesem Falle, welche die Vergleichung mit den Kontrollpräparaten angibt, nur die Folge des höheren Alters meines Patienten darstelle, kann ich nicht mit Sicherheit entscheiden, es dürfte jedoch gut möglich sein. So erwähnt Erdheim [24], der sich mit der Anatomie der Hypophysis viel beschäftigt hat, daß im Greisenalter eine Vermehrung des Bindegewebes oftmals vorkommt. Dieser Kranke war zwar nur 50 Jahre alt, machte aber im ganzen einen Eindruck von Präsenilität. Andererseits mag auch daran erinnert werden, wie eine Hyperplasie des Bindegewebes in der Haut und auch in anderen Organen bei Akromegalie eine gewöhnliche Veränderung darstellt. Demnach könnte die Vermehrung des Bindegewebes in der Hypophysis dieses Falles die Folge der Akromegalie darstellen.

Wir kommen folglich zu dem Ergebnisse, daß in diesem ganz sicheren und charakteristischen Falle von Akromegalie keine Vergrößerung der Hypophysis und keine Veränderung des Organs als eine mäßige Vermehrung des Bindegewebes vorliegt. Aus der oben gegebenen Auseinandersetzung dürfte er-

sichtlich sein, daß dieser leichten Sklerose unmöglich eine ursächliche Bedeutung für die Entwicklung der Akromegalie zuerkannt werden kann.

Wir haben also gefunden, daß es eine beträchtliche Reihe von Fällen von Akromegalie mit genügend begründeter Diagnose gibt, wo keine Vergrößerung der Hypophysis vorhanden gewesen ist (Linsmayer, Dallemagne: zwei Fälle, Labadie-Lagrave und Deguy, Bonardi, Mitchell, Hutchings, Filipello, Klippel, Huchard und Launois, Lewis, Widal, Roy und Froin, ich). Die Verteidiger der unbedingten Gültigkeit der Hypophysistheorie für die Akromegalie aus der letzten Zeit (wie Widal, Roy und Froin) geben auch zu, daß die Hypophysis zwar von normaler Größe sein kann, niemals aber bei der mikroskopischen Untersuchung normal gefunden worden ist. Die oben gegebene Auseinandersetzung hat aber gelehrt, daß dies nicht zutreffend ist, weil es auch einige Fälle von Akromegalie gibt, wo ein normales Verhalten der Hypophysis durch die mikroskopische Untersuchung festgestellt worden ist. Dies gilt nämlich in bezug auf die Fälle von Dallemagne: zwei Fälle, Mitchell, Huchard und Launois, vielleicht Lewis und meinen Fall. Wie oben erwähnt, ist m. E. auch der Fall von Widal, Roy und Froin hierher zu rechnen.

Dabei ist jedoch zu bemerken, daß ein gewisser Grad von Sklerose in den Fällen von Huchard, Klippel, Widal und mir gefunden worden ist. Betreffs der Frage nach der Bedeutung dieser Sklerose kann ich auf die oben in der Epikrise meines Falles gegebene Auseinandersetzung hinweisen und brauche nur hinzuzufügen, daß es sich in diesen sämtlichen Fällen um Patienten von etwas höherem Alter gehandelt hat (bzw. 60, 53, 66 und 50 Jahre). Es dürfte deshalb ganz unbegründet sein, dieser Sklerose irgendwelche Rolle für die Entwicklung der Akromegalie zuerkennen zu wollen.

Im Falle von Huchard und Launois war die Sella turcica deutlich erweitert. Widal, Roy und Froin haben

diese Beobachtung dahin deuten wollen, daß eine früher vorhandene Hypertrophie der Hypophysis die Erweiterung der Sella bewirkt haben sollte, die hypertrophierte Hypophysis später aber eine Rückbildung erfahren hätte. Ich muß dazu bemerken, daß diese Auffassung eine ganz willkürliche ist, besonders wenn in Erwägung gezogen wird, wie mannigfache und erhebliche Veränderungen des Skelettes die Akromegalie zur Folge hat. Ferner ist hervorzuheben, daß sowohl im Falle von Bonardi als von mir die Sella normal gewesen ist (ihr Verhalten ist sonst oftmals von den Autoren gar nicht erwähnt); betreffs des Falles von Widal ist der Ausdruck der Autoren in diesem Punkte ziemlich schwebend (vgl. oben).

Die Frage nach der Bedeutung der Hypophysisveränderungen für die Entwicklung der Akromegalie ist m. E. in der Literatur oftmals in allzu aprioristischer Weise behandelt worden. Den intuitiven Scharfblick Pierre Maries beim Aufstellen der Akromegalie als einer selbständigen Krankheit, gleichwie auch beim Darstellen der Theorie von der Bedeutung der Hypophysis für die Entwicklung der Krankheit, muß ich völlig und unbedingt anerkennen. Dagegen scheint es mir ganz unberechtigt, wenn man sich durch diese Theorie — so lange sie nur eine Theorie ist, wie verlockend sie auch sein möchte — zu dem Standpunkte führen läßt, daß nur Fälle mit Vergrößerung bzw. Veränderung der Hypophysis als Akromegalie bezeichnet werden können. Die Entscheidung über diese Frage läßt sich nur durch eine unparteiische Prüfung des ganzen vorliegenden kasuistischen Materials erbringen, wodurch festgestellt werden kann, ob es Fälle gibt, wo eine Veränderung der Hypophysis fehlt, wo aber die sonstigen Symptome mit denjenigen bei den Fällen von Akromegalie mit Veränderung oder eher Vergrößerung der Hypophysis übereinstimmen, oder ob sichere und unzweifelhafte Fälle dieser Art sich nicht auffinden lassen.

Eine solche Untersuchung habe ich jetzt durchzuführen versucht und hoffe mit hinreichenden Gründen dargelegt zu haben, daß ganz sichere Fälle von Akromegalie ohne Veränderung der Hypophysis vorkommen. Wenn also auch eine Vergrößerung bzw. Geschwulstbildung der Hypophysis sich in der weitaus größten Mehrzahl der Fälle von Akromegalie vorfindet, so kann diese Ver-

änderung der Hypophysis wenigstens nicht immer die wirksame Ursache der Krankheit ausmachen.

Beschreibung des Rückenmarks in meinem Falle 1.

Das Rückenmark wurde in 10 prozentiger Formollösung aufbewahrt. Bei der makroskopischen Betrachtung des gehärteten Organs tritt keine andere Veränderung hervor, als daß der unterste Teil des Halsmarks und der oberste Teil des Brustmarks von vorn nach hinten stark abgeplattet ist.

Bei der mikroskopischen Untersuchung wurde zuerst im Brust- und Halsmark eine anatomische Veränderung entdeckt, die, wie vorher erwähnt, als Syringomyelie bezeichnet werden muß. Es ist ein erheblicher Zuwachs der Epithelzellen des Zentralkanals vorhanden; eine regelmäßige Höhle findet sich zwar fast nirgends, ziemlich regelmäßige Bänder von Epithelzellen erstrecken sich aber quer durch den zentralen Teil des Rückenmarks bis an die medialen Grenzen der Vorderhörner oder in einigen Segmenten sogar noch eine Strecke lang in die Vorderhörner selbst hinein. Mehrmals finden sich neben diesen Epithelbändern ferner mehr oder weniger reichlich entwickelte Haufen von unregelmäßig geordneten Ependymzellen, die sich in bezug auf Färbbarkeit und Aussehen wie die Zentralkanalepithelien selbst verhalten und zwischen welchen sich ein Zwischengewebe oftmals nicht entdecken läßt.

Ferner findet sich sowohl zwischen diesen Haufen von Ependymzellen als auch rings um diese Haufen und die Epithelbänder herum sklerotisches Bindegewebe mit teilweise deutlich welliger Anordnung in gewaltiger Entwicklung vor. In denselben Gegenden des Rückenmarks gibt es auch zahlreiche sehr stark sklerotische Gefäße, die zum Teil mit dem Bindegewebe eng verbunden sind.

Die Art dieser Veränderungen schien mir — schon von der Frage des Zusammentreffens derselben mit der Akromegalie abgesehen — in bezug auf die Fragen der Pathogenese der Syringomyelie ein großes Interesse darzubieten. Ich habe deshalb das Rückenmark einer sehr genauen Untersuchung unterzogen, indem ich aus jedem Segmente ein, meistens aber zwei oder mehr Stücke eingebettet habe. Teils wurden die Stücke in Zelloidin direkt ein-

gebettet, teils wurden sie vorher für ein paar Wochen in die Müllersche Flüssigkeit übergeführt. Die Schnitte wurden hauptsächlich nach Pal, Kulschitski, Nissl, van Gieson und mit Nigrosin oder Pikrokarmin gefärbt. Das verlängerte Mark wurde in Serienschnitte zerlegt.

Bei der nun folgenden näheren Beschreibung des Rückenmarks will ich von unten anfangen, wobei das erste Auftreten der Veränderungen sich am besten verfolgen läßt.

Im Lendenmarke (wie auch im Sakralmarke) gibt es keine gröberen Veränderungen. Der Zentralkanal ist von normaler Größe und seine Umgebung zeigt keine abnorme Zellenwucherung. Die kleinen Gefäße der Hinterstränge, besonders ihrer ventralen Teile, bieten verdickte, kernarme Wandungen dar. Dasselbe Verhalten zeigen auch die großen, vertikal verlaufenden Gefäße, die regelmäßig am Beginne der Kommissur in der grauen Substanz getroffen werden. Die Ganglienzellen (Nissl) sind in jeder Hinsicht normal.

Erst im 11. Brustsegmente fängt die Ependymwucherung an. Die Ependymzellen bilden hier ein querverlaufendes Band, welches sich beiderseits bis zu den Vorderhörnern erstreckt. Dieses Band wird im allgemeinen aus zwei bis drei Reihen Zellen gebildet; diese zeigen hier nirgends eine regelmäßige Epithelanordnung, und demnach ist auch gar keine Höhle vorhanden. Bei näherer Betrachtung, besonders der nach van Gieson gefärbten Schnitte, findet man auf einigen Schnitten (keineswegs aber auf allen) unmittelbar hinter dem unregelmäßigen Bande der Ependymzellen und mit diesem parallel verlaufend, einen dünnen Streifen welliges Bindegewebe, welches hier, gleichwie auch weiter nach oben im Rückenmarke nach van Giesons Methode schön rot gefärbt wird. Die Zahl der Gefäße scheint sowohl hinter dem Ependymbande als an den lateralen Enden desselben vermehrt zu sein. Die betreffenden Gefäße sind stark sklerotisch, und mehrere unter denselben zeigen eine deutlich hervortretende Sklerose nicht nur der Media, sondern auch der Adventitia (siehe Fig. 5 Taf. I; diese Figur stellt nur einen Teil der Wucherung der Ependymzellen dar und die Anordnung sowohl der Ependymzellen als des Bindegewebes ist ziemlich unregelmäßig, so daß das Bild nur das Verhalten der Gefäße zum Ausdruck kommen läßt).

Dieses Bild bleibt etwa unverändert bis zum 8. Brustsegmente. In einem Teile dieses Segmentes findet man mehr oder weniger regelmäßige, doppelte, querverlaufende Bänder von Epithelzellen, sich beiderseits etwa zu den Vorderhörnern erstreckend; hier ist demnach der Zentralkanal zu einer querverlaufenden, doch aber unregelmäßigen Spalte umgewandelt. Etwa in der Mittellinie erstreckt sich eine Falte des Epithelbandes eine kürzere Strecke nach hinten.

Auf den Schnitten zweier anderer Stücke aus demselben Segmente habe ich aber ein sehr abweichendes Bild erhalten: hier bilden nämlich

die Ependymzellen eine große, ganz unregelmäßige Masse, welche demnach keine Anordnung in Epithelbändern erkennen läßt und auch nicht in die Breite ausgezogen ist. Diese Zellenanhäufung nimmt den Platz des Zentralkanals ein, und weder vor derselben noch an einem anderen Orte läßt sich irgendwelche Spur eines Zentralkanals nachweisen. Der Umfang dieser Zellenanhäufung entspricht etwa demjenigen eines Vorderhornes auf denselben Schnitten. In dieser ganzen Masse läßt sich kein Zwischengewebe zwischen den Ependymzellen nachweisen.

Die Entwicklung sklerotischer Gefäße rings um diese Zellenwucherung hat, mit den Verhältnissen des 11. Brustsegmentes verglichen, deutlich zugenommen. In Fig. 6 Taf. I ist eine Arterie (zum Teil schräg getroffen) des Gefäßkanals am lateralen Ende der Kommissur abgebildet. Auf diesem Bilde tritt besonders die ganz enorme Entwicklung der perivaskulären Sklerose rings um das Gefäß herum hervor.

Die Vorderhörner zeigen keine Veränderung. In den vordersten Teilen der Hinterstränge finden sich ganz kleine Herde einer mäßigen Sklerose.

Wenn man das Rückenmark nach oben verfolgt, so findet man genau dieselbe Abwechslung in der Anordnung der Ependymzellen sich mehrmals wiederholen; auf einer Reihe von Schnitten sind hauptsächlich nur einfache oder doppelte querverlaufende Epithelbänder vorhanden, welche zuweilen eine Falte nach vorn oder nach hinten bilden; auf anderen Stücken tritt die Wucherung der Ependymzellen in der Form einer unregelmäßigen, mehr oder weniger erheblichen Zellenanhäufung ohne nachweisbares Zwischengewebe auf. Andererseits kommen mehrmals auch unregelmäßige Haufen von Epithelzellen neben den Epithelbändern in denselben Schnitten vor. In dieser Hinsicht bieten nicht nur die verschiedenen Segmente, sondern auch die verschiedenen Stücke desselben Segmentes eine bunte Abwechslung dar, und ich brauche deshalb bei der folgenden Beschreibung diese Verhältnisse nicht weiter zu erwähnen.

Oberhalb des 8. Brustsegmentes finden wir konstant, daß der von der Wucherung der Ependymzellen eingenommene Raum auf allen Schnitten in frontaler Richtung eine vielmals größere Ausdehnung als in sagittaler besitzt, demnach einigermaßen der Form eines querverlaufenden Bandes entsprechend. In dieser Hinsicht bildet also nur ein Teil des 8. Brustsegmentes eine Ausnahme, wie oben angegeben worden ist.

Im 6. Brustsegmente ist die Ausdehnung der Wucherung der Ependymzellen dieselbe, so daß diese sich nur gerade bis zu den Vorderhörnern erstreckt. Vor und besonders hinter dem querverlaufenden Bande, welches von den gewucherten Ependymzellen gebildet wird, findet sich mächtiges Bindegewebe. Es hat die Form querverlaufender Bänder mit sehr deutlich ausgesprochener welliger Anordnung und wird nach van Gieson schön rot gefärbt. Diese welligen Bindegewebszüge liegen im allgemeinen den Ependymzellen unmittelbar an. Sie sind nicht ganz regelmäßig vorhanden, können aber auf einigen Schnitten ununterbrochen

die ganze Strecke dem Bande der Ependymzellen entlang verlaufen und sind auf dessen hinterer Seite im allgemeinen am stärksten entwickelt. In Fig 11 Taf. II ist ein solcher welliger, frontal verlaufender Bindegewebszug abgebildet, welcher hinter, auf diesem Schnitte allerdings nicht unmittelbar an dem (hier ziemlich regelmäßigen) Epithelbande gelegen ist. Dies Bild stammt zwar vom 6. Halssegmente her, derselbe Befund wird aber oftmals auf dem ganzen dazwischenliegendem Teile des Rückenmarks (6. Brust- — 6. Halssegment) gemacht.

In unmittelbarer Verbindung mit diesen Bindegewebszügen findet sich sehr oft eine große Menge sklerotischer Gefäße. Ihr Lumen ist sehr eng, fast immer ohne Blutkörperchen, die Wandungen sehr dick von homogenem Aussehen (Verdickung der Intima habe ich aber niemals nachweisen können). Oftmals läßt sich auch eine stark entwickelte perivaskuläre Sklerose erkennen. Die Gefäßwandungen sind sehr kernarm. Hinsichtlich der überwiegenden Mehrzahl dieser Gefäße läßt es sich nicht entscheiden, ob es sich um Arterien oder Venen handelt. Ihr Verlauf dürfte meistens ein vertikaler sein, da sie auf den Querschnitten quergetroffen sind. Diese Gefäße liegen auf vielen Schnitten in wahren Reihen. und, wie vorher erwähnt, in unmittelbarer Verbindung mit den welligen, frontal verlaufenden Bindegewebszügen.

Die eben beschriebene Anordnung des Bindegewebes und der betreffenden Gefäße stellt eigentlich nur eine stärkere Entwicklung aus dem, was schon im 11. Brustsegmente angedeutet und dort beschrieben worden ist, dar.

Die Wucherung der Ependymzellen erstreckt sich, wie oben erwähnt, nur bis zu den Vorderhörnern. Das sklerotische Bindegewebe (gleichwie auch die mit demselben verbundenen sklerotisierten Gefäße), welches sich der Ependymwucherung entlang erstreckt, greift aber auf den basalen Teil der Vorderhörner über. Ein Teil der Vorderhörner, gerade den lateralen Enden der Kommissuren gegenüber, ist demnach durch eine sklerotische Masse ersetzt (was besonders in einem Vorderhorne der Fall ist). In dieser sklerotischen Masse sind Gefäße mit verdickten Wandungen und engem Lumen von gerade demselben Aussehen wie die eben vorher beschriebenen in großer Zahl vorhanden. Diese Gefäße liegen in derbem Bindegewebe eingebettet, welches zum Teil die charakteristische wellige Anordnung darbietet. Bei der Betrachtung dieser sklerotischen Masse bekommt man sofort den Eindruck, daß es sich um eine Gefäßneubildung handelt. Mit Rücksicht auf die bekannten Schwierigkeiten, diese Frage bei einer so erheblichen Verdickung der Gefäßwandungen zu beantworten, wage ich jedoch darüber kein bestimmtes Urteil auszusprechen. In Fig. 10 Taf. II ist eine solche sklerotische Masse aus dem medialen Teile des Vorderhorns wiedergegeben (allerdings aus dem 6. Halssegmente stammend), wo zwar die Gefäße nicht so zahlreich sind, die Hauptmasse der Sklerose aber von den welligen Bindegewebszügen gebildet wird. Man sieht auf diesem Bilde auch ein einfaches Epithelband (e) sich ein wenig in diese sklerotische Masse hineinerstrecken.

Diese sklerotische Partie umfaßt nur den medialen Teil der Basis des Vorderhornes, und der entsprechende laterale Teil ist unversehrt. Eine Kernvermehrung ist in diesem veränderten Teile des Vorderhorns nicht vorhanden. Die Ganglienzellen (Nissl) völlig unverändert.

Dieser sklerotische Prozeß in den Vorderhörnern ist im 5. Brustsegmente weiter entwickelt, so daß die sklerotische Partie sich quer durch den basalen Teil des Vorderhorns bis zum Seitenstrange erstreckt. Fig. 7 Taf. I gibt ein Übersichtsbild wieder, aus welchem die topographische Verbreitung der Epithelbänder und des sklerotischen Prozesses (in der Form von sklerotischen Gefäßen und Bindegewebszügen) hervorgeht. Die Bilder von diesem Segmente sind denjenigen aus dem 6. Brustsegmente völlig ähnlich, wenn wir von der erwähnten verschiedenen Ausdehnung der Sklerose in den Vorderhörnern absehen. Die Wucherung der Ependymzellen erstreckt sich auch hier nur bis zu den Vorderhörnern; auf mehreren Schnitten kann man aber hier, auf der Grenze zwischen den Kommissuren und den Vorderhörnern, finden, wie die Ependymzellen, entweder in der Form von zusammenhängenden Epithelbändern oder von unregelmäßigen Zellenhaufen, unmittelbar an den sklerotischen Massen gelegen sind, so daß die Ependymzellen von den sklerotischen Gefäßen, bzw. Bindegewebszügen sogar zum großen Teil umgeben sein können. In Fig. 8 Taf. I ist ein Bild dieser Art wiedergegeben, welches allerdings von einem Schnitte aus dem 4. Brustsegmente herstammt; man sieht hier ein gut erhaltenes Epithelband unmittelbar an einer stark sklerotischen Partie liegen. Diese wird an der Seite des Epithelbandes von einer ganz massiven Bindegewebsmasse ohne Spur einer welligen Anordnung gebildet. Auf der anderen Seite dieser Masse liegt eine Gruppe Gefäße, welche alle stark verdickte Wandungen, gleichwie auch eine erhebliche perivaskuläre Sklerose zeigen. Bei Betrachtung eines Bildes dieser Art kann man nicht umhin zu schließen, daß auch die massive Bindegewebsmasse anfänglich von einer perivaskulären Sklerose ausgegangen ist. Auch in Fig. 10 Taf. II sieht man, wie vorher erwähnt, daß ein Epithelband sich in eine sklerotische Masse, hier anderer Art, hineinerstreckt.

Die Ganglienzellen der nicht direkt durch die Sklerose umgewandelten Teile der Vorderhörner sind unverändert.

In dem 4. und 3. Brustsegment hat die Ausdehnung der pathologischen Prozesse wieder zugenommen, so daß die gewucherten Ependymzellen, entweder in der Form von unregelmäßigen Stückchen von Epithelbändern oder von ganz ungeordneten Zellenhaufen, sich in die Vorderhörner selbst, und zwar auch hier in ihre basalen Abteilungen hineinerstrecken, ohne aber ihre lateralen Grenzen zu erreichen. In diesen Segmenten hat auch die Sklerose in den Vorderhörnern einen noch weiteren Umfang erreicht, so daß das eine Vorderhorn ganz von dem an verdickten Gefäßen sehr reichen, stark sklerotischen Gewebe von der vorher geschilderten Art eingenommen (oder vielleicht eher durch dasselbe ersetzt) worden ist. Hier sind folglich keine Ganglienzellen mehr

vorhanden. Vom anderen Vorderhorne ist noch gerade der vorderste Teil übrig, und in dieser kleinen Partie erhaltener grauer Substanz lassen sich gut entwickelte Ganglienzellen (Nissl) erkennen, sonst ist aber auch dieses ganze Vorderhorn von dem charakteristischen sklerotischen Gewebe eingenommen. Es scheint, als wäre hier eine mäßige Vermehrung der Zahl der Kerne in den sklerotischen Partien der Vorderhörner vorhanden. Die äußere Form der Vorderhörner hat sich andererseits nicht verändert. Die Sklerose hat sich gar nicht außerhalb der Vorderhörner erstreckt, so daß die Vorderseitenstränge hier wie überall sonst im Rückenmarke gar keine Sklerose oder sonst irgend welche andere Veränderung zeigen.

Andererseits ist auch der vordere Teil der Hinterhörner auf einigen Schnitten aus diesen Segmenten von der Sklerose angegriffen. Diese Sklerose ist aber mehr diffus, die starken Bindegewebszüge treten hier nicht hervor, eine mäßige Vermehrung der Gefäße ist dem Anschein nach vorhanden. Die Wucherung der Ependymzellen erreicht gar nicht die Hinterhörner.

Im 2. Brustsegmente ist die Sklerose der Vorderhörner in erheblichem Grade zurückgegangen. Hier findet sich nämlich die Sklerose nur in den basalen Teilen der Vorderhörner und hat sich hier ferner auf nur den medialen Teil der Vorderhörner beschränkt. Die Sklerose ist also hier (ebenso wie im 6. und 5. Brustsegment) nur gerade dort zur Entwicklung gekommen, wo die Wucherung der Ependymzellen mit der grauen Substanz der Vorderhörner zusammengetroffen ist. Hier ist demnach auf der Mehrzahl der Schnitte eine Partie der grauen Substanz durch sklerotisches Gewebe ersetzt, welches hier wie sonst in diesem Rückenmarke von sehr zahlreichen, kleinen, stark sklerotischen Gefäßen, mit starken Bindegewebszügen vermischt, zusammengesetzt ist. Eine Kernvermehrung der grauen Substanz läßt sich hier nicht mehr erkennen. Die graue Substanz ist, vom eben erwähnten Gebiete der Vorderhörner abgesehen, sonst ohne Veränderung und die Ganglienzellen sind normal.

In Fig. 9 Taf. I ist ein Übersichtsbild aus diesem Segmente wiedergegeben, wo allerdings die Sklerose des basalen Teils des Vorderhorns nicht deutlich hervortritt. Man sieht aber hier, wie die Wucherung der Ependymzellen medialwärts vom Vorderhorne sehr erheblich ist, und wie diese Zellen nur zu geringem Teile in einigermaßen regelmäßigen Epithelreihen gelegen sind, zum weitaus größten Teil aber in ganz unregelmäßiger Anordnung auftreten. Auf diesem Bilde tritt besonders gut hervor, wie diese gewucherten Ependymzellen mit sklerotischen Gefäßen und (auf diesem Schnitte hauptsächlich) mit starken Bindegewebszügen ganz unregelmäßig vermischt sind.

Im ganzen etwa dieselben Verhältnisse finden sich auch im 1. Brustsegmente vor. Die Wucherung der Ependymzellen, welche in diesem Segmente ziemlich regelmäßige Epithelbänder bilden, dringt hier zwar bis zu den Vorderhörnern, nicht aber in dieselben hinein. Vergleiche Textfig. 4, wo die Epithelbänder durch die starken schwarzen Linien wieder-

gegeben sind, sonst aber nur die Konturen der grauen Substanz eingezeichnet worden sind. Ganz kleine sklerotische Inseln sind hier im vordersten Teile der Hinterstränge vorhanden — gleichwie auch in einigen anderen, nicht aber in allen Brustsegmenten. Im Halsmarke habe ich aber diese Veränderung nicht zu sehen bekommen.

Im oberen Teile des 8. Halssegmentes hat die Ausdehnung der Veränderungen wieder zugenommen, indem die Wucherung der Ependymzellen sich auf der einen Seite ein wenig in das Vorderhorn hineinerstreckt. Hier geht auch das charakteristische sklerotische gefäßreiche Gewebe quer durch den basalen Teil des Vorderhorns, so daß dasselbe den Seitenstrang erreicht, ohne aber denselben anzugreifen. Im vorderen Teile des Vorderhorns ist aber die graue Substanz mit ihren normal entwickelten Ganglienzellen erhalten geblieben. In den sklerotischen Teilen der Vorderhörner scheint auch hier eine mäßige Vermehrung der Kerne vorhanden zu sein.

Fig. 4.

Im 7. Halssegmente ist die Sklerose der Vorderhörner wieder etwas weniger entwickelt; noch aber dringen die Bänder der gewucherten Ependymzellen in die basalen Teile der Vorderhörner eine Strecke weit ein.

Wenn wir zum 6. Halssegmente kommen, ist der weitaus größte Teil der Vorderhörner von der Sklerose frei geworden. Nur wo die Kommissuren und die dieser folgende Wucherung der Ependymzellen mit den basalen Teilen der Vorderhörner zusammentrifft, ist ein kleinerer Teil dieser von dem charakteristischen, sklerotischen Gewebe eingenommen.

Der sklerotische Prozeß erstreckt sich im 5. Halssegmente nicht mehr in die Vorderhörner selbst hinein. Dasselbe ist ebenso der Fall in dem 4. und 3. Halssegment. Im 4. Segmente findet man allerdings, daß eine Sklerose von derselben Art, wie sie vorher für die unteren Teile des Rückenmarks beschrieben worden ist, sich in die graue Substanz hinein erstreckt, sie wendet sich aber sofort nach hinten, die Basis und den Hals der Hinterhörner einnehmend, so daß die Vorderhörner selbst frei gelassen werden. Die erwähnten Teile der Hinterhörner sind demnach durch gewaltige Bindegewebszüge und sehr zahlreiche, kleine, stark sklerotische Gefäße ersetzt; die Wucherung der Ependymzellen selbst erstreckt sich aber nicht in die Hinterhörner hinein. Diese Veränderung der Hinterhörner ist im 3. Halssegmente nicht mehr vorhanden.

In bezug auf die sämtlichen Schnitte von dem 5. bis 3. Halssegmente gilt es, daß die Wucherung der Ependymzellen nirgends sehr reich an Zellen ist, sondern hauptsächlich in der Form von mehr oder weniger regelmäßigen Epithelbändern auftritt. Diese Epithelbänder erstrecken sich im 3. Halssegmente auf der einen Seite nicht bis zum Vorderhorne, sonst erstreckt sich die Wucherung der Ependymzellen durch das ganze Rückenmark vom 11. Brustsegmente und bis zum 3. Halssegmente beiderseits regelmäßig (wenigstens) bis zu den Vorderhörnern.

Durch das ganze Rückenmark vom 6. Brustsegmente und bis zum 3. Halssegmente findet man regelmäßig das beim 6. Brustsegmente beschriebene Verhältnis wieder, nämlich daß wellige Bindegewebszüge, im allgemeinen mit zahlreichen sklerotischen Gefäßen unmittelbar verbunden, dem frontalen Bande der Ependymzellen entlang verlaufen, und zwar meistens hinter diesem Bande am reichlichsten entwickelt. Diese sklerotischen Massen, welche demnach zwischen den Vorderhörnern gelegen sind, sind in dem 5. bis 3. Halssegment noch mächtiger als in den mehr distalen Teilen des Rückenmarkes entwickelt.

In Fig. 12 Taf. II ist ein Übersichtsbild aus dem 3. Halssegmente gegeben, wo die Menge der gewucherten Ependymzellen und ihre Anordnung teils in Stückchen regelmäßiger Epithelbänder, teils in unregelmäßigen Zellenhaufen hervortritt. Ferner sieht man hier die Verteilung der Bindegewebszüge, welche auch auf diesem Schnitte hauptsächlich hinter der Masse der Ependymzellen gelegen sind.

Das verlängerte Mark ist in Serienschnitten zerlegt worden, etwa bis zu der Mitte der Oliven. Die Serie fängt in der Pyramidenkreuzung und unterhalb des unteren Endes der Gollschen Kerne an. Das zentrale Ependymgewebe zeigt hier nirgends eine abnorme Wucherung. Im Anfange der Serie ist der Zentralkanal von Ependymzellen ausgefüllt, gleich unterhalb des Anfangs des vierten Ventrikels findet sich aber ein von regelmäßigem Epithel ausgekleideter, und zwar ganz kleiner Zentralkanal. Andererseits kommt es mir wahrscheinlich vor, daß im untersten Teile der Serie die Gefäße rings um das zentrale Ependymgewebe eine abnorme Sklerose zeigen, und daß sklerotisches Bindegewebe hier in abnormer Menge vorhanden ist. Etwas weiter nach oben ist dies sicherlich nicht mehr der Fall. Sonst läßt sich nichts abnormes entdecken, und das Nervengewebe selbst ist in jeder Hinsicht normal.

Kurz zusammengefaßt handelt es sich also in diesem Falle erstens um eine abnorme Wucherung des Epithels des Zentralkanals; dabei ist an vielen Stellen der Zentralkanal verloren gegangen, indem die Ependymzellen in ganz unregelmäßigen Haufen verteilt sind, an anderen aber ist der Zentralkanal zu einer quergestellten Spalte umgewandelt, deren Begrenzung allerdings immer unregelmäßig und unvollständig ist. Diese

Wucherung der Ependymzellen erstreckt sich durch das ganze Rückenmark vom 11. Brustsegment bis zum obersten Halsmark fast regelmäßig bis zu den Vorderhörnern selbst und im oberen Teile des Brustmarks sogar eine Strecke weit in diese hinein. Die sämtlichen betreffenden Zellen haben hinsichtlich des Aussehens, der Färbbarkeit und der Anordnung der Kerne das charakteristische Verhalten der Zentralkanalepithelien beibehalten.

Rings um diese Wucherung von Ependymzellen finden sich teils (im allgemeinen) starke Bindegewebszüge, oftmals von typischer welliger Anordnung, teils in naher Verbindung mit diesen eine reichliche Menge Gefäße, meistens kleine mit engem Lumen und verdickten Wandungen, oftmals auch mit einer starken perivaskulären Sklerose. Diese beiden Elemente: die Gefäße und die Bindegewebszüge, bilden zusammen eine sklerotische Masse. Diese Masse findet sich teils vor und besonders hinter der Wucherung der Ependymzellen, welche ihrer Ausbreitung nach einigermaßen der Form eines querverlaufenden Bandes entspricht, teils an den lateralen Enden dieses Bandes gewucherter Ependymzellen; an dieser Stelle erstreckt sich demnach die Sklerose auf einer großen Strecke des Rückenmarks in die basalen Teile der Vorderhörner hinein.

Im allgemeinen geht der betreffende sklerotische Prozeß nicht über die nächste Umgebung der Wucherung der Ependymzellen hinaus. Diese Regel erfährt allerdings ein paar Ausnahmen. In dem 4. und 3. Brustsegment wie auch im 8. Halssegment hat diese Sklerose sich nämlich weiter in die Vorderhörner ausgebreitet, nur den vorderen Teil der Hörner zurücklassend, und in jener Höhe des Rückenmarks ist sogar das eine Vorderhorn in seiner ganzen Ausdehnung vom sklerotischen Prozesse angegriffen und umgewandelt worden. Schon in diesem Zusammenhange mag bemerkt werden, daß gerade in diesen Segmenten die sklerotischen Partien der Vorderhörner eine mäßige Kernvermehrung zeigen, die sonst nirgends im Rückenmark vorkommt. Diese Kern-

vermehrung ist ganz diffus und gar nicht um die Gefäße herum angeordnet. Eine weitere Ausnahme von der erwähnten Regel hinsichtlich der Ausdehnung des sklerotischen Prozesses finden wir auch teils in dem 4. und 3. Brustsegment, teils im 4. Halssegment, wo nämlich die Sklerose auch den vordersten Teil der Hinterhörner angegriffen hat.

Eine abnorme Entwicklung der Glia läßt sich nirgends im Rückenmark entdecken. Wenn man folglich nur die Fälle mit Gliose als Syringomyelie anerkennen will, so kann dieser Fall nicht als Syringomyelie bezeichnet werden. Wenn wir aber mit Schlesinger annehmen wollen, daß auch Fälle ohne Vermehrung der Glia und mit nur abnormer Entwicklung des Bindegewebes, wenn auch selten vorkommend, doch als Syringomyelie zu bezeichnen sind, so kann die Auffassung dieses Falles als Syringomyelie gar nicht zweifelhaft sein. Ohne auf diese Frage in diesem Zusammenhange weiter einzugehen, möchte ich hier nur folgendes hervorheben, nämlich daß teils der Entwicklungsgrad der Gliawucherung bei verschiedenen Fällen von Syringomyelie sehr stark wechselt und daß teils das Bindegewebe (dessen Rolle bei der Syringomyelie erst in der späteren Zeit allgemeiner beachtet und wohl noch nicht genügend anerkannt worden ist) bei den verschiedenen Fällen zu einer sehr verschiedenen Entwicklung gelangt. Offenbar geben diese Umstände eine wichtige Stütze für die Berechtigung der Darstellung Schlesingers ab, wenn er die Grenzen der Syringomyelie in der erwähnten Hinsicht nicht allzu eng zieht und demnach nicht das Vorhandensein einer Gliose als eine notwendige Bedingung für die anatomische Diagnose der Syringomyelie betrachtet.

Die Frage nach dem Zusammenhange zwischen den verschiedenen anatomischen Veränderungen im Rückenmarke dieses Falles, demnach auch die Frage nach der Pathogenese dieser Veränderungen werde ich erst in einer nachfolgenden Arbeit (hoffentlich in diesem Archiv) behandeln — gleichzeitig mit der Mitteilung noch eines anderen ähnlichen Falles von Syringomyelie.

In diesem Zusammenhange mag nur noch bemerkt werden, daß Fälle von Syringomyelie ohne Vermehrung der Glia vorher von Hatschek und Straub beobachtet worden sind. Fälle,

die dem meinigen in mehreren Hinsichten ähneln, sind teils von Joffroy und Achard, teils von Thomas und Hauser (2 Fälle) mitgeteilt worden. Saxer[66] (Fall 1) hat einen Fall beschrieben, bei welchem das Bindegewebe im Rückenmark stark entwickelt war, der aber in sonstigen Hinsichten von dem meinigen mehr abwich als jene.

Wir sind also zu dem Ergebnis gekommen, daß in diesem Falle einer ganz sicheren Akromegalie es auch eine Syringomyelie, wenn auch von einer in gewisser histologischer Hinsicht ungewöhnlichen Form, gegeben hat. Die Ausbreitung des krankhaften Prozesses im Rückenmark war ziemlich erheblich, hatte aber neben der zentralen Partie des Rückenmarks die Vorderhörner am meisten angegriffen und (mit einigen unbedeutenden Ausnahmen) nicht, wie sonst, die Hinterhörner. Es ist nicht nötig, näher auseinanderzusetzen, ob eine Veränderung der Vorderhörner von der Ausbreitung und der Art wie hier, wenn sie in der Lenden- oder der Halsanschwellung des Rückenmarks vorgekommen wäre, sicher hervortretende klinische Symptome gegeben hätte. Wenn solche in diesem Falle nicht aufgetreten sind, so beruht dies darauf, daß die erhebliche Zerstörung der Substanz der Vorderhörner durch die Sklerose fast nur im oberen Brustmark erfolgt ist. Obgleich die Zerstörung auf einer Strecke (3. und 4. Brustsegment) sogar das ganze eine Vorderhorn umfaßt, so steht es ganz in Übereinstimmung mit unseren anatomischen Kenntnissen (nämlich daß die Brustsegmente 2 bis 4 nur die Musc. levator. costar. und intercost. innervieren), daß eine solche Läsion keine nachweisbaren klinischen Symptome zur Folge hat.

Über das Vorkommen von Veränderungen des Rückenmarks bei Akromegalie.

Um die Bedeutung des hier beobachteten gleichzeitigen Vorkommens einer Akromegalie und einer Syringomyelie beurteilen zu können, vor allem, ob es ein ganz zufälliges Zusammentreffen darstellt oder nicht, habe ich, wie schon in der Einleitung erwähnt, es unternommen, die früheren mikroskopischen Untersuchungen des Rückenmarks bei (sicheren Fällen von) Akromegalie durchzu-

mustern — besonders da ich in der Literatur zwar viele Einzelbeobachtungen, aber keine solche Zusammenstellung gefunden habe. Zuerst will ich aber noch einen anderen Fall von Akromegalie mit Untersuchung des Rückenmarks mitteilen, welchen ich nach dem ersten Falle zur Beobachtung bekommen habe. Aus der Krankengeschichte wird nur so viel, als für die Beurteilung des Falles nötig ist, wiedergegeben.

Fall II. L. D., 53 Jahre, Frau, aus Enköping. In die medizinische Klinik am 23. Januar 1906 aufgenommen. Die Krankengeschichte von kand. med. Setterquist.

Der Vater der Kranken soll nach der Angabe groß und von sehr starkem Körperbau gewesen sein. Sie hat zwei Geschwister, welche ihrer Behauptung nach von ebenso großem Wuchse sind. Ihre zwei Kinder sollen auch groß sein.

Die Kranke behauptet, daß weder die Extremitäten noch die sonstigen Teile des Körpers während der späteren Jahre an Umfang zugenommen haben, wohl aber daß sie immer sehr stark gebaut gewesen ist. Die Menstruation der Kranken, die vorher regelmäßig und normal gewesen war, hörte mit 32 Jahren plötzlich auf und hat sich seitdem nicht mehr gezeigt. Seit mehreren Jahren hat sie an ziemlich schweren Kopfschmerzen, die beiderseits in der Schläfenregion lokalisiert gewesen sind, gelitten. In den letzten Jahren hat sie Ameisenlaufen und Vertaubung der Hände und der Arme — besonders bei einer ungewöhnlichen Stellung derselben — gespürt. Vor zwei Jahren hat sie eine Diphtherie durchgemacht. Sonst meint sie in ihrem früheren Leben gesund gewesen zu sein.

Seit Juni 1905 haben die Kopfschmerzen zugenommen, sind jetzt auch in der Scheitelregion aufgetreten, am stärksten aber in der rechten Schläfe. Seit derselben Zeit hat sie angefangen, mit dem linken Auge, und zwar besonders in die Richtung nach links schlecht zu sehen. Später nahm das Sehvermögen dieses Auges allmählich ab, so daß die Kranke im September mit demselben nur helles Sonnenlicht wahrnehmen konnte. Im Oktober bemerkte sie, wie auch das Sehvermögen des rechten Auges vermindert wurde, so daß sie nicht mehr lesen konnte. Diese Abnahme des Sehvermögens ist nachher immer weiter fortgeschritten. Andere auffallende Symptome sind nicht aufgetreten.

Status am Ende Januar. Körperlänge 161 cm. Sehr stark gebaut. Körpergewicht 82 kg. Reichliche Entwicklung des subkutanen Fettgewebes. Gesichtsfarbe blaß.

Die Gesichtszüge sehr grob geformt. Besonders ist die Nase sehr dick und auch mit den sonstigen Teilen des Gesichts verglichen sehr plump. Arcus superciliaris beiderseits scharf markiert. Die Gegend der Jochbeine etwas hervorspringend. Der Unterkiefer ist weder der Größe

noch der Form nach verändert, und ihre Zähne sind nicht vor denen des Oberkiefers gelegen. Die Lippen ziemlich dick, besonders die untere. Keine Kyphose oder Skoliose der Wirbelsäule ist vorhanden. Die ersten und zweiten Rippen treten wohl etwas stärker als normal hervor. Die Hände und Füße sind von verhältnismäßig gröberem Bau als der sonstige Körper. Die Hände sind nicht langgestreckt und weder sie noch die Finger zeigen Deformität.

Die Patientin klagt nur über die Kopfschmerzen.

In psychischer Hinsicht ist nichts besonders Auffallendes zu bemerken. Die Pulsfrequenz 76—84. Der Puls normal. Der Blutdruck nach Riva-Rocci 125 mm. Hämoglobin nach Tallquist 90 %. Der Harn enthält keine pathologischen Bestandteile.

Sie hat eine völlige Amaurose des linken Auges, rechterseits können Finger auf einen Meter gezählt werden. Das Gesichtsfeld des rechten Auges zeigt eine temporale Hemianopsie, während die nasale Hälfte des Gesichtsfeldes gut erhalten ist. Die Papillen sehr blaß, mit scharfen Grenzen; ihre Gefäße nicht verändert.

Die Untersuchung der anderen Kranialnerven wie auch des sonstigen Nervensystems liefert ein völlig negatives Ergebnis. Auch die Untersuchung der inneren Organe läßt keine besondere Veränderung erkennen.

Das Röntgenbild zeigt die Sella turcica erheblich erweitert, indem besonders ihre hintere Begrenzung fast völlig fehlt.

Die Diagnose wurde auf Akromegalie und Tumor Hypophysis gestellt. Der Verfasser, welcher kurz vorher bei Horsley eine wenigstens im Anfange glücklich verlaufende Entfernung einer cystisch umgewandelten Hypophysis gesehen hatte, hat zusammen mit Professor Dahlgren über die Möglichkeit einer Operation in diesem Falle überlegt. Nachdem die Kranke, nach offener Darstellung ihres hoffnunglosen Zustandes, gewählt hatte, eine, wenn auch gefährliche Operation vornehmen zu lassen, wurde sie am 13. Februar nach der chirurgischen Klinik übergeführt.

Über die Operation ist Professor Dahlgren so freundlich gewesen, mir folgenden Bericht zu geben[1]).

„Operation am 24. Februar 1906 (Professor Dahlgren). Erste Abteilung.

In der rechten Schläfengegend wurde eine Wagnersche Lambeau aufgeschnitten. Tamponade zwischen der Lambeau und der Dura.

Am 3. März die zweite Abteilung.

Die Dura wurde gespalten. Der Schläfenlappen wurde mit breiten, für den Zweck angefertigten Spateln aufgehoben und für einige Minuten mit Tampons unterbettet. Die ganze Fossa Cranii media bis zu den zentralen Teilen der Gehirnbasis wurde dadurch der Untersuchung völlig zugänglich. Unmittelbar hinter der Art. Carotis wurde dabei eine Bildung beobachtet, welche als die gesuchte Geschwulst aufgefaßt wurde. Beim

[1]) Professor Dahlgren beabsichtigt, später eine ausführlichere Darstellung der Operationstechnik zu veröffentlichen.

Versuche, diese mit stumpfem Instrumente zu umgehen, wurde bemerkt, wie das Instrument in eine Höhlung hineinglitt. Der Operateur glaubte zu beobachten, wie eine dünne Flüssigkeit aus dieser Höhlung hervortrat, von einer starken Blutung unmittelbar gefolgt, welche das Abschließen der Operation nach einer Tamponade gegen die blutende Stelle nötig machte.

Nach einem unaufhörlichen Herabgehen der Tätigkeit des Herzens starb die Kranke am folgenden Morgen 3,15 Uhr v. M., ohne das Bewußtsein wiedererlangt zu haben."

Aus dem Sektionsprotokolle (Laborator Vestberg) will ich in der Hauptsache nur dasjenige, was sich auf die Geschwulst der Hypophysis bezieht, anführen.

Die Korpulenz erheblich. Das subkutane Fettgewebe zeigt im großen Medianschnitte über der Brust eine Dicke von 2 cm, über dem Bauche eine Dicke von 3½ cm.

Das Schädeldach ist erheblich schwer und dick. Seine Sägefläche mißt an der dünnsten Stelle in der Schläfengegend 3 bis 4 mm, in der Nackengegend 8 mm, in der Stirngegend 6 bis 8, in der Mittellinie fast 11 mm. Die Diploëschicht im allgemeinen schwach entwickelt.

Die Form des Craniums symmetrisch, langgestreckt (Länge 18½ cm, Breite 13½ cm). Sutur. coronar. und sagitt. fast verwischt, Sutur. lambdoid. dagegen deutlich. Die Spannung der Dura normal. Auf der ganzen oberen Fläche des Gehirns findet sich im Subarachnoidalraume eine dünne Schicht geronnenen Blutes, kaum mehr als ein paar Millimeter dick.

Beim Herausnehmen des Gehirns wird auf seiner Basis beiderseits eine Schicht von Blutgerinnsel angetroffen, welche nur ein wenig mächtiger als auf der Konvexität ist. Auf dem Platze für die Hypophysis findet man eine Geschwulst, welche, um das Herausnehmen des Gehirns zu erlauben, durch einen horizontalen Schnitt in eine obere und eine untere Hälfte geteilt wird. Bei diesem Schnitte kommt eine ziemlich große Menge fließenden und zum Teil geronnenen Blutes hervor. Auf der vorderen Seite der Geschwulst sieht man beim Durchschneiden derselben die beiden Nerv. optic. als breite, dünne, grauweiße Bänder von den Foram. optic. aufsteigen. Die Geschwulst ist im ganzen etwa walnußgroß; sie ist von einer scharf begrenzten, festen Kapsel umgeben, an deren unteren Fläche lose, graurote Gewebsfetzen, welche der Farbe und Konsistenz nach am ehesten an Milzpulpa erinnern, festsitzen. Der zentrale Teil der Geschwulst wird von einer unregelmäßigen Höhle ohne deutliche Grenze eingenommen. Die obere Hälfte der Geschwulst erstreckt sich zwischen den beiden medialen Flächen der Schläfenlappen, dicht an ihren Seitenflächen verlaufen die beiden Arter. carotis int. Nach vorne erreicht die Geschwulst den hinteren Rand der basalen Fläche der beiden Stirnlappen und nach hinten die Crura cerebelli. Die obere Hälfte der Geschwulst ist in einer schalenförmigen Vertiefung der Ge-

hirnbasis gelegen. Die äußere Seite der Kapsel ist mit der Umgebung locker verbunden. Die beiden Nerv. optic. konvergieren nach oben zu einem verdünnten, undeutlichen Chiasma, welches in der Tiefe zwischen der Geschwulstkapsel und der schalenförmigen Vertiefung der Gehirnoberfläche verborgen ist.

Die Hälfte der Geschwulst, welche nach dem Herausnehmen des Gehirns in der Schädelhöhle zurück bleibt, zeigt dasselbe Verhalten wie die andere Hälfte. Sie ist in einer tiefen halbkugelförmigen Excavation der Schädelbasis gelegen, welche sich nach vorn bis zu den Foram. optic., nach hinten bis zum Rande der Dura-Bekleidung über dem resorbierten Dorsum Sellae erstreckt. Der Diameter des Eingangs zu dieser knöchernen, von Dura bekleideten Excavation beträgt in jeder Richtung $2\frac{1}{2}$ cm, die größte Tiefe der unteren Hälfte der Geschwulst etwa 2 cm.

Das Keilbein und die umgebenden Teile des Schädels wurden, zusammen mit der darin gelegenen Hälfte der Geschwulst, herausgesägt und in Formalin aufbewahrt.

Hinsichtlich der inneren Organe ist, von der auf den betreffenden Stellen überall reichlichen Menge von Fett abgesehen, nichts besonderes zu bemerken. Das Herz zeigt sowohl fettige Degeneration als Infiltration. Keine Vergrößerung der inneren Organe. Auch gland. thyreoidea nicht vergrößert. Reste von Thymus lassen sich im mediastinalen Fettgewebe nicht nachweisen.

Die aufbewahrte Partie aus der Schädelbasis wurde später in der Medianlinie durchgesägt. Es wurde dabei gefunden, daß die Excavation im Beine für die Geschwulst fast den ganzen Keilbeinkörper eingenommen hatte; von Sinus sphenoidales und Septum sinuum ist keine Spur vorhanden. Die Geschwulst bildet eine unregelmäßige, teils breiig losere, teils festere Schicht auf der Wand. Die Geschwulstmasse sitzt dem Periost auf, welches folglich die Geschwulst abgrenzt. Das Periost ist von der Knochenfläche leicht ablösbar, und das Bein zeigt nirgends Geschwulstinfiltration.

Auch das Großhirn mit der festsitzenden oberen Hälfte der Geschwulst wurde durch einen medianen Schnitt geteilt. Auch diese Hälfte ist von einer Bindegewebskapsel scharf abgegrenzt und bekleidet. Nach oben buchtet die Geschwulst die untere Wand des dritten Ventrikels ein. Der am höchsten gelegene Teil der Geschwulst hat eine schwielig feste Konsistenz; diese Partie zeichnet sich auf dem Schnitte durch seine braungraue Farbe ab und hat in ihrem mittleren Teile eine Dicke von 5 mm; in seinem hinteren Teile findet sich eine mehr als hanfsamengroße Zyste mit kolloidähnlichem Inhalte. Der Hypophysisstiel läßt sich nirgends entdecken.

Laborator Vestberg hat mit größtem Entgegenkommen eine mikroskopische Untersuchung der Geschwulst vorgenommen und die Beschreibung derselben zu meiner Verfügung gestellt,

wofür ich ihm hier meinen aufrichtigen Dank sage. Diese Beschreibung wird hier mit nur wenigen, ganz unbedeutenden Ausschließungen wiedergegeben.

Die mikroskopische Untersuchung ist auf Probestückchen aus der Geschwulst ausgeführt worden, welche zusammen einen fast ganz vollständigen sagittalen Plan durch die Geschwulst mit ihrer Bindegewebskapsel, dem zugehörenden Periost des Keilbeins und einer dünnen Gehirnschicht (Tuber. ciner., Chiasma optic.) auf der oberen Fläche der Kapsel umfassen. Zwischen der Kapsel und der Pia findet sich eine dünne Blutschicht; im Schnittplane gibt es kein Zusammenwachsen und keine Stielverbindung zwischen der Geschwulst und dem Gehirne. Die Kapsel umfaßt die Geschwulst vollständig; sie wird von fibrösem Bindegewebe gebildet, auf ihrem unteren Umkreise kann zum Teil eine äußere Periostschicht unterschieden werden; in dieser werden vereinzelte, atrophische Knochenbälkchen beobachtet.

Die feste, eben erwähnte obere Partie der Geschwulst wird hauptsächlich von einer mächtigen, schwieligen Bindegewebsauflagerung auf der inneren Seite der Kapsel gebildet, welche sich zum Teil vom eigentlichen Kapselgewebe nicht bestimmt unterscheiden läßt. Diese schwielige Auflagerung ist hie und da von eingesprengten Partien zellenreiches Gewebes geteilt — — —. Auch im unteren periostalen Teile der Kapsel wird eine ganz gleichartige, nicht aber so mächtige und ausgebreitete Verdickung der Kapsel angetroffen. Sonst ist die Kapsel überall etwa von derselben Dicke und von mehr lockerem Bau. Ihre innere Fläche ist teilweise ganz bar, teilweise sitzt derselben ein zellenreiches Gewebe auf; von demselben werden auch im inneren der von der Kapsel gebildeten Höhle größere unregelmäßige Massen ohne Verbindung mit der Kapsel, angetroffen. Typisches Hypophysis-parenchym wird hier nicht gefunden, gleichwie auch nicht eine Andeutung von einem besonderen Drüsen- oder Gehirnteile.

Das zentrale, zellenreiche Gewebe wird von einem kleinzelligen Parenchyme mit einem Stroma gebildet; dieses besteht hauptsächlich aus zahlreichen, blutgefüllten Kapillaren und dünnwandigen kleinen Gefäßen zusammen mit ein wenig Bindegewebe. Fleckenweise ist das Stroma durch eine allgemeine hyaline Verdickung der Wände der Gefäße verstärkt. Am öftesten erhält man den Eindruck von einem diffus zusammenhängenden Zellenparenchym, welches nur von einem lichteren oder dichteren Strängennetze von Gefäßen und feinen Bindegewebsstreifchen durchgekreuzt wird. Hie und da wird aber das Parenchym durch dünne Bindegewebssepta vollständiger geteilt und bildet hier mehr abgegrenzte, Zellenstränge und Alveolen. Die Anordnung des Gewebes auf solchen Stellen stimmt mit der normalen Drüsenstruktur der Hypophysis ziemlich gut überein, die Form der Parenchymstränge ist aber mehr unregelmäßig, auch das Stroma hier mehr spärlich und das Strängennetz läuft überall

in mehr diffuse Ausbreitungen des Parenchyms hinaus. Diese Partien, welche Übergänge zu einer deutlicheren, strängenförmigen Aufteilung des Parenchyms aufweisen, kommen unregelmäßig vor, und die zellenreichen Gewebsmassen innerhalb der Kapsel scheinen überall von gleichartiger Beschaffenheit zu sein. Mehrmals ist die Masse von größeren oder kleineren Blutungen zersprengt.

Die kleinen Parenchymzellen haben einen im allgemeinen chromatinreichen Kern mit deutlicher Kernmembran und mit mehreren gut differenzierten Chromatinkörnchen im Innern. Mitosen sind nicht aufgefunden worden. Die Form der Kerne ist oval oder zirkelrund; ihre Größe entspricht derjenigen eines roten Blutkörperchens oder ist ein wenig größer. Das Protoplasma der Zellen im allgemeinen blaß (sowohl mit Hämatoxylin-eosin als mit v. Gieson), oft sehr undeutlich. Die Breite der Protoplasmazone entspricht zuweilen derjenigen des Kerns, ist aber oft erheblich geringer. Zuweilen liegen die Zellen dicht aneinander — — ohne Zwischensubstanz und haben da eine polygonale Form, wobei die Zellgrenzen oftmals undeutlich sind; zuweilen liegen die Zellen nicht so dicht und haben da eine gerundete Form oder sind durch zackige Ausläufer miteinander verbunden, welche zusammen mit körnigem Detritus eine Zwischensubstanz nachahmen können. Auf solchen Stellen hat das Gewebe oftmals große Ähnlichkeit mit einem Rundzellensarkom. Oftmals ist die Zellenmasse mit extravasierten roten Blutkörperchen intim vermischt.

Die Abgrenzung des Geschwulstparenchyms der Kapsel gegenüber ist im allgemeinen sehr scharf. Innerhalb der schwieligen Kapselablagerungen finden sich jedoch — wie schon angedeutet — unregelmäßige Herde und Stränge von Parenchymzellen eingesprengt, und zwar zuweilen in direkter Fortsetzung der intrakapsulären Gewebsmasse. Offenbar handelt es sich hier wenigstens zum Teil um Parenchymherde, die durch Wucherung des Bindegewebes isoliert oder verschoben worden sind und allmählich zerstört und durch Wucherung des Bindegewebes ersetzt werden. Allerdings können auch einige der Bilder als Ausdruck für ein aktives Eindringen von Parenchymsträngen in die Bindegewebsschicht gedeutet werden, und das Vorkommen einzelner schmaler Zellenstränge von demselben Aussehen auch in der eigentlichen Kapselschicht, und zwar auch außerhalb der neugebildeten, im höchsten Teile der Geschwulst gelegenen Bindegewebsschwiele würde vielleicht für einen Ansatz der Geschwulst zu einer malignen Infiltration der Umgebung sprechen. Dieser Ansatz ist jedenfalls nur schwach angedeutet.

Die zystische Bildung innerhalb der oberen Kapselschwiele wird bei der mikroskopischen Untersuchung erkannt, nur eine Degenerationshöhle, die von regressiv verändertem Blute und frischen Fibrinnetzen gefüllt ist, darzustellen. Die Höhle ist zum Teil von einem Netze von hyalinen, in der Form von Gefäßen verzweigten Strängen durchkreuzt; die Form dieses Netzes scheint dem Netze der hyalin verdickten Gefäße in ge-

wissen Teilen des Geschwulstparenchyms zu entsprechen. Die Höhle entspricht demnach wahrscheinlicherweise einer Partie zugrunde gegangenen Parenchyms mit zum Teil zurückgebliebenem, vollständig obliteriertem und hyalin umgewandeltem Gefäßstroma. Blutpigment wird in dem die Höhle umgebenden Bindegewebe reichlich angetroffen — —. Auch das umgebende Bindegewebe zeigt regressive Veränderungen — —.

Pathologisch-histologische Diagnose: Struma parenchymatosa hypophyseos cerebri.

Was die Auffassung dieses Falles betrifft, so sind zwar die Symptome der Akromegalie nicht sehr stark hervortretend, und auch werden einige wichtige Symptome der Krankheit, wie die Veränderung des Unterkiefers und die (zwar weniger regelmäßige) der Wirbelsäule vermißt; ich zweifle aber nicht an der Diagnose der Akromegalie. Als Symptome, die für diese Diagnose sprechen, will ich die im Vergleiche mit der allgemeinen Adipositas allerdings nicht sehr erhebliche Dickenzunahme der Hände und der Finger, die plumpe Form der Gesichtszüge und besonders die erhebliche Verdickung der Wand der Schädelhöhle hervorheben.

Bei der Beurteilung des Falles muß eine Antwort auf die Frage gesucht werden: wann hat die Entwicklung der Akromegalie in diesem Falle begonnen? Das Auftreten der Augensymptome gleichwie auch die Zunahme der Kopfschmerzen lehrt, daß die Geschwulst der Hypophysis im Laufe des letzten Jahres angefangen hat, stärker zu wachsen — wenn nämlich vorausgesetzt wird, daß sie auch vorher vorhanden gewesen ist. Die Pat. hat aber kein entsprechendes Wachstum der Hände und Füße oder andere zu erwartenden Formveränderungen des Körpers während dieser Zeit beobachtet, sondern sie behauptet, daß der Umfang der betreffenden Teile seit der Jugend derselbe gewesen ist. Meines Erachtens müssen wir deshalb annehmen, daß eine chronische Akromegalie seit sehr langer Zeit bestanden hat. Als einen sehr wichtigen Grund für diese Auffassung betrachte ich die sehr früh (schon mit 32 Jahren) eingetretene Menopause; eine solche wird bekannntlich in der Regel durch die Akromegalie bewirkt. Wenn aber eine Akromegalie schon damals vorhanden war, so ist es nicht mehr besonders auffallend, daß die Kranke behauptet, den Zeitpunkt, wann die Hände und die Füße ihren gegenwärtigen Umfang angenommen haben, nicht mehr zu wissen.

Was das Auftreten der Geschwulst der Hypophysis betrifft, so haben wir meines Erachtens — im Hinblick auf unsere gewöhnliche Erfahrung über das Verhalten der Hypophysis bei Akromegalie — anzunehmen, daß eine abnorme Entwicklung der Hypophysis auch seit sehr langer Zeit vorhanden gewesen ist (vielleicht stillstehend), um dann während der letzteren Zeit des Lebens in ein weit schnelleres Wachstum zu geraten. Was die Art der Geschwulst dieses Falles betrifft, welche aus Dr. Vestbergs genauer Schilderung hervorgeht, so entspricht dieselbe dem, was man bei der Mehrzahl der Fälle von Akromegalie findet, sehr gut (vgl. besonders Benda).

In diesem Falle war die Adipositas eine sehr auffallende. Bekanntlich ist sie mehrmals bei Geschwülsten der Hypophysis beobachtet worden. Erdheim, welcher sich in seiner schon vorher zitierten Arbeit über die Geschwülste der Hypophysis eingehend auch mit dieser Frage beschäftigt hat, kommt zu dem Ergebnisse, daß das Zusammentreffen von Geschwülsten der Hypophysis und von Adipositas zu oft vorkommt, um als ein Zufall betrachtet werden zu können; andererseits meint Erdheim[24], daß die Adipositas bei diesen Fällen nicht auf die direkte Funktion der Hypophysis (innere Sekretion), sondern auf die Schädigung der Hirnbasis (Kompression oder Zerstörung) durch das Aufwachsen der Geschwulst zu beziehen ist. Später hat Bartels einen Fall von Geschwulst des Infundibulum, aber ohne Veränderung der Hypophysis mitgeteilt, welcher Fall demnach für die Richtigkeit von Erdheims Theorie spricht. Ich will über diese Frage kein Urteil abgeben, da meiner Meinung nach unsere Erfahrung dazu noch kaum genügt; nur will ich bemerken, wie auch mein Fall mit der erwähnten Auffassung von Erdheim gut übereinstimmt.

Bemerkenswert ist die Angabe der Kranken, daß sowohl ihr Vater als ihre Geschwister und Kinder ungewöhnlich groß und stark gebaut sind. Die Angaben der Kranken scheinen überhaupt nicht besonders unzuverlässig zu sein; da ich aber die betreffenden Angaben nicht von anderer Seite her habe bestätigen können und sie sich auch nicht auf eine unverhältnismäßige Vergrößerung der distalen Teile der Extremitäten beziehen, so will ich auf diese Frage nicht weiter eingehen.

Es folgt hier die Beschreibung des Rückenmarks.

Das Rückenmark wurde genau in derselben Weise wie im vorigen Falle behandelt. Im Subarachnoidalraume findet sich fast rings um das Rückenmark eine etwa ein paar Millimeter starke Blutschicht, welche sich vom obersten Ende des Rückenmarks bis zum oberen Teile des Brustmarks erstreckt.

Die mikroskopische Untersuchung lehrt indessen ferner, daß freie rote Blutkörperchen im Subarachnoidalraume bis zum untersten Ende des Rückenmarks in mehr oder weniger reichlicher Zahl vorhanden sind. Die Gefäße der Pia zeigen eine intravitale, beginnende Trombenbildung, auf deren nähere Beschreibung ich aber hier nicht weiter einzugehen brauche.

Hinsichtlich des Rückenmarks selbst wollen wir zuerst unsere Aufmerksamkeit dem Zentralkanale, welcher auf vielen der untersuchten Stücke vergrößert ist, zuwenden. Der Kanal zeigt überall eine deutliche Höhle und ist im allgemeinen mit einem regelmäßigen Epithele völlig bekleidet. Seine Form wechselt sehr in den verschiedenen Teilen des Rückenmarks; im Sakral- und im unteren Lendenmarke bildet der Kanal ein Oval mit sagittaler Längsrichtung, sonst aber hat er mehrmals die Form einer querverlaufenden Spalte. Bemerkenswert ist ferner, daß der Kanal auf der Mehrzahl der untersuchten Schnitte ein oder einige Divertikel zeigt. Sie kommen teils bei ganz kleinem Zentralkanale vor, wo dieser die Form etwa eines unregelmäßigen Sterns bekommt, teils beim Zentralkanale in der Form einer querverlaufenden Spalte, und zwar haben die Divertikel hier eine etwas größere Länge. Der Zentralkanal erreicht nirgends die Vorderhörner.

Außerhalb des Zentralkanales kommen sowohl kleine Inseln von Ependymzellen als Gliagewebe von gewöhnlichem Aussehen vor; dieses ist nur in mäßiger Menge vorhanden. In diesen Hinsichten ist also der Befund mit dem normalen ganz übereinstimmend.

Die Größe des Zentralkanales ist in verschiedenen Segmenten eine sehr wechselnde. Im oberen Sakralmarke mißt der Kanal in sagittaler Ausdehnung 0,5 mm, in transversaler 0,13 mm; etwa jene Länge (des Querschnittes) des Kanales findet man auch im unteren Lendenmarke, im oberen Halsmarke wieder eine sagittale Ausdehnung des Kanals von 0,25 mm. Wo der Zentralkanal die Form einer querverlaufenden Spalte besitzt, wechselt die Länge dieser erheblich: im mittleren Brustmarke 0,2 bis 0,25 mm, im oberen Lendenmarke 0,33, im unteren Brustmarke 0,4 mm, im unteren Halsmarke wechselnd zwischen 0,17 und 0,4 mm und im mittleren Halsmarke sogar bis 0,69 mm.

Wenn wir uns jetzt den großen Gefäßen an der Seite des Zentralkanals zuwenden, so finden wir, daß sie im unteren Teile des Rückenmarks zwar etwas dickwandig, nicht aber sicher pathologisch verändert sind. Weiter oben nimmt aber die Verdickung der Wandungen dieser Gefäße zu, so daß sie vom oberen Lendenmarke ab als pathologisch bezeichnet werden dürften. Die Verdickung betrifft hauptsächlich die Media,

in geringerem Grade aber auch die Adventitia. Sie nimmt nach oben zu, so daß sie im Halsmarke stärker ausgesprochen als im Brustmarke ist. Die Gefäßwandungen oder ihre Umgebung zeigen nirgends Kernvermehrung. Die Zahl der Gefäße in der zentralen Partie des Rückenmarks scheint nicht auffallend groß zu sein. Eine Zunahme des Bindegewebes im Rückenmarke ist nicht vorhanden.

Ferner sind im oberen Teile des Rückenmarks die Gefäße in den Pyramidenseitenstrangbahnen sklerotisch; dies ist zum Teil auch bei den Kapillaren der Hinterstränge der Fall. Sonst zeigt das Rückenmark nichts Abnormes. Die Ganglienzellen (Nissl) normal.

Es handelt sich also im Rückenmark dieses Falles um eine mehrmals vorhandene abnorme Erweiterung des Zentralkanals, die allerdings nicht überall im Rückenmark sich vorfindet, und um eine Sklerose der großen Gefäße an der Seite des Zentralkanals, die nur im untersten Teile des Rückenmarks nicht deutlich hervortritt. Jeder, der mit Rückenmarksuntersuchungen nur ein wenig beschäftigt gewesen ist, weiß, in welchem erheblichen Maße die Größe des Zentralkanals schon innerhalb der normalen Grenzen wechselt. Kölliker (nach Schlesinger zitiert) gibt einen Durchmesser von 0,022 bis 0,22 mm an, und bei Poirier und Charpy wird ein Wert von 0,05 bis 0,1 mm angegeben.

Ohne Zweifel ist also der Zentralkanal in diesem Falle abnorm groß gewesen. Bei jeder Abnormität des Zentralkanals hat man der allgemeinen (und sicher gut begründeten) Ansicht nach zuerst an eine Entwicklungsanomalie zu denken. Bekanntlich hat man oftmals sogar behauptet, daß jede Ausweitung des Zentralkanals kongenitalen Ursprungs sein müsse, indem die Wucherungsfähigkeit im extrauterinen Leben nicht erhalten bliebe. Betreffs dieser Frage begnüge ich mich damit, teils auf die von Saxer und Schlesinger gegen diese Auffassung vorgebrachten Gründe, teils auf den Rückenmarksbefund meines ersten hier mitgeteilten Falles hinzuweisen; m. E. kann nämlich die Möglichkeit gar nicht zugegeben werden, daß die ganze in diesem Falle gefundene Ependymzellenwucherung schon im fötalen Leben fertig gewesen sein könnte. Was aber eine Erweiterung des Zentralkanals solcher Art wie in meinem Fall 2 betrifft, so kann offenbar die Möglichkeit ihres fötalen Ursprungs gar nicht abgewiesen werden. In diesem Zusammenhange möchte ich weiter nur hinzufügen, daß die Ent-

wicklungsanomalien des Zentralkanals bekanntlich überhaupt oft vorkommen, und zwar am öftesten im Kindesalter; so hat Zappert unter 200 Rückenmarken von Kindern 10 mal eine pathologische Erweiterung des Zentralkanals gefunden, und später Utchida unter 78 Rückenmarken vom Kindesalter eine Erweiterung 7 mal gesehen.

Wir wollen jetzt zu den früheren Befunden des Rückenmarks bei Akromegalie übergehen.

Zuerst wollen wir die Fälle erwähnen, wo man eine Vergrößerung des Rückenmarks gefunden hat. Linsmayer berichtet für seinen Fall, daß „das Rückenmark, insbesondere in der Halsanschwellung, auffällig dick war". „Eine deutliche Verdickung einzelner Nervenfasern ist nicht zu konstatieren." Andere Angaben gibt es nicht. Eine Vergrößerung des Querschnittes im Halsmarke erwähnt Brooks (in seinem Falle III); er bezieht dieselbe auf die Zunahme des Bindegewebes im Rückenmarke. In neuerer Zeit hat auch Cagnetto eine Vergrößerung des Querschnittes des Rückenmarks beobachtet. In diesem Falle waren aber eine große Menge feinerer Metastasen von der Geschwulst der Hypophysis (als adenomatöses Stroma mit vorgerückter krebsartiger Entartung aufgefaßt) unter der Pia des Rückenmarks vorhanden. Cagnetto behauptet allerdings, daß das Rückenmark, auch von diesen Metastasen abgesehen, größer als normal wäre. Die Vergrößerung bezog sich hauptsächlich auf die weiße Substanz, und Cagnetto will dieselbe durch eine von ihm nachgewiesene, auf den Längsschnitten hervortretende spindelförmige Anschwellung mehrerer Nervenfasern in der weißen Substanz erklären.

Diese Fälle scheinen mir — besonders in Anbetracht der Komplikation mit den Metastasen in Cagnettos Fall — nicht genügende Gründe abzugeben, um das Vorkommen einer wahren Splanchnomegalie in bezug auf das Rückenmark festzustellen.

Einige Autoren haben Sklerose in der weißen Substanz gefunden. So erwähnt Arnold[2] teils eine Degeneration der einen Pyramidenseitenstrangbahn, teils eine hellere Färbung der medialen Teile der Hinterstränge, welche letztere bekanntlich oftmals auch unter normalen Verhältnissen vorkommt. Ferner hat er auch Degeneration einiger Nervenfaserbündel in der Cauda equina, ebenso auch Degeneration in den hinteren Wurzeln am unteren Teile des Rückenmarks beobachtet. Bonardi (nach State zitiert) soll eine diffuse Sklerose der Vorderseitenstränge und der Hinterstränge gefunden haben; beim Fehlen jeder anderen Angabe entzieht sich aber der Fall der Beurteilung. Tamburini hat in seinem Falle eine leichte Degeneration der Wurzelzone der Burdachschen Stränge im Hals- und Brustmarke gefunden. Bei einem seiner Fälle (II) berichtet Dallemagne über eine Sklerose in der Kleinhirnseitenstrang-

bahn und auch in den Hintersträngen, besonders den Gollschen Strängen. Schultze hat eine hellere Färbung der Hinterstränge im Halsmarke beobachtet, welchem Verhältnisse er aber ausdrücklich keine Bedeutung zuerkennt. Eine Degeneration innerhalb der Gowersschen Stränge im obersten Teile des Halsmarks hat Strümpell beschrieben; in Übereinstimmung mit seiner sonstigen Erfahrung will er aber diese als Folge der in diesem Falle vorhandenen Hirngeschwulst betrachten. Bonardi berichtet über eine leichte Sklerose der Vorderseitenstränge und der Hinterstränge, die wenigstens zum Teil nach der Schätzung der Konsistenz des frischen Rückenmarks beurteilt zu sein scheint, die aber nicht, soviel ich finden kann, durch eine mikroskopische Untersuchung festgestellt worden ist. Folglich liegt kein Grund vor, in diesem Falle eine pathologische Veränderung anzunehmen. Brooks (in seinem Falle III) erwähnt eine unbedeutende Degeneration der Hinterstränge, und Ballet und Laignel-Lavastine eine ganz leichte Sklerose der einen Pyramidenbahn. Schließlich hat Buday eine mäßige Sklerose der Gollschen Stränge durch das ganze Rückenmark, wie auch eine erhebliche Degeneration der hinteren Teile der Seitenstränge im Lendenmarke gefunden.

Barrett hat bei einem Falle von Akromegalie, (wo zwar das Verhalten der Hände und der Füße nicht erwähnt wird, die sonstigen Symptome aber gut entwickelt zu sein scheinen, und auch eine große Geschwulst der Hypophysis vorhanden war) eine (photographisch wiedergegebene) erhebliche Degeneration innerhalb der Hinterstränge, und zwar besonders der Gollschen Stränge im Hals- und oberen Brustmarke beobachtet. Er gibt an, daß die Ausbreitung und das sonstige Verhalten der Degeneration mit der bei Anämie mehrmals gefundenen gut übereinstimmt.

Die Durchmusterung dieser ziemlich langen Reihe von Fällen lehrt, daß es sich fast immer nur um ganz leichte Sklerosen oder Degenerationen gehandelt hat. Jeder, der mit Rückenmarksuntersuchungen etwas mehr zu tun gehabt hat, weiß aber wohl, wie oft man leichte, diffus begrenzte Sklerosen in der weißen Substanz findet, ohne daß man genügende Gründe hat, diesem Verhalten eine besondere pathologische Bedeutung zuzuerkennen. Für die Mehrzahl der oben zitierten Fälle scheint mir auch überhaupt der pathologische Charakter der angenommenen Veränderungen ganz unsicher. Der einzige Fall — von Barretts abgesehen —, bei welchem man zur Annahme einer etwas mehr entwickelten Sklerose geführt wird, ist derjenige von Buday. Die erwähnten Befunde bei einer Krankheit, welche wenigstens oft eine Störung des allgemeinen Ernährungszustandes bewirkt, dürfte keine auffallende Erscheinung darstellen, und ich glaube demnach nicht, daß wir dieser bei einigen

Fällen von Akromegalie gefundenen leichten Sklerose der weißen Substanz eine besondere Bedeutung zuerkennen können.

Zurück bleibt allerdings der Fall von Barrett, wo eine wahre Hinterstrangerkrankung tatsächlich vorhanden gewesen ist. So lange aber dieser Fall noch vereinzelt dasteht, können wir indessen die Rückenmarkserkrankung dieses Falles als nichts anderes wie eine zufällige Komplikation zur Akromegalie betrachten.

Wir wollen die Aufzählung der gefundenen Veränderungen weiter fortsetzen. Einige Autoren haben eine vermehrte Pigmentierung der Ganglienzellen des Rückenmarks gefunden (Linsmayer, Arnold, Cagnetto, dieser nur in leichtem Grade). Eine Atrophie der Zellen und eine Sklerose der Hinterhörner erwähnt Dallemagne (in seinem Falle II) Über eine Degeneration (mit Nissl) von den Ganglienzellen der Hinterhörner, besonders im Brustmarke, berichtet Brooks (bei seinem Falle III) Launois und Roy[45] haben eine Verminderung der Zahl der Ganglien zellen der Vorderhörner im Halsmarke und noch mehr im Brustmarke gefunden.

Eine erhebliche Verdickung der Dura spinalis, ohne daß andere Veränderungen vorhanden gewesen sind, hat Stadelmann beobachtet. Eine Verdickung der Pia ist einige Mal beobachtet worden (Arnold, Dallemagne: Fall II, Schultze, Brooks: Fall III). Verdickungen oder hyaline Degeneration der Gefäße des Rückenmarks sind mehrmals beschrieben worden: von Linsmayer, nur in ganz geringem Grade, von Arnold[2] von Dallemagne, Fall II, eine ausgesprochene Periarteriitis der Gefäße beim Zentralkanale, wie auch der sonstigen Gefäße im Rückenmarke; von Schultze, nur mäßige Verdickung der zentralen Gefäße des Rückenmarks; von Brooks, Fall I, eine Verdickung der Gefäßwandungen im Rückenmarke, und im Falle III, wie schon oben erwähnt worden ist, eine erhebliche Vermehrung des Bindegewebes, welche aber nur perivaskulär ist. In diesem Zusammenhange kann auch wenigstens der zweite meiner Fälle, welcher eine Sklerose der Gefäße beim Zentralkanale darbot, angeführt werden. Im ersten meiner Fälle war zwar eine ganz enorme Vermehrung des Bindegewebes im Rückenmarke vorhanden, die Frage nach der Auffassung derselben, auf die ich erst in einer späteren Arbeit zurückkommen werde, ist aber nicht so eindeutig.

Die hier angeführten Angaben betreffs der grauen Substanz sind ja ziemlich wechselnd, und die Veränderungen scheinen auch unbedeutend gewesen zu sein. Was aber die erwähnten Veränderungen der Rückenmarkshäute und besonders der Gefäße des Rückenmarks betrifft, so läßt es sich wohl im ganzen sagen, daß sie für das häufige Auftreten von sklerotischen

Veränderungen wie Vermehrung des Bindegewebes und Verdickung der Gefäße bei Akromegalie sprechen. Wenn man sich aber erinnert, wie die Zunahme des Bindegewebes bei Akromegalie eine im Körper weitverbreitete Veränderung ist und offenbar eine Folge der Akromegalie darstellt, so dürfte das oftmalige Auftreten einer Veränderung derselben Art auch im Rückenmark oder in seinen Häuten kein sehr auffallendes Verhalten ausmachen und offenbar ebenso als die Folge der Akromegalie zu betrachten sein.

Wir kommen jetzt zu einigen Fällen, wo eine wahre Erkrankung des zentralen Nervensystems außer der Geschwulst der Hypophysis diagnostiziert worden ist, und werden dabei auch ein paar nur klinisch beobachtete Fälle berücksichtigen. Bei einem Falle von Akromegalie hat Debierre daneben auch eine Tabes diagnostiziert. Die sämtlichen vom Verfasser erwähnten Symptome lassen sich indessen auf die offenbar vorhandene Geschwulst der Hypophysis beziehen, und es liegt nicht der geringste Grund vor, eine Tabes anzunehmen. Dieselbe Diagnose hat Bonardi bei einem interessanten, von ihm beobachteten Falle gestellt. Bei dem akromegalischen Patienten hatten sich seit zwei Monaten folgende Symptome entwickelt; Parästhesien und Parese der unteren Extremitäten, Parästhesien, Parese und Ataxie der Arme, inkomplette Entartungsreaktion der Muskulatur der sämtlichen Extremitäten, Sprachstörungen. Aller Wahrscheinlichkeit nach dürfte es sich folglich um eine peripherische Neuritis gehandelt haben (es wäre ja allerdings möglich, daß ich Bonardi insofern mißverstanden hätte, als die Bezeichnung „atassia locomotrice" auch die Ataxien peripherischen Ursprungs umfassen sollte).

Von State ist ein Fall mitgeteilt worden, wo Symptome einer Erkrankung des zentralen Nervensystems — auch von der Geschwulst der Hypophysis abgesehen — aufgetreten sind, indem der Kranke sechs Jahre vor dem Tode wegen einer Schwäche der unteren Extremitäten umgefallen und später eine spastische Parese der Beine bei ihm festgestellt worden ist. Es wurde eine systematische (offenbar sekundäre) Degeneration der Gollschen Stränge und teilweise auch der Kleinhirnseitenstrangbahnen im oberen und der Pyramidenbahnen im unteren Teile des Rückenmarks gefunden; ferner gab es auch unregelmäßige sklerotische Flecke der weißen Substanz im oberen und mittleren Brustmarke, und zwar besonders in der hinteren Hälfte des Querschnittes. Im ganzen scheinen mir die Angaben gut mit der Annahme einer durchgemachten syphilitischen Meningo-myelitis gewöhnlichen Typus übereinzustimmen (State erwähnt nicht die Möglichkeit dieser Diagnose).

Finzi (nach State zitiert) soll in einem Falle eine chronische Meningo-myelitis und Degeneration des Rückenmarks mit erheblicher

Hyperämie der Vorderhörner beobachtet haben; der Kranke hatte seit mehreren Jahren Schwäche der Beine und Schmerzhaftigkeit der Wirbelsäule (sowohl spontane als bei Druck) dargeboten. Auch in einem anderen, mir nur im Referate zugänglichen Falle hat Finzi eine chronische Meningo-myelitis mit Degeneration des Rückenmarks beschrieben. Schließlich hat Moxter bei einem Falle von Akromegalie, welcher an Pyämie gestorben war, die Erscheinungen einer akuten Meningitis spinalis gefunden.

Schließlich liegt ein Fall von Duchesneau vor, wo teils sehr dauerhafte und weit verbreitete Schmerzen, teils eine weit verbreitete Muskelatrophie vorhanden gewesen sind. Eine Degeneration mehrerer spinaler Wurzeln wurde gefunden, und der Autor glaubt als ihre Ursache eine Veränderung des Gewebes im Wirbelkanale außerhalb der Dura, welche eine Kompression der Wurzeln bewirkt hätte, annehmen zu können. Die mitgeteilte anatomische Beschreibung erlaubt aber, so weit ich finden kann, nicht, den Fall sicher zu beurteilen.

Von Oppenheim wird ganz kurz erwähnt, daß er einen Fall von sicherer Akromegalie zusammen mit Dementia myoclonica gesehen hat.

Wenn ich von den mir nur in Referaten zugänglichen Fällen absehe, welche ich nicht beurteilen kann, so haben wir nur ganz vereinzelte Fälle von auch klinisch deutlich hervortretenden Erkrankungen des Nervensystems bei Akromegalie gefunden. Wenn ferner in Erwägung gezogen wird, daß die Art der Erkrankung bei diesen Fällen eine ganz verschiedene gewesen ist, und daß die Zahl der veröffentlichten Fälle von Akromegalie eine sehr erhebliche ist, so liegt offenbar nicht der geringste Grund vor, in dem Auftreten dieser Erkrankungen des Nervensystems bei Akromegalie etwas anderes als ein zufälliges Zusammentreffen zu erblicken (den Fall von Duchesneau vielleicht ausgenommen).

Es erübrigt uns jetzt nur die Frage nach dem Verhalten des Zentralkanales bzw. der Ependymzellen bei Akromegalie. Eine Vermehrung dieser Zellen ist nämlich für einige Fälle erwähnt worden. Schultze gibt für seinen Fall an, daß der Zentralkanal überall mit etwas reichlicheren Ependymzellen umgeben ist. Cagnetto wieder, daß in seinem Falle die Ependymzellen in geringer Zahl die Subst. gelatin. central. und die Commissur durchbrochen hatten. Dallemagne (Fall I) gibt an, daß „der Zentralkanal durch Ependymzellen obstruiert ist, und daß auch in die Subst. gelatin. Rolandi" kleine Inseln solcher Zellen ein-

gewandert sind (bei dieser Darstellung fragt man sich, ob der Autor vielleicht die Subst. gelatin. zentral. gemeint habe?). Er behauptet ferner, daß im verlängerten Marke desselben Falles abgegrenzte Herde, von Ependymzellen gebildet und von Bindegewebskapseln umgeben, vorkämen. Eine ausgesprochene (marquée) Wucherung der Ependymzellen im Halsmarke und auch eine Vermehrung im Lendenmarke haben Launois und Roy[45] in ihrem Falle beobachtet. Meyers hat eine Vermehrung des Ependymgewebes vom Boden des vierten Ventrikels bis zum Lendenmarke gefunden. Die Vermehrung des Gewebes nahm nach unten im Rückenmarke ab, dasselbe zeigte aber auch unten Anschwellungen (die Präparate von Winkler dargestellt). Dazu kommen jetzt meine zwei Fälle, wo ich beim ersten eine ausgesprochene Syringomyelie mit einer im größten Teile des Rückenmarks sehr erheblichen Wucherung der Ependymzellen und im zweiten eine im größten Teile des Rückenmarks vorhandene, mehr oder weniger ausgesprochene Erweiterung des mit regelmäßigem Epithel bekleideten Zentralkanals gefunden habe.

Wir sind jetzt zu der Frage nach dem gleichzeitigen Vorkommen einer Syringomyelie und einer Akromegalie, welche den Ausgangspunkt für diese Arbeit gebildet hat, gekommen. Zuerst wollen wir uns einem Falle von Bassi,[5] welcher auch anatomisch untersucht worden ist, zuwenden. Die Diagnose der Syringomyelie war in diesem Falle sowohl durch die klinischen Symptome als durch die gefundenen anatomischen Veränderungen des Rückenmarks ganz sicher gestellt; es bestand nämlich: Atrophie und Klauenstellung der einen Hand, typische dissociierte Anästhesie der Arme, Deformität der Wirbelsäule, große Höhlenbildung besonders in der grauen Substanz, welche auf dem Querschnitte die Hinterstränge vom übrigen Rückenmarke isoliert hatte, und schließlich eine reichliche Gliaentwicklung in der Wand der Höhle. Was die Diagnose der Akromegalie betrifft, so ist diese Krankheit nicht in derselben ganz typischen Weise wie die Syringomyelie entwickelt gewesen. Es muß aber zugegeben werden, daß die Formveränderungen des Gesichtes, des Unterkiefers usw. dem Bilde der Akromegalie völlig entsprochen hat. Die Vergrößerung der distalen Teile der Extremitäten haben aber gefehlt; andererseits waren seit fünf Jahren äußerst schwere und in der späteren Zeit zunehmende Kopfschmerzen vorhanden. Eine Geschwulst der Hypophysis, welche wenigstens zum Teil einen epithelialen Charakter hatte, wurde gefunden; daneben auch ein Solitärtuberkel des Kleinhirns, welchen Bassi — offenbar mit vollem Recht — für weit jüngeren Datums als die Geschwulst der Hypophysis hält. Auffallend ist die Angabe des Autors, daß eine Deformität des Kopfes ähnlicher Art in der betreffenden Gegend von Italien oft vorkäme. Nach genauer Erwägung sämtlicher Umstände möchte ich aber, besonders mit Hinsicht auf die gefundene Geschwulst der Hypophysis, geneigt sein, den Fall als Akromegalie, wenn auch — wie der Autor selbst meint — atypischer Art, anzuerkennen.

Vor kurzer Zeit hat Schulz einen hierhergehörenden Fall mitgeteilt. Es handelte sich um einen ganz sicheren und in jeder Hinsicht charakteristischen Fall von Akromegalie. Seit 15 Jahren hatte der Patient „ein Dickerwerden des Unterkiefers, der Nase und der Zunge, ein Dickerwerden der Hände und Füße bemerkt". Bei der Untersuchung waren u. a. die folgenden Symptome vorhanden: starke Prognathie, stark hervortretende Jochbögen, Vergrößerung der Unterlippe und der Zunge, Kypho-scoliose, tatzenartige Verdickung der Hände und Finger, ebenso der Füße und Zehen, die Nägel nicht deformiert. Von der Seite des Nervensystems kein anderes Symptom beobachtet als eine Atrophie gewisser Schultermuskeln.

Von dem Sektionsberichte ist folgendes zu erwähnen: starke Entwicklung der Stirnhöhlen mit stellenweise papierdünnen Wänden, Pars lambdoidea oss. occip. stark hervorspringend, knöcherne Auflagerung auf der Innenfläche der Schädelknochen, Foramen magnum occip. infolge von Knochen- und Bandverdickung stark verengt, Hypophysis vergrößert, etwa walnußgroß, außerordentlich weich, bei der mikroskopischen Untersuchung als „eine einfache funktionelle Hypertrophie" aufgefaßt, Splanchnomegalie mehrerer innerer Organe, auch erhebliche Vergrößerung der Gland. thyreoidea, ferner Hypertrophie des Knochengewebes mit Neigung zu endostaler Wucherung. Die mikroskopische Untersuchung erwies mehrmals „eine hochgradige Sklerose der Stützsubstanz".

Die Rückenmarksuntersuchung (makroskopische) ergab schon im untersten Teile eine Erweiterung des Zentralkanales; im mittleren Brustmarke das Auftreten mehrerer Kanälchen; etwas weiter oben war der Zentralkanal zu einer Querspalte umgewandelt, das Rückenmark hier platt. Die Spalte nimmt nach oben zu, erreicht im oberen Brustmarke im Gebiete des rechten Hinterstrangs beinahe die Oberfläche des Rückenmarks. Im untersten Halsmarke wieder hatte der Zentralkanal die Form einer 9 mm langen, sagittal gerichteten Spalte angenommen. Weiter oben wird die Höhlung „durch immer reichlichere Arachnoidea ähnliche Bälkchen immer mehr durchgesetzt". Diese Masse ersetzt im oberen Halsmarke die Hinterstränge und „steht anscheinend mit den Rückenmarkshäuten in direkter Verbindung".

Die mikroskopische Untersuchung des Halsmarks erwies eine sehr starke Wucherung des Gliagewebes, welches zum Teil fest und sklerotisch war. Der Zentralkanal hier von „arachnoideaähnlichen Gewebszügen durchsetzt". Vorderseitenstränge normal, Vorderhörner in der Hauptsache normal.

Wenn auch eine mehr eingehende Beschreibung des Rückenmarks in diesem Falle wünschenswert gewesen wäre, so kann die Auffassung des Falles als Syringomyelie gar nicht zweifelhaft sein, und dieser Fall bietet demnach, gleichwie mein Fall 1, das Bei-

spiel einer einwandsfreien Beobachtung vom gleichzeitigen Vorkommen von Akromegalie und von Syringomyelie dar.

In diesem Zusammenhange mag der Fall von Cesaris-Demel erwähnt werden. Eine klinische Beobachtung desselben liegt nicht vor, nur die anatomische Untersuchung. Eine ganz unzweifelhafte Syringomyelie mit Höhlenbildung war im Rückenmarke, besonders im Halsmarke vorhanden. Ferner wurde eine nußgroße Geschwulst der Hypophysis gefunden, sie wurde als Adenoma bezeichnet. Inwiefern die Form des Gesichtes einer Akromegalie entsprochen hat, wird nicht angegeben. Nur wird berichtet, daß das Schädeldach verdickt war, besonders die Diploë. Die Basis des Schädels war dagegen sehr stark rarefiziert. Der Autor nimmt nicht eine Akromegalie an und betrachtet das Zusammentreffen der Syringomyelie und des Adenoms der Hypophysis als einen Zufall. Meines Erachtens ist jedenfalls das gleichzeitige Auftreten einer starken Verdickung und auf anderen Orten einer starken Rarefaktion des Schädels ein Umstand, der für Akromegalie ziemlich stark spricht. Für ein sicheres Urteil genügen aber die Angaben des Autors gar nicht.

Was den als Akromegalie und Syringomyelie bezeichneten Fall von Holschewnikoff betrifft, so habe ich schon meine Meinung erwähnt, daß die Diagnose Akromegalie nicht wahrscheinlich ist. Der Fall von Huismans (seinen Fall II), welchen ich als Akromegalie nicht anerkennen kann, wird weiter unten näher erörtert. Collier erwähnt nebenbei bei der Mitteilung eines Falles von Syringomyelie mit einer sehr eigentümlichen Deformität des Schädels folgendes: „Während der letzten drei Jahre sind in den Krankenabteilungen des ‚National Hospital for paralysed and epileptic' vier Fälle von Syringomyelie gepflegt worden, mit ausgesprochener Deformität des Schädels; diese Deformität sollte nach den Symptomen der Syringomyelie angefangen haben. Der eine unter diesen Patienten hatte gut ausgesprochene Anzeichen einer Akromegalie, und die Deformität des Schädels war vom akromegalischen Typus." Weitere Angaben werden nicht geliefert.

Wir wollen zum Schlusse zwei Fälle, die nur klinisch beobachtet worden sind, behandeln. Peterson hat einen mehrmals zitierten Fall mitgeteilt, wo er sowohl Akromegalie als Syringomyelie diagnostiziert hat. Schlesinger hat den Fall als Akromegalie nicht anerkennen wollen. Die Symptome der Syringomyelie sind nicht zweifelhaft (in den Armen Parese und Veränderung der elektrischen Reaktion, dissoziierte Anästhesie des einen Arms, Kontraktur der Finger, Steifigkeit [unklare und unvollständige Beschreibung] der unteren Extremitäten). Die Hände, die Füße und das Gesicht dieser Patienten hatten seit einem Jahre oder seit längerer Zeit an Größe erheblich zugenommen. Das Gesicht sehr groß und der Unterkiefer besonders groß. Die Patientin ist einige Monate später gestorben. Die Beschreibung ist zwar unvollständig, ich kann jedoch nicht umhin zu meinen, daß die Möglichkeit einer Akromegalie sich nicht

ohne weiteres abweisen läßt, sondern daß besonders die Vergrößerung der sämtlichen distalen Teile sämtlicher Extremitäten und gleichzeitig die Veränderung des Gesichts in hohem Grade für eine Akromegalie spricht.

Der noch zu besprechende Fall rührt von Bassi[6] und ist von ihm als partielle Akromegalie bezeichnet worden; daneben hat er auch eine juvenile Tabes diagnostiziert. Die Symptome haben bei dem jetzt 30jährigen Manne mit 27 Jahren angefangen und sind in der Hauptsache die folgenden: in den Armen Störung des Schmerz-, Tast- und Muskelsinnes und ferner Ataxie, eine gewisse Abnahme der Muskulatur der Hände, die elektrische Erregbarkeit auf den Händen und den Unterarmen erheblich herabgesetzt, Parese des linken Armes, Vergrößerung der rechten Hand, welche auf eine Zunahme des Skeletts zurückgeführt wird, Rombergs Symptom vorhanden, die Patellarreflexe gesteigert, Kyphose, eine linksseitige Hemiatrophia facialis. Ich habe die Symptome dieser interessanten Beobachtung so einigermaßen vollständig aufgezählt, um die Gründe für die Diagnose dargelegt zu haben: daß es sich nämlich um eine Syringomyelie gehandelt hat, dürfte aus dem Angeführten genügend klar hervorgehen. Nur nebenbei mag bemerkt werden, wie eine Hemiatrophia facialis schon einige Mal vorher bei Syringomyelie beobachtet worden ist (Schlesinger). Wie Bassi die Diagnose Syringomyelie (die nicht erwähnt wird) hat übersehen und eine Tabes annehmen können, ist mir einfach unverständlich.

Außer den Symptomen der Syringomyelie fand sich in diesem Falle teils Stauungspapille (die Gesichtsfelder werden nicht erwähnt) teils schwere Kopfschmerzen, und folglich muß eine intrakranielle Krankheit vorhanden gewesen sein. Ohne ein bestimmtes Urteil abgeben zu wollen, kann ich indessen nicht finden, daß genügende Gründe für eine sichere Diagnose der Akromegalie vorliegen, und dies besonders in Anbetracht der erheblichen Schwierigkeit beim Vorhandensein einer Hemiatrophia facialis, die Formverhältnisse des Gesichts für die Diagnose der Akromegalie zu verwenden.

Schließlich mag noch zugefügt werden, daß, wie Brooks berichtet, Baruch einen Fall von Akromegalie, welche mit den Symptomen der Syringomyelie kompliziert war, mitgeteilt hat. Die betreffende Originalarbeit ist mir aber leider nicht zugänglich gewesen, und ich muß den Fall ganz außer Betracht lassen.

Die oben gegebene Auseinandersetzung hat uns gezeigt, daß es eine Reihe Fälle von Akromegalie gibt, wo eine abnorme Wucherung der Ependymzellen im Rückenmark vorgekommen ist (Dallemagne, Schultze, Meyers, Launois et Roy[45], Cagnetto, ich). Wie ich schon oben hervorgehoben habe, kommen aber Anomalien im Verhalten des Ependymgewebes über-

haupt ziemlich oft vor. Allerdings ist die Zahl der Fälle von Akromegalie, wo eine Wucherung der Ependymzellen gefunden ist, auffallend groß. Schon bei der Betrachtung nur dieser Fälle ergibt es sich als sehr wahrscheinlich, daß das Auftreten der Ependymwucherung bei den oben erwähnten Fällen von Akromegalie nicht einen Zufall darstellen kann, sondern daß ein ursächlicher Zusammenhang zwischen der Akromegalie und der betreffenden Zellenwucherung im Rückenmarke eher anzunehmen ist.

Dazu kommt weiter, daß sowohl unsere eigene Beobachtung als die Durchmusterung der betreffenden Literatur uns zu einem anderen Ergebnisse als Schlesinger geführt hat, wenn dieser schließt, daß „eine Kombination" der Akromegalie und der Syringomyelie „bisher nicht nachgewiesen ist". Das gleichzeitige Vorkommen der beiden Krankheiten haben wir nämlich für die Fälle von Schulz und von mir (Fall 1) mit völliger Sicherheit und auch für die Fälle von Bassi[5] und Collier mit Wahrscheinlichkeit annehmen können. Vielleicht läßt sich auch teils der Fall von Peterson, teils (wenn auch unsicherer) derjenige von Cesaris-Demel in derselben Weise auffassen. Wenn die Sache sich aber so verhält, daß die Akromegalie und Syringomyelie vier- (oder vielleicht noch mehr) mal zusammen beobachtet worden sind, so kann dies nicht als ein Zufall gedeutet werden.

Wir sind demnach zu dem Schlusse gekommen, daß sowohl eine mäßige, aber pathologische Wucherung der Ependymzellen als auch eine wahre Syringomyelie zusammen mit Akromegalie, jede für sich einigemal festgestellt worden ist. Wenn wir uns erinnern, welche wichtige Rolle die Wucherung des Ependymgewebes für die Entwicklung wenigstens der Mehrzahl der Fälle von Syringomyelie besitzt, so ist es ohne weiteres ersichtlich, daß diese beiden Ergebnisse meiner Untersuchung, nämlich das Vorkommen einer Akromegalie einerseits gleichzeitig mit mäßiger Ependymwucherung, andererseits gleichzeitig mit ent-

wickelter Syringomyelie, einander in hohem Grade stützen, so daß die Deutung dieses Verhaltens als eines Zufalls ganz unberechtigt ist und daß ein ursächlicher Zusammenhang zwischen der Akromegalie und den betreffenden Veränderungen im Rückenmark angenommen werden muß.

In dieser Hinsicht ist der Gegensatz zu den sonstigen bei Akromegalie gefundenen Veränderungen im Rückenmark ganz auffallend. Was diese Veränderungen betrifft, sind wir ja nämlich zu dem Schlusse gelangt, daß sie entweder eine zufällige Komplikation oder, wie die sklerotischen Prozesse, eine Folge der Akromegalie darstellen, welche völlig den auch in den sonstigen Teilen des Körpers vorkommenden, durch die Akromegalie bedingten anatomischen Veränderungen an die Seite gestellt werden können.

Theoretische Bemerkungen.

Mit einem gewissen Zögern füge ich noch folgende Bemerkungen zu einem so viel diskutierten Kapitel hinzu. Referate der fast zahllosen Besprechungen über diese Frage in der Literatur, die auch in vielen Arbeiten sehr leicht zugänglich sind, will ich ganz vermeiden.

Nach einem ziemlich umfassenden Studium der betreffenden Literatur und Kasuistik möchte ich mich der oftmals verteidigten Ansicht anschließen, daß die im allgemeinen vorhandene anatomische Veränderung der Hypophysis eine ursächliche Bedeutung für die Entwicklung der Akromegalie besitzt; und zwar scheint mir die Annahme am nächsten zu liegen, daß eine qualitative Veränderung oder einfach eine quantitative Zunahme einer inneren Sekretion der Hypophysis die Akromegalie bewirkt und also auch den Reiz zu dem abnormen Wachstumstriebe, welchen gewisse Bildungen im Körper bei dieser Krankheit im allgemeinen zeigen, abgibt. Da ich keine neuen Gründe für diese Ansicht anzuführen habe, will ich mich damit begnügen, als Stütze für diese Betrachtungsweise auf die bekannten Untersuchungen und Darstellung von Benda [7, 8], welche mir sehr beachtenswert erscheinen, hinzuweisen.

Ich habe vorher in dieser Arbeit dargelegt, wie eine Akromegalie mit sonst ganz charakteristischen Symptomen zuweilen auch ohne Veränderung der Hypophysis vorkommt. Wie lassen sich diese Fälle mit der eben angegebenen Auffassung von der Pathogenese der Akromegalie in Übereinstimmung bringen? Diese Frage, glaube ich, können wir damit beantworten, daß die Organe mit innerer Sekretion aller Wahrscheinlichkeit nach wenigstens zum Teil einander ersetzen können. So hat man schon vorher, um die Beobachtungen über Akromegalie ohne Veränderung der Hypophysis zu erklären, auf die Möglichkeit hingewiesen, daß ein anderes Organ, wie die Glandula thyreoidea, die bei Akromegalie bekanntlich oftmals vergrößert ist, bei diesen Fällen durch ihre innere Sekretion dieselbe Rolle für die Entwicklung der Akromegalie, welche wir sonst der Hypophysis zuerkennen, übernommen hätte.

In etwa diesem Sinne hat sich schon vor einigen Jahren Mendel ausgesprochen, und eine solche Auffassung dürfte gegenwärtig von vielen Autoren vertreten sein. Sie steht auch mit der gut bekannten experimentellen Tatsache, daß der Drüsenteil der Hypophysis nach der Thyreoidektomie hypertrophiert, in bester Übereinstimmung. Bekanntlich ist auch Myxödem einigemal zusammen mit Akromegalie (Pineles, Huismans,[1]) Greene) und andererseits auch Morbus Basedowi zusammen mit Akromegalie (Claude, zwei Fälle) beschrieben worden.

In diesem Zusammenhange möchte ich noch eine sehr interessante Beobachtung des schwedischen Klinikers Holmgren erwähnen; er hat nämlich seiner vorläufigen Mitteilung nach gefunden, daß Patienten mit Morbus Basedowi, welche sich noch im Pubertätsalter befinden, eine abnorm große Körperlänge darbieten. Dieser Beobachtung nach muß man einen Zusammenhang

[1]) Seinen Fall II kann ich allerdings weder als Akromegalie noch als Myxoedem annehmen, sondern möchte den Fall mit größter Wahrscheinlichkeit als eine Syringomyelie bezeichnen. (Ulnarico-atrophie mit Klauenhandstellung, trophische Veränderungen der Haut und der Nägel, Trommelschlägelform der Endphalangen, die Füße machten einen durchaus proportionierten, beinahe schlanken Eindruck") Im Falle III dürfte aber die Diagnose Myxödem wenigstens einigermaßen wahrscheinlich sein. (Die Akromegalie dieses Falls ganz sicher.)

zwischen der Funktion (Hyperfunktion?) der Glandula thyreoidea und einem abnormen Wachstumstriebe des Skelettes als sehr wahrscheinlich annehmen.

Offenbar sprechen alle diese verschiedenartigen Beobachtungen dafür, daß irgendein Zusammenhang in funktioneller Hinsicht zwischen der Hypophysis und der Glandula thyreoidea wenigstens unter gewissen Bedingungen bestehen kann.

Bei der Behandlung dieser Frage habe ich es nicht unterlassen können, auch die Möglichkeit in Erwägung zu ziehen, ob nicht die gewucherten Ependymzellen des Rückenmarks zuweilen eine ursächliche Bedeutung für die Akromegalie oder für gewisse Symptome bei dieser Krankheit haben könnten. Eine solche Annahme stimmt zwar nicht mit der allgemeinen Auffassung überein, welche freilich dem Epithel des Zentralkanals gar keine bestimmte Funktion im extrauterinen Leben zuerkennen will. Das Vorhandensein einer solchen allgemeinen Auffassung bildet aber keinen Beweis gegen eine entgegengesetzte Meinung.

Wir sind vorher zu dem Ergebnis gekommen, daß ein ursächlicher Zusammenhang zwischen der Akromegalie und der, wie ich nachgewiesen habe, bei mehreren Fällen dieser Krankheit auftretenden, mehr oder weniger entwickelten Wucherung der Ependymzellen anzunehmen ist. Die Frage, welcher Art dieser Zusammenhang ist, habe ich vorher nicht berührt und kann auch keinen Beitrag zu ihrer Lösung geben. Nebenbei mag jedoch hier die Möglichkeit erwähnt werden, daß die völlig unbekannte Ursache, welche der Wucherung der Hypophysis bei Akromegalie zugrunde liegen muß, auch die Wucherung des allerdings dem Ursprunge nach ganz ungleichartigen Ependymgewebes hätte bewirken können. In einer gewissen Übereinstimmung damit könnte man auch, wie oben erwähnt, daran denken, daß die gewucherten Ependymzellen vielleicht eine innere Sekretion haben könnten, welche ihrer Wirkung nach eine gewisse Ähnlichkeit mit derjenigen der Hypophysis bei Akromegalie hätte, so daß die Wucherung der Hypophysis in bezug auf ihre Bedeutung für die Entwicklung der Symptome der Akromegalie durch die Wucherung des Ependymgewebes ersetzt werden könnte. Nur nebenbei mag bemerkt werden, wie mein Fall 1 mit einer solchen Auffassung gut übereinstimme. Eine nur vereinzelte, für die Theorie zutreffende Beobachtung

ist aber für die Beurteilung einer solchen Frage fast belanglos, und sonst liegen nicht Fälle vor, welche einen Beitrag zur Lösung dieser Frage abgeben könnten. Es mag noch hinzugefügt werden, daß bei den Fällen von Akromegalie ohne Veränderung der Hypophysis das Rückenmark (mit nur ganz wenigen Ausnahmen) nicht untersucht worden ist.

Unsere Erfahrung über Akromegalie genügt jedenfalls nicht, die Theorie einer funktionellen Bedeutung der gewucherten Ependymzellen im oben erwähnten Sinne anders denn als eine ganz lose Vermutung zu bezeichnen. Eher könnte man eine Stütze für diese Auffassung durch den Vergleich mit dem Auftreten einer Vergrößerung einzelner Extremitäten bei Syringomyelie finden. Diese wird allgemein als die Folge einer trophischen Störung betrachtet. Dies ist aber nur ein Wort, und eine Ursache der Erscheinung ist damit nicht angegeben. Eine Ursache muß sich aber finden. In Anbetracht des völligen Fehlens einer anderen Erklärung scheint mir deshalb der Gedanke wenigstens einer Prüfung wert zu sein, ob nicht die gewucherten Ependymzellen (auch die Neurogliazellen?) im Rückenmark (oder verlängerten Marke) die Stoffe bilden könnten, welche das abnorme Wachstum hervorrufen. Der Unterschied in dieser Hinsicht zwischen den Fällen von Syringomyelie mit partieller Makrosomie und denjenigen Fällen von Akromegalie, wo man Grund haben könnte, an eine Bedeutung der Ependymwucherung für die Entwicklung einiger der Symptome der Krankheit zu denken, würde demnach hauptsächlich darin liegen, daß die Vergrößerung in jenen Fällen nur eine partielle ist, in diesen aber eine mehr allgemeine Verbreitung erhält. Dieser Unterschied wäre wohl am ehesten damit zu erklären, daß die vermutete innere Sekretion der Ependymzellen bei Akromegalie ins Blut hinein stattfände, daß sie bei der Syringomyelie aber in ihrer Wirkung auf die mit den vergrößerten Extremitäten in Verbindung stehenden Nervenfasern beschränkt wird. Diese Einwirkung auf die betreffenden Nervenfasern kann man sich wohl nur in der Weise denken, daß sie im Rückenmark selbst stattfindet.

Im Hinblick auf den zentripetalen Verlauf der Nervenbahnen in den Hinterhörnern wird vielleicht diese Erklärung einer Veränderung der peripherischen Teile (wie die partielle Makrosomie)

durch eine lokale Einwirkung auf die Nervenelemente im Rückenmarke bei Syringomyelie nicht annehmbar scheinen. Ohne mich weiter auf diesem hypothetischen Gebiete aufzuhalten, will ich mich damit begnügen, auf die neuerdings erschienene experimentelle Arbeit von Roux und Heitz hinzuweisen, durch welche die alte Frage nach dem Vorkommen zentrifugaler Nervenfasern in den hinteren spinalen Wurzeln in der Weise beantwortet wird, daß es solche Fasern tatsächlich gibt, welche auch zum Teil bis zu den Hautnerven verfolgt werden können.

Es sei ausdrücklich hervorgehoben, daß ich mit der hier gegebenen Darstellung nichts anderes gemeint habe, als daß die Ependymwucherung im Rückenmark vielleicht bei einzelnen Fällen von Akromegalie eine pathogenetische Bedeutung haben könnte.

Schließlich will ich ein paar Einwürfe erwähnen, welche gegen die hier angegebene Theorie einer eventuellen Bedeutung einer abnormen Sekretion des pathologisch gewucherten Ependymgewebes im Rückenmark angeführt werden könnten. Zunächst läßt sich in dieser Hinsicht sagen, daß die Gefäßanordnung beim Epithel des Zentralkanals der Aufsaugung einer eventuellen inneren Sekretion dieser Zellen nicht günstig ist. In dieser Hinsicht sind die Verhältnisse in den Organen mit bekannter oder allgemein vermuteter innerer Sekretion weit verschieden, indem diese reich an dünnwandigen Kapillaren sind. Meines Erachtens muß zugegeben werden, daß dieser Einwurf gegen die hier dargestellte Theorie nicht unwichtig ist.

Ferner würde man vielleicht behaupten wollen, daß der Zentralkanal mit seinem Epithel keine genügend große Bildung ist, um ihm eine gewisse Funktion im Haushalte des Körpers zuerkennen zu können. Es muß zwar zugegeben werden, daß der normale Zentralkanal eine ganz kleine Bildung ausmacht; wenn man auch einen Durchmesser des Zentralkanals von 0,1 mm annimmt, was sicherlich einen höheren Wert als den durchschnittlichen darstellt, (es handelt sich ja aber hier nicht um den normalen Zentralkanal), so gibt dies ganz grob gerechnet nur ein Volumen von $0{,}1 \times 0{,}1 \times 400$ mm, was also einem Gewichte von etwa 4 mg entsprechen würde. Dies ist zwar nur ein geringer Bruchteil vom Gewichte der Hypophysis. Andererseits muß aber daran erinnert werden, daß wir ein anderes Organ mit lebenswichtiger Funktion (innerer

Sekretion?) haben, dessen Größe sehr gering ist, nämlich die Glanddulae parathyreoideae. (Nach der neuerdings erschienenen Arbeit von Erdheim [25] dürfte nämlich die Frage nach der funktionellen Bedeutung dieser Organe zu einer endgültigen Lösung und zwar in dem in der späteren Zeit allgemein angenommenen Sinne gekommen sein.) Betreffs der Größe dieser Organe kann ich nur anführen, wie ihr Entdecker Sandström in seiner ursprünglichen Arbeit angibt, wie sie zuweilen nur 3 mm in ihrer längsten Ausdehnung messen, was demnach (ebenso sehr grob gerechnet) einem Gewichte von viel weniger als 27 mg entsprechen würde. In Übereinstimmung damit kann ich nicht finden, daß die geringe Größe des z. B. mäßig gewucherten Ependymgewebes bestimmt gegen eine pathogenetische Bedeutung desselben spricht.

Schließlich möchte ich nur hinzufügen, daß ich mit der Darstellung dieser Theorie nicht so sehr eine bestimmte Meinung habe aussprechen, als vielmehr eine Diskussion der betreffenden Fragen anregen wollen, so daß vielleicht weitere Untersuchungen sich ihr zuwenden.

Der Vollständigkeit wegen mag endlich bemerkt werden, daß die Möglichkeit eines Zusammenhangs zwischen den Symptomen der Akromegalie und Veränderungen des Nervensystems schon vorher in der Literatur erwähnt worden ist. Allgemein bekannt dürfte die Darstellung v. Recklinghausens sein; bei der Besprechung von Holschewnikoffs später angezweifeltem Falle will er die Symptome der Akromegalie auf Veränderungen des Nervensystems zurückführen, wobei er teils an die peripherischen Nerven, teils an das Rückenmark denkt. Dallemagne bespricht die Möglichkeit, die Wucherung des Zentralkanalepithels mit der Veränderung der Hypophysis in Verbindung zu setzen. Bei seiner auch sonst nicht ganz klaren Darstellung ist er aber von einer fehlerhaften Vorstellung hinsichtlich der Embryologie der Hypophysis ausgegangen. Eine Auffassung, welche mit der von mir dargelegten mehr Ähnlichkeit besitzt, wird von Meyers angegeben, wenn er in seiner vorher zitierten Arbeit die Möglichkeit kurz andeutet, daß die Wucherung der Ependymzellen für das abnorme Wachstum gewisser Teile des Körpers vielleicht eine Bedeutung haben könnte.

Literatur.

1. Arnold, J., Akromegalie, Pachyacrie oder Ostitis? Zieglers Beiträge, Bd. 10, S. 1, 1891.
2. Derselbe. Weitere Beiträge zur Akromegaliefrage. Dieses Archiv, Bd. 135, S. 1, 1894.
3. Ballet, Gilbert et Laignel-Lavastine, Un cas d'acromégalie. Nouv. Iconogr. de la Salp., Bd. 18, S. 176, 1905.

3b. Barrett, A. M., Special cord degenerations in a case of acromegaly. — The american Journal of the medic. sciences, Bd. 131, S. 246, 1906.

4. Bartels, M., Über Plattenepithelgeschwülste der Hypophysengegend (des Infundibulums). Zeitschr. f. Augenheilk., Bd. 16. S. 407, 1906.
5. Bassi, G., Un caso d'acromegalia cefalica associata a siringomielia. — Atti della real. accad. Lucchese, Bd. 29, S. 121, 1898.
6. Derselbe, D'un caso d'acromegalia prevalentemente cefalica, complicata ad atassia locomotrice. La clin. medic. italian., Bd. 38, S. 652, 1899.
7. Benda, C., Beiträge zur normalen und pathologischen Histologie der menschlichen Hypophysis cerebri. Berl. klin. Wochenschr., S. 1205, 1900.
8. Derselbe, Deutsche mediz. Wochenschr., S. 513. 1901,.
9. Derselbe, Handbuch der pathologischen Anatomie des Nervensystems von Flatau, Jacobsohn und Minor, Bd. 2, Berlin 1904.
10. Bleibtreu, L., Ein Fall von Akromegalie (Zerstörung der Hypophysis durch Blutung). Münch. med. Wochenschr., S. 2079, 1905.
11. Bonardi, E., Contributi clinici ed anatomo-pathologici alla conoscenza dell' acromegalia. Il Morgagni, Bd. 1, S. 541, 1899.
12. Brooks, H., Acromegalia, Archives of Neurology and psychopathology, Bd. 1, S. 485, 1898.
13. Buday, K. und Jansco, N., Ein Fall von patologischem Riesenwuchs, Deutsches Arch. f. klin. Med., Bd. 60, S. 385, 1898.
14. Cagnetto, G., Zur Frage der anatomischen Beziehung zwischen Akromegalie und Hypophysistumor. Dieses Archiv, Bd. 176, S. 115, 1904.
15. Cesaris-Demel, A., Sopra due casi di siringomielia, Archivio per le scienz. medich., Bd. 24, S. 389, 1900.
16. Charcot, J. M. et Brissaud, E., Sur un cas de syringomyélie observé en 1875 et 1890, Progrès méd., II, S. 73, 1891.
17. Claude, H., Syndrome d'hyperfunctionnement des glandes vasculaires sanguines chez des acromégaliques, C. R. de la Soc. de Biol., Bd. 59, S. 362, 1905.
18. Collier, J. S., A case of deformity of the skull, — The Lancet, I, S. 20, 1901.

19. Dallemagne, Trois cas d'acromégalie, Arch. de méd. expérim., Bd. 7, S. 589, 1895.
20. Debierre, Un cas d'acromégalie avec symptomes tabétiques, Revue gén. d'ophthalmologie, Bd. 10, S. 12, 1891.
21. Duchesneau, G., Contribution à l'étude anatomique et clinique de l'acromégalie, Thèse p. l. doct., Lyon, 1891.
22. Dufranc, A., Launois, P. E. et Roy, P., Les relations du gigantisme et de l'acromégalie, Soc. méd. de Paris, S. 513, 1903.
23. Edel, M., Röntgenbilder bei Akromegalie, Berl. klin. Wochenschr., S. 689, 1897.
24. Erdheim, J., Über Hypophysenganggeschwülste und Hirncholesteatome, Sitzungsber. der Akad. der Wiss., Mat.-naturw. Klasse, Bd. 113, Abt. 3, S. 537, 1904.
25. Derselbe, Tetania parathyreopriva, Mitt. aus dem Grenzg. d. Med. u. Chir., Bd. 16, S. 632, 1906.
26. Filipello, G. R., Sopra un caso di acromegalia, Annali di frenatria, Bd. 12, S. 57, 1902.
27. Finzi, Riform. medica, 1901, S. 254 zit. nach Rev. neurol., S. 1052. 1901.
28. Fischer, H., Beiträge zur Kasuistik der Akromegalie und Syringomyelie, In. Diss., Kiel, 1891.
29. Fraenkel, A., Deutsche med. Wochenschr., S. 513, 1901.
30. Fraentzel, O., Über Akromegalie, Deutsche med. Woch., S. 651, 1888.
31. Greene, C. L., Acromegaly associated with symptoms of myxoedema, New-York med. Journ., Bd. 82, S. 846, 1905.
32. Hatschek, R., Beitrag zur Kasuistik atypischer Formen der Syringomyelie, Wien. med. Wochenschr., S. 821, 1895.
33. Holmgren, l., Inflytandet af struma, särskildt Basedowstruma, under pubertetsåldern på längdtillväxt och förbeningsprocesser, Hygiea, Bd. 68, S. 126, 1906.
34. Holschewnikoff, Ein Fall von Syringomyelie und eigentümlicher Degeneration der peripherischen Nerven, verbunden mit trophischen Störungen (Acromegalie). Dieses Archiv, Bd. 119, S. 10, 1890.
35. Huchard, H. et Launois, P. E., Gigantisme acromégalique —, Soc. méd. des hôp., S. 1444, 1903.
36. Huismans, L., Über Akromegalie, Die Therapie der Gegenwart, Bd. 44, S. 350, 1903.
37. Hutchings, R. H., Report of two cases of acromegalia —, Archives of neurology and psychopathology, Bd. I, S. 707, 1898.
38. Hutchinson, W., The pituitary gland as a factor in acromegaly and gigantism, New-York med. Journ., Bd. 67, S. 341, 1898 und Bd. 72, S. 89, 1900.
39. Israel, O., Der Akromegale Kauerauf. Dieses Archiv, Bd. 164, S. 344, 1901.

40. Joffroy, A. et Achard, Ch., Contribution à l'étude de l'inflammation de l'épendyme de la moelle épinière, Arch. de méd. experim., Bd. 7, S. 48, 1895.
41. Klebs, E. und Fritsche, Ein Beitrag zur Pathologie des Riesenwuchses, Leipzig, 1884.
42. Klippel, M. et Vigouroux, A., Angiocholite chronique et insuffisance hépatique avec symptomes d'acromégalie, Presse méd., I, S. 245. 1903.
43. Labadie-Lagrave et Deguy, Associations morbides de l'acromégalie, Archives gén. de méd., I, S. 129, 1899.
44. Launois, P. E., Recherches sur la glande hypophysaire de l'homme, Thèse à la fac. des sciences, Paris, 1904.
45. Derselbe, et Roy, P., Gigantisme et acromégalie, Nouv. Iconogr. de la Salpetrière, Bd. 16, S. 163, 1903.
46. Derselbe, et Roy, P., Études biologiques sur les géants, Paris, 1904.
47. Lewis, D. D., Hyperplasia of the chromophile cells of the hypophysis as the cause of acromegaly, Bull. of the John Hopkins Hospital, Bd. 16, S. 157, 1905.
48. Linsmayer, L., Ein Fall von Akromegalie, Wien. klin. Wochenschr. S. 294, 1894.
49. Marie, Pierre, Sur deux cas d'acromégalie. Revue de médec., Bd. 6, S. 297, 1886.
50. Mendel, E., Obduktionsbefund eines Falles von Akromegalie, Berl. klin. Wochenschr., S. 1031, 1900.
51. Meyers, F. S., Akromegalie, Psychiatr. en neurolog. Bladen, S. 414, 1900.
52. Mitchell, L. J. and Lecount, E. R., Report of a necropsy in a case of acromegaly, New-York med. Journ., Bd. 69, S. 517, 1899.
53. Moxter, Beitrag zur pathologischen Anatomie der Akromegalie, Charité-Annalen, Bd. 24, S. 689, 1899.
54. Oppenheim, H., Lehrbuch der Nervenkrankheiten, Berlin, 1905.
55. Orth, J., Compendium der pathologisch-anatomischen Diagnostik, Berlin, 1888.
56. Papillault, G., Mode de Croissance chez un géant, Bull. de la soc. d'anthropologie, 1899, S. 426.
57. Pel, P. K., Ein Fall von Akromegalie infolge von Schreck, Berl. klin. Wochenschr., S. 53, 1891.
58. Peterson, Fr., A case of acromegaly combined with syringomyelia, The medical Record, Bd. 44, S. 391, 1893.
58b. Pineles, Fr., Die Beziehungen der Akromegalie zum Myxödem und zu anderen Blutdrüsenerkrankungen, Volkmanns Vortr., N. F. Nr. 242, 1899.
59. Poirier, P. et Charpy, A., Traité d'anatomie humaine, Paris 1899 bis 1901.

60. Recklingshausen, F. v., Über die Akromegalie. Dieses Archiv, Bd. 119, S. 36, 1890.
61. Roux, J. Ch. et Heitz, J., De l'influence de la section expérimentale des racines postérieures sur l'état des neurones périphériques, Nouv. Iconogr. de la Salpetrière, Bd. 19. S. 297, 1906.
62. Sabrazès, Syringomyélie avec mains succulentes, attitude de predicateur et acromégalie, Nouv. Iconogr. de la Salpetrière, Bd. 12, S. 489. 1899.
63. Sandström, Ivar, Om en ny körtel hos människan och åtskilliga däggdjur, Upsala Läkareförenings förhandlingar, Bd. 15, S. 441, 1880.
64. Sarbo, A., zit. nach Neur. Centralbl., Bd. 12, S. 104. 1893 und nach Launois et Roy 46.
65. Saundby, R., A case of acromegaly, The illustrated medical News, II, S. 195, 1889.
66. Saxer, F., Anatomische Beiträge zur Kenntnis der sogenannten Syringomyelie, Zieglers Beiträge, Bd. 20, S. 332, 1896.
67. Derselbe, Die Syringomyelie, Centralbl. f. allgem. Pathologie, Bd. 9. S. 6, 1898.
68. Schäffer, E., Zur Kasuistik der Akromegalie, Neur. Centralbl., Bd. 22. S. 296, 1903.
69. Schlesinger, H., Die Syringomyelie, Leipzig und Wien, 1902.
70. Schultze, Fr., Beitrag zur Symptomatologie und Anatomie der Akromegalie, Deutsch. Zeitschr. f. Nerverheilk., Bd. 11, S. 31, 1897.
70b. Schultz, E., Ein neuer Fall von Akromegalie mit Sektionsbefund, In. Diss., Königsberg, 1905.
71. Schwoner, J., Über hereditäre Akromegalie, Zeitschr. f. klin. Med., Bd. 32, Suppl. S. 202.
72. Silvestre, E., Riforma medica, Bd. 19, S. 1416, 1903, zit. nach Revue neurol., S. 241, 1904.
73. Souza-Leite, J. D. de, De l'acromégalie, Thèse p. l. doct., Paris. 1890.
74. Stadelmann, E., Beiträge zur Lehre von der Akromegalie, Zeitschr. f. klin. Med., Bd. 55, S. 44, 1904.
75. State, Jean, La forme douloureuse de l'acromégalie, Thèse p. l. doct., Paris, 1900.
76. Sternberg, Max, Die Akromegalie, Nothnagels Handbuch, 1897.
77. Straub, K., Beitrag zur Lehre von der Hydromyelie, Deutsch. Archiv f. klin. Med., Bd. 54, S. 113, 1895.
78. Strümpell, Ad., Ein Beitrag zur Pathologie und pathologischen Anatomie der Akromegalie, Deutsch. Zeitschr. f. Nervenheilk., Bd. 11, S. 51, 1897.
79. Tamburini, Aug., Contributo alla pathogenesi dell' acromegalia, Rivist. speriment. di frenatria, Bd. 20, S. 559, 1894; vgl. auch Centralbl. f. Nervenheilk., Bd. 18, S. 625, 1894.

80. Thomas, A. et Hauser, G., Pathogénie de certaines cavités médullaires, Revue neurol., Nr. 20, Sep. 1902.
81. Dieselben, Histologie pathologique et pathogénie de la syringomyélie, Nouv. Iconogr. de la Salpetrière, Nr. 5, Sep. 1904.
82. Thomson, H. A., Acromegaly, with the description of a skeleton, Journ. of anat. and phys., Bd. 24, S. 475.
83. Utchida, S., Über symptomlose Hydromyelie im Kindesalter, Zieglers Beiträge, Bd. 31, S. 559, 1902.
84. Waldo, Brit. med. Journ., I, S. 301, 1890.
85. Warda, W., Über Akromegalie, Deutsch. Zeitschr. f. Nervenheilk., Bd. 19, S. 358, 1901.
86. Widal, Roy et Froin, Un cas d'acromégalie sans hypertrophie du corps pituitaire, Revue de médec., Bd. 26, S. 313, 1906.
87. Zander, Über die Lage und die Dimensionen des Chiasma opticum und ihre Bedeutung für die Diagnose der Hypophysistumoren, Deutsch. med. Woch., Ver. Beil., S. 13, 1897.
88. Zappert, J., Kinderrückenmark und Syringomyelie, Wien. klin. Wochenschrift, S. 949, 1901.

Erklärung der Abbildungen auf Taf. I, II.

(Die Erklärung der Fig. 1—4 siehe im Text.)

Fig. 5. 11. Brustsegment. Partie aus der zentralen grauen Substanz mit unregelmäßiger Anordnung der Ependymzellen und beginnender Entwicklung der Bindegewebszüge. (Okular I, Objekt. 6. Leitz, wie auch die folgenden.)

Fig. 6. 8. Brustsegment. Ein Gefäß, zum Teil schräg getroffen, mit sehr starker Entwicklung des perivaskulären Bindegewebes. (Okular I, Objekt. 6.)

Fig. 7. 5. Brustsegment. Übersichtsbilder einer Hälfte der grauen Substanz. (Okular I, Objekt. 2.)

Fig. 8. 4. Brustsegment. Sklerotische Partie aus dem basalen Teile des Vorderhorns mit einem Epithelbande. (Okular I, Objekt. 6.)

Fig. 9. 2. Brustsegment. Übersichtsbild, welches die Anordnung und die Ausstreckung der Ependymzellen und der Bindegewebszüge zeigt. (Okular I, Objekt. 2.)

Fig. 10. 6. Halssegment. Sklerotische Partie aus dem basalen Teile des Vorderhorns mit einem Epithelbande. (Okular IV, Objekt. 4.)

Fig. 11. 6. Halssegment. Partie vom querverlaufenden Epithelbande mit einem hinter demselben verlaufenden parallelen, welligen Bindegewebszuge. (Okular I, Objekt. 6.)

Fig. 12. 3. Halssegment. Übersichtsbild der zentralen grauen Substanz, welches die Anordnung der Ependymzellen und der Bindegewebszüge zeigt. (Okular III, Objekt. 2.)

vh. Vorderhorn,

hh. Hinterhorn,
hs. Hinterstränge,
fa. vordere Längsspalte des Rückenmarks,
e. Band von Zentralkanalepithelien,
b. Bindegewebszüge, die in der Umgebung der pathologisch gewucherten Ependymzellen zur Entwicklung gekommen sind,
bm. Zusammenhängende Bindegewebsmasse, aus der Adventitia der Gefäße entwickelt,
ga. Gefäße mit pathologischem Zuwachs der Adventitia.

II.

Partielle Verdoppelung der Speiseröhre.

(Aus dem Pathologischen Institut Halle a. S.)
Von
Dr. Hans Kathe,
Assistenten des Institutes.

(Hierzu Tafel III.)

Die Kenntnis der Mißbildungen bzw. Anomalien des oberen Abschnittes des Verdauungstraktes, speziell der Speiseröhre, gehört der neueren Zeit an. Wir verdanken sie einmal den gründlicheren Sektionsmethoden und dann auch dem durch die Fortschritte der Embryologie bedingten größeren Interesse für derartige Befunde, sowie der Möglichkeit, unter Berücksichtigung normaler Entwickelungsvorgänge die Entstehung solcher Abnormitäten leichter erklären zu können.

Immerhin besitzen wir Beiträge auch zu diesem Gebiete der Teratologie bereits aus einer Zeit, in der die Mißbildungen im allgemeinen kaum mehr als Kuriositäten waren. Als früheste Mitteilungen über Ösophagusmißbildungen dürfen wohl neben Durstons Beschreibung einer blinden Endigung der Speiseröhre oberhalb des Diaphragma die Angaben des Anatomen Blasius über zwei Fälle von inselförmiger Spaltung des Ösophagus gelten, auf die ich nachher noch zurückkommen werde.

Wenn es auch über den Rahmen dieser Arbeit, die mehr den Charakter einer kasuistischen Mitteilung tragen soll, hinausgeht, einen genauen Überblick über die an der Speiseröhre beobachteten Mißbildungen zu geben, so möchte ich doch wenigstens mit ein

paar Worten die wichtigsten anführen, um dann daran anschließend eingehender den von mir beobachteten Fall zu erörtern. Er ist zwar praktisch kaum von Bedeutung, dürfte aber doch theoretisches Interesse bieten und der Mitteilung wert sein, da, soweit ich die mir zugängliche Literatur überblicke, ein derartiger Befund noch nicht beschrieben zu sein scheint.

Die schwerste Form der Mißbildung stellt das vollständige Fehlen, die Agenesie, der Speiseröhre dar, die jedoch nur bei Acardiacis und anderen schweren Defekten der oberen Körperhälfte beobachtet wird. Alle anderen Formen sind zwar vielfach mit anderen Mißbildungen kombiniert, können aber doch auch in sonst völlig normal entwickelten Individuen auftreten.

In erster Linie wäre da ein blindes Endigen im oberen Abschnitt zu nennen und an Stelle des weiteren Verlaufes ein fibröser oder fibromuskulärer, von dem blinden Ende zur Kardia ziehender Strang.

Die Obliteration braucht nur eine kurze Strecke zu betreffen, von deren unterem Ende sich ein anscheinend normaler, nur kranialwärts blind schließender Ösophagus zum Magen erstreckt. Zuweilen fehlt zwischen beiden blinden Enden jegliche charakteristische Gewebsanordnung, die einen Rückschluß auf eventuell abgelaufene fötale Prozesse gestattet.

Eine besondere Komplikation stellt die Kommunikation eines der blindsackartigen Enden mit der Trachea bzw. dem linken Bronchus dar; der Zusammenhang des oberen Abschnittes mit dem Respirationstrakt ist dabei ungleich seltener.

Während diese bisher erwähnten Mißbildungen von vornherein die Lebensfähigkeit des Individuums ausschließen, brauchen zwei weitere, die schon zu den Anomalien überleiten — die ringförmige und kanalartige Stenose — keine völlige Behinderung der Nahrungsaufnahme zu bedingen; ebensowenig eine Scheidung der Speiseröhre durch eine sagittal verlaufende Scheidewand in zwei symmetrische Hälften oder eine inselförmige Spaltung des Mittelstückes bei normalem Verhalten des Anfangs- und Endteiles.

In letzter Linie wären an dieser Stelle noch die kongenital angelegten Divertikel des Ösophagus zu nennen. Zenker hatte als Erster in Ziemssens Handbuch der spez. Patholog. und Therap. (1870) diese eigenartigen Bildungen scharf charakteri-

siert und zwei Hauptgruppen zu unterscheiden gelehrt: die durch Pulsion und die durch Traktion entstandenen Divertikel. Jedenfalls fiel der Zeitpunkt ihrer Entstehung in das extrauterine Leben des Individuums. Eine Korrektur erfuhr diese Anschauung durch die Beobachtungen v. Kostaneckis, welcher die etwas höher als die Zenker schen Pharynx-Ösophagusdivertikel sitzenden seitlichen Ausstülpungen der Pharynxwand auf kongenital angelegte Gruben, offen gebliebene innere Schlundfurchen, zurückführte, die naturgemäß sekundär durch Pulsion eine Vergrößerung erfahren können. Und weiterhin ist Ribbert in mehreren Publikationen dafür eingetreten, die in Höhe der Bifurkation in der vorderen Speiseröhrenwand sich hin und wieder findenden, manchmal nur ganz kleinen Divertikel nicht mehr ausschließlich wie bisher auf Narbenzug seitens indurierter Lymphdrüsen oder abgelaufener mediastinitischer Prozesse zurückzuführen, sondern vorwiegend auf Entwicklungsstörungen.

Eine Ergänzung erfahren nun diese immerhin nicht so selten gefundenen Abweichungen vom normalen Bau der Speiseröhre durch eine Anomalie, welche ich bei einem infolge Ösophaguskrebs gestorbenen Erwachsenen beobachtete: einen unterhalb der Teilungsstelle in der vorderen Speiseröhrenwand gelegenen und mit dem Hauptlumen mehrfach kommunizierenden Kanal mit epithelialer Auskleidung.

Der 48jährige Arbeiter[1]), über den sich anamnestisch nur eruieren ließ, daß er in letzter Zeit an sich steigernden Schlingbeschwerden gelitten habe, war zweimal in klinischer Behandlung: vorübergehend vom 14. bis 23. August 1906 und dann vom 25. September bis 26. Oktober 1906. Bei der zweiten Aufnahme betrug das Körpergewicht 52,5 kg, in der ersten Woche fiel es auf 48 kg, stieg dann aber infolge der künstlichen Ernährung auf 52 kg. Die Körpertemperatur blieb, abgesehen von geringen Steigerungen, normal. Die inneren Organe waren im allgemeinen ohne bemerkenswerten Krankheitsbefund.

Bei der Sondierung des Ösophagus ergaben sich zwei Widerstände. Der erste, hinter dem Ringknorpel, ließ sich überwinden; der zweite, der etwa 20 cm hinter den Zahnreihen auftrat, war unpassierbar. Das Ösophagoskop ließ sich wegen krampfhaften Verschlusses des Speiseröhreneinganges nur schwer einführen. 18 cm hinter der oberen Zahnreihe be-

[1]) Die klinischen Daten verdanke ich Herrn Privatdozent Dr. Frese, Oberarzt der Kgl. Medizin. Universitätsklinik.

gann eine trichterförmige Verengerung des Schlundes. Nach unten zu ließ sich ein schmaler dunkler Spalt erkennen. Die Schleimhaut zeigte im untersten Abschnitt des Trichters einige leicht blutende, warzige Exkrescenzen.

Nach Kokainisierung gelang im Ösophagoskop die Einführung feinster steifer Hohlsonden, durch welche täglich flüssige Nahrung eingegossen wurde. Einigemal fand auch elektrolytische Behandlung der Stenose statt. Rekurrenslähmung bestand nicht. Bei der letzten Fütterung wurde mit der Sonde die Speiseröhrenwand nach der rechten Pleurahöhle zu perforiert.

Der Patient starb am 27. Oktober; die Sektion fand 16½ Stunden post mortem statt. Ich verzichte auf eine genauere Wiedergabe des Obduktionsbefundes, führe nur die wichtigsten Punkte der anatomischen Diagnose an, um dann noch die Veränderungen am Ösophagus eingehender zu besprechen.

Anatomische Diagnose: Kachexie infolge stenosierenden Speiseröhrenkrebses mit Durchbruch in den rechten Hauptbronchus und Metastasen in den regionären Lymphdrüsen. Artefizielle Perforation der Speiseröhre oberhalb des Carcinoms in die rechte Pleurahöhle. Milch im rechten Pleuraraum. Kompression der rechten Lunge. Pleuritis chronica fibrosa et fibrinosa recens rechts. Pleuritis chronica adhaesiva et sero-fibrinosa links. Hyperämie, Ödem, chronische interstitielle Pneumonie in beiden Lungen. Pericarditis sero-fibrinosa. Atrophia fusca; Myocarditis fibrosa chronica cordis.

Der genauere Speiseröhrenbefund war folgender:

Bei der Sondierung stieß ich etwa 12 cm unterhalb des Kehlkopfeinganges auf eine, nur für einen dünnen Bleistift durchgängige Stenose. Die Speiseröhrenwand fühlte sich hier verdickt und sehr derb an. Auf der rechten Seite bestand dicht oberhalb der stenosierten Partie eine Durchbohrung des Ösophagus, in deren Umgebung das Gewebe etwas durchblutet und mit Eiterbelägen bedeckt war.

Am aufgeschnittenen Ösophagus (Fig. 1, Taf. III) ließen sich folgende Veränderungen feststellen: die Stenose wurde bedingt durch eine zirkuläre, in der Längsrichtung etwa 6 cm messende, offenbar von der Schleimhaut ausgegangene, infiltrierend in und durch die Wand wachsende Geschwulst. Sie war gleichzeitig in das Lumen der Speiseröhre eingewuchert, war auf der Oberfläche unregelmäßig höckerig gestaltet, zerklüftet, teilweise noch mit Schleimhaut bedeckt. In der Umgebung und über der Geschwulst zeigte letztere eine teils blaß-graue, teils bläulich-grünliche Verfärbung bei stellenweise lebhafter Injektion und Ekchymosierung. Die recht konsistenten Tumormassen ließen auf dem Durchschnitt bei gleichmäßig weißlich-gelblicher Farbe keine deutliche Struktur erkennen.

Unterhalb der unteren Grenze der Geschwulst bemerkte man nun einen etwa ¼ cm langen, schlitzförmigen Spalt in der

vorderen Speiseröhrenwand, dessen leicht erhabene, von blasser, reaktionsloser Schleimhaut überzogene Ränder dicht aneinander lagen, und etwa 5½ cm kaudalwärts, nicht weit von der gezackten Magenepithelgrenze entfernt, einen gleichen Spalt, der in derselben Richtung verlief. Durch Einführen einer Sonde ließ sich feststellen, daß beide Öffnungen durch einen offenbar in der Submucosa gelegenen Gang miteinander in Verbindung standen. Während aber der Kanal durch den unteren Schlitz ohne weitere Fortsetzung in den Ösophagus einmündete, konnte man vom oberen aus mit einer dünnen Sonde einige Zentimeter weit in eine kranialwärts gerichtete Fortsetzung des Ganges vordringen, welche sich in der Geschwulst verlor.

Da ursprünglich die Absicht bestand, das Präparat als Demonstrationsobjekt zu verwenden, wurde es nach Kaiserling konserviert, nachdem eine starke Sonde in den Kanal eingeführt war, um die Öffnungen sowie das Lumen klaffend zu erhalten. Eine Durchsicht der einschlägigen Literatur ließ die Seltenheit eines derartigen Befundes erkennen und veranlaßte mich, den Ösophagus mikroskopisch zu verarbeiten. Das Objekt wurde zu diesem Zwecke gründlich gewässert, darauf mit Müllerscher Flüssigkeit behandelt, um ihm eine bessere Schnittfähigkeit zu verleihen, nach Zerlegung in einzelne Segmente in steigendem Alkohol gehärtet und in Paraffin, hauptsächlich aber in Celloidin eingebettet. Im Bereiche des Kanals fertigte ich Serien- bzw. Stufenschnitte der Wand an, und zwar meist quer zur Längsachse der Speiseröhre orientiert. Durch die Gegend der spaltförmigen Öffnungen wurden Längsschnitte gelegt. Die Färbung erfolgte vorwiegend mit Hämalaun-Eosin und nach der van Giesonschen Methode.

Am deutlichsten zeigt ein Querschnitt etwa in der Mitte zwischen den beiden Schlitzen das Verhalten des Kanals zu den einzelnen Schichten der Ösophaguswand. Ein kurzer Hinweis auf die normale gröbere Histologie der Speiseröhre mag die Orientierung erleichtern.

Drei Schichten bilden die Wand des Ösophagus: die Schleimhaut, die Muskelhaut und die Faserhaut.

Der papillentragenden Tunica propria der Mucosa, die mit geschichtetem Pflasterepithel überkleidet ist, folgt nach außen zu die dünne Muscularis mucosae mit längs gerichtetem Faserver-

lauf. An sie schließt sich weiterhin die aus lockeren Bindegewebsbündeln gewebte Submucosa an.

Die Muskelhaut, die im oberen Teile des Ösophagus quergestreifte, im unteren, welcher für uns in Betracht kommt, längsgestreifte Muskelfasern enthält, setzt sich aus zwei scharf voneinander getrennten Lagen, einer vorwiegend querlaufenden inneren Rings- und einer vielfach in weiten Spiraltouren verlaufenden äußeren Längsschicht zusammen.

Die Faserhaut besteht aus derbem Bindegewebe. Das Verhalten der spärlichen Drüsen, der Nerven, Gefäße usw. lasse ich unerörtert, da es für den vorliegenden Zweck wenig in Betracht kommt.

Nun zu unserem Präparate (Fig. 2, Taf. III). Die Wand der Speiseröhre, die bei der Sektion dorsal eröffnet wurde, gleicht im Schnitt einem mehr oder minder gleichmäßig breiten Streifen, der nur an einer Stelle eine nicht unbeträchtliche Verdickung aufweist, und zwar dort, wo ein fast rundes, offenbar den Querschnitt eines längs verlaufenden Kanals darstellendes Lumen im Gewebe klafft. Dieses Loch liegt in der innersten Schicht der Ösophaguswand, der Schleimhaut, und weist keinerlei Beziehungen zu den beiden äußeren auf. Wenden wir uns jetzt dem feineren histologischen Verhalten zu, so läßt sich folgendes konstatieren:

Dem Lumen zunächst liegt das normal ausgebildete geschichtete Plattenepithel, welches in gleichmäßiger Schicht die darunter-gelegene Tunica propria überzieht. Diese letztere bildet die üblichen Papillen und ist von Lymphocyten in wechselnder Zahl durchsetzt. Eine bemerkenswerte Änderung in ihrem Verhalten, auch ihrer Dicke, zeigen diese beiden Gewebslagen in der Gegend des Kanals nicht. Das stärkere Prominieren dieses Bezirkes in das Lumen des Ösophagus hinein wird lediglich durch das Klaffen des Kanals selbst und durch eine beträchtliche Zunahme des Gewebes der Submucosa in seinem Bereich bedingt, wie wir nachher noch genauer sehen werden. Auch die Muscularis mucosae beteiligt sich nicht bemerkenswert durch Volumenszunahme an der Verdickung der Wand. Nur an der Basis der Hervorwölbung zeigen die Längszüge, die wir im Querschnitt als polygonale Felder erkennen, eine mäßige Vermehrung ihrer Zahl und dadurch bedingte geringe Verdickung der ganzen Muskelschicht.

Die nächstfolgende Schicht, die Submucosa, enthält den Kanal. Sie selbst ist in seiner Umgebung bezüglich ihres gewebe lichen Verhaltens nicht unwesentlich verändert. Der Kanal besitzt auf dem uns vorliegenden Querschnitte, wie bereits erwähnt, ein fast rundes, etwas abgeplattetes Lumen. Jedoch ist keineswegs anzunehmen, daß dieses das Verhalten in vivo war. In nicht dilatiertem Zustande besaß der Gang die Gestalt eines den Wandschichten parallel gestellten Spaltes, was mir aus dem Befunde an einem nicht dilatierten Abschnitte des Kanals, auf den ich noch zurückkommen werde, hervorzugehen scheint.

Die wiederholte Sondierung des Ganges und seine Fixierung mit eingeführter Sonde hat auch in anderer Beziehung den mikroskopischen Befund modifiziert. Ich hatte aus der Wand des Kanals in noch frischem Zustande ein kleines Stück exzidiert und zur mikroskopischen Untersuchung weiter verarbeitet. Schnitte dieser Probeexzision zeigen auf stark kleinzellig infiltrierter Tunica propria ein geschichtetes Plattenepithel, welches etwa $\frac{1}{3}$—$\frac{1}{2}$mal so dick ist wie das des eigentlichen Ösophagus. Eine deutliche Ausbildung der Papillen fehlt. Durch die mehrfach eingeführte Sonde ist nun das Epithel an vielen Stellen abgeschürft; an den Ausmündungen des Kanals, also dort, wo sein Epithel in das dickere und wohl resistentere der Speiseröhre übergeht, sowie in dem engeren, oberhalb der kranialen Ausmündung des Ganges gelegenen Abschnitte ist die epitheliale Auskleidung noch leidlich gut erhalten.

Das Epithelrohr des Kanals wird umgeben von einem außerordentlich zellreichen, stark kleinzellig infiltrierten und von reichlichen Kapillaren durchsetzten Bindegewebe, an welches peripherwärts, d. h. nach der Muscularis mucosae, nach der Ringschicht der Ösophagusmuskulatur und nach der normalen Submucosa zu auffallend derbes, sehr zellarmes Bindegewebe sich anschließt. Dieses letztere, das vorwiegend in Längszügen angeordnet ist, aber auch zirkulär und ganz ungeordnet verläuft, erfährt keine scharfe Absetzung gegen die zellreichen Bezirke, sondern diese dringen gewissermaßen infiltrierend zwischen die derben Züge vor. Auch nach außen hin ist ihr Übergang in das lockere Bindegewebe der Submucosa ein durchaus allmählicher. Nur bei Anwendung schwacher Vergrößerung und in nach van Gieson gefärbten

Schnitten treten diese drei Zonen deutlich in Erscheinung: die innere sehr zellreiche, die mittlere mit derben, sehr zellarmen Zügen und die äußere aus lockerem Bindegewebe bestehende.

Kurz erwähnen möchte ich dann noch ein charakteristisches Verhalten der elastischen Fasern, die sich sonst, wie in der Ösophaguswand überhaupt so auch in der Submucosa, in der entsprechenden Anordnung finden: in der zellreichen Zone treten da und dort ganz zarte Fäserchen auf, während in den derben, sehr zellarmen Bindegewebszügen diesen meist gleich gerichtete, auffallend dicke Fasern verlaufen. (Resorcin-Fuchsin Weigert.)

An die Submucosa schließen sich die beiden Muskelschichten an, die keine Abweichungen von der Norm zeigen, abgesehen vielleicht von einer vollständigen Unterbrechung der Ringschicht in der Nähe des Ganges, welche die Abbildung wiedergibt. Die Unterbrechung beschränkt sich jedoch nur auf einen kleinen Abschnitt, und ich möchte diese Anomalie nicht mit der zweifellos embryonalen Entwicklungsstörung, auf welche der Gang nach meiner Ansicht zurückzuführen ist, in Beziehung bringen.

Die äußerste Wandschicht, die Faserhaut, ist ziemlich stark mit Leukocyten infiltriert, eine Veränderung, die wohl mit Recht auf die Pleuritis zurückgeführt werden kann.

Betrachten wir nun ein Präparat, welches durch einen Sagittalschnitt gewonnen ist, und zwar gerade im Bereiche des dicht unterhalb des Karzinoms befindlichen Schlitzes (Fig. 3, Taf. III). Der Gang ist in der Längsrichtung getroffen. Unterhalb der Öffnung klafft sein Lumen weit infolge der Einführung der Sonde; oberhalb des Schlitzes liegen die Wandungen jedoch nahezu aufeinander. Querschnitte lassen übrigens erkennen, daß der Kanal hier ein ausgesprochen spaltförmiges Lumen besitzt.

Das Plattenepithel der Speiseröhre setzt sich kontinuierlich in das des Ganges fort, nur wird es in letzterem dünner, zarter, während gleichzeitig die Papillen seiner Tunica propria niedriger und spärlicher werden. Die Muscularis mucosae tritt, wie dies ja nach dem Querschnittsbilde selbstverständlich ist, nur in der dem Ösophaguslumen zugekehrten Wand des Kanals auf und zeigt, der Norm entsprechend, einen Längsverlauf. Ihre Absetzung nach dem schlitzförmigen Spalt zu ist keine plötzliche, welche den Verdacht auf eine artifizielle Entstehung des Ganges erwecken

könnte. Die Muskelzüge werden immer dünner und verlaufen ganz allmählich nach dem Rande des Spaltes zu.

In der Umgebung des Kanals finden wir wieder einen beträchtlichen Zellreichtum und eine reichliche Durchsetzung des Gewebes mit kleinen Blutgefäßen bzw. Kapillaren. Die Längsrichtung der derben Bindegewebszüge um den Gang herum ist besonders deutlich, wenigstens auf der der Ringsmuskelschicht zugekehrten Seite.

Die beiden Lagen der Muskulatur sowie die Faserschicht zeigen das entsprechende Verhalten. Zu erwähnen wäre noch, daß der Kanal in seinem kranialen Abschnitt gewissermaßen einen seitlichen Sproß getrieben hat, welcher auf Querschnitten als ein selbständiger, mit Epithel ausgekleideter, neben dem Hauptspalt als zweiter schmälerer Spalt in der Submucosa erscheint. In einiger Entfernung von der Abgangsstelle wird diese Abzweigung von einem eigenen zellreichen Gewebe umgeben, welches durch derbe fibröse Stränge gegen dasjenige des Hauptspaltes abgegrenzt wird.

Die am meisten kranialwärts gelegene Öffnung des Kanals liegt bereits inmitten der schon weit fortgeschrittenen karzinomatösen Wucherung, so daß sich hier das Verhalten der einzelnen Wandschichten nicht mehr genau studieren läßt.

Ein paar Worte noch über das Karzinom selbst. Nachdem ich bei der Obduktion den Gang gefunden und durch Sondierung seine Fortsetzung in den Tumor hinein festgestellt hatte, und da die Entstehung des Ganges von vornherein mit Wahrscheinlichkeit in die intrauterine Periode verlegt werden konnte, lag wohl der Gedanke nicht ganz fern, der Krebs habe im Sinne der C o h n h e i m schen Theorie von einem fötal versprengten Epithel seinen Ausgang genommen. Die histologische Untersuchung hat hierüber keinen Aufschluß gebracht. Die karzinomatöse Wucherung — es handelt sich um einen typischen Plattenepithelkrebs — ist bereits zu weit fortgeschritten, als daß genaue Schlüsse bezüglich der Genese berechtigt wären. Immerhin glaube ich nach Würdigung der mikroskopischen Bilder annehmen zu dürfen, die Wucherung ging in erster Linie vom Epithel des Ösoplagus selbst aus. Gleichwohl bin ich nicht der Ansicht, daß ein monozentrisches Entstehen vorliegt; im Gegenteil, ich erachte das plurizentrische für erwiesen. Das Karzinom nahm auch von dem Epithel des Kanals seinen Ausgang; Fig. 4, Taf. III gibt eine dafür recht charakteristische

Stelle wieder. Das ursprüngliche, das Lumen auskleidende Epithel ist offenbar bereits völlig durch die Zellen des Tumors ersetzt, die ja nicht selten das Bestreben zeigen, auf Oberflächen sich auszubreiten unter Verdrängung des ursprünglichen Epithels. Teilweise sind die epithelialen Zellen mehr oder minder stark abgestoßen, an einer Stelle liegt das bindegewebige Stratum frei. Von der Oberfläche aus dringen in typischer Weise Epithelstränge in die Tiefe in das aufgelockerte zellreiche Bindegewebe, das gegen die derben Bindegewebszüge durch eine Zone kleinzelliger Infiltration abgegrenzt wird. In gleicher Höhe findet sich auch das Karzinom, das zweifellos von dem Epithel des Ösophagus ausgegangen ist; aber ein Übergreifen dieser Tumorwucherung auf den Gang kann ausgeschlossen werden, da die derben Bindegewebszüge um den Kanal herum bislang einen Durchbruch verhindert hatten. Übrigens fand sich auch im Bereiche der oberen schlitzförmigen Öffnung des Ganges an zirkumskripter Stelle eine Tiefenwucherung des Kanalepithels mit Bildung von Hornperlen. Doch war die Muscularis mucosae noch intakt, die physiologische Grenze also noch nicht überschritten; demgemäß ist der Prozeß nur als atypische Epithelwucherung zu bezeichenen. Die Vermutung liegt natürlich nahe, daß wir in dieser Wucherung den Beginn eines Karzinoms zu sehen haben.

Im vorliegenden Falle besteht also, um es zusammenzufassen, ein Plattenepithelkarzinom des Ösophagus an einer der Prädilektionsstellen. Die Tumorwucherung ging aus vom Epithel der Speiseröhre, aber auch von der epithelialen Auskleidung eines Kanals, der in der Submucosa der vorderen Wand, und zwar im unteren Abschnitte der Speiseröhre, gelegen ist. Der Kanal, der durch spaltförmige Öffnungen mit dem Lumen des Ösophagus kommuniziert, weist keinerlei makroskopisch oder mikroskopisch erkennbare Beziehungen zur Trachea und den Bronchien auf.

Das Karzinom führte den Tod herbei. Der Kanal ist ein rein zufälliger Befund, dessen Bedeutung für die Entstehung des Krebses kaum nachweisbar sein dürfte. Wollten wir hier ätiologische Momente zu finden suchen — wir müßten uns auf ein Gebiet ganz vager Hypothesen begeben.

Anders verhält es sich mit dem Kanale selbst. Seine Genese zu erklären, wenn auch nicht sicher nachzuweisen, dazu gibt uns die Entwicklungsgeschichte einige Anhaltspunkte. Werfen wir zu diesem Zweck vorderhand einen kurzen Blick auf die normale Entwicklung des Ösophagus und des zu ihm in nahen Beziehungen stehenden Respirationstraktes (Maurer, Göppert). Aus dem kranialen Abschnitte der primitiven Darmanlage, dem Vorderdarm, gehen die Kopfdarmhöhle, die Speiseröhre, und der Magen, hervor. Die Speiseröhrenwand besteht anfangs, wie bei allen Wirbeltieren, nach der Sonderung in die drei Keimblätter aus zwei deutlich durch einen Spaltraum voneinander getrennten Schichten, dem Entoderm und der Splanchnopleura, der medialen Lamelle der Parietalplatten. Von ihr geht die Entwicklung einer dritten Schicht aus, indem Zellen, also Elemente mesodermalen Ursprungs, in den Spaltraum vordringen. Aus ihnen geht das Bindegewebe und auch die Muscularis des Ösophagus hervor. In Rücksicht auf einen Erklärungsversuch der beschriebenen Speiseröhrenanomalie möchte ich noch besonders erwähnen, daß von der Muscularis zuerst die Ring-, dann die Längszellenschicht auftritt, zuletzt die Muscularis mucosae.

Der Vorderdarm gibt nun die Grundlage für die Bildung des Respirationstraktes ab. Unmittelbar hinter der Kiemenanlage tritt in der ventralen Wand eine rinnenförmige, sagittal gestellte Ausbuchtung auf, die anfangs mit dem Vorderdarmlumen in ganzer Länge spaltförmig kommuniziert, aber bald vom kaudalen Ende her sich schließt bis auf eine ganz vorn gelegene Verbindung, den späteren Übergang des Rachens bzw. Ösophagus in die Trachea. Der vorderste Abschnitt der abgeschnürten Rinne bildet sich zum Larynx um, der übrige zur Luftröhre; an deren kaudalem Abschnitte wachsen gleichzeitig mit oder schon vor der Abschnürung die primitiven Lungensäcke nach hinten in das Bindegewebe der Splanchnopleura vor.

Welchen, oder, um möglichst objektiv zu sein, welche Erklärungsversuche unserer Speiseröhrenanomalie gestatten die entwicklungsgeschichtlichen Tatsachen? Nun, um es noch einmal hervorzuheben, die Entstehung des epithelialen Ganges ist nach seinem ganzen histologischen Verhalten zweifellos in die Fötalperiode zu verlegen. Möglicherweise könnte ein Einwand

gegen diese Behauptung erhoben werden, nämlich der, der Gang sei artifizieller Genese und durch das Einführen der dünnen Sonden (vgl. Krankengeschichte) entstanden. Doch dürfte sich dieser Einwand leicht als hinfällig erweisen. Die Sondierungen fanden erst kurze Zeit vor dem Tode statt; es hätten sich infolgedessen ulzerative Vorgänge finden müssen. Und eine derartig schnelle Epithelialisierung einer „fausse route" ist wohl als ausgeschlossen zu betrachten. Auch die ausschließliche Lage des Kanals in der Submucosa, seine mehrfache Kommunikation mit dem Lumen der Speiseröhre und vor allem die vorwiegend in Längszügen angeordneten, sehr derben, völlig ausdifferenzierten Bindegewebsbündel mit dicken elastischen Fasern in seiner Umgebung sprechen gegen die Annahme.

Wie ist nun aber diese ganz eigentümliche und seither noch nicht beobachtete Bildungsanomalie zu erklären? Gerade weil dies ein erster Fall ist, kann ich mich naturgemäß nur mit großer Reserve äußern und ohne den Anspruch, eine wirklich nach jeder Richtung hin ausreichende Erklärung zu geben.

Man hat beobachtet, daß durch Verklebungen des wuchernden Entoderms eine völlige Obliteration des Darmrohrs eintreten kann, welcher dann früher oder später eine Kanalisation folgt. Beim Menschen ist dies sicher gestellt am Übergange des Magens in das Duodenum (Maurer). Atresien des Zwölffingerdarmes ließen sich, abgesehen von Entzündungsvorgängen, auf welche sie ja auch zurückgeführt werden, so erklären, daß die sekundäre Lumenbildung ausblieb. Spaltungen des Darmrohrs wären eventuell durch doppelte Kanalisierung bedingt.

Über derartige Obliterationsvorgänge an der Speiseröhre sind die Meinungen bisher noch nicht geklärt. Bei niederen Wirbeltieren sind sie beobachtet (Maurer, Minot, De Meuron). Bezüglich der Verhältnisse beim Menschen äußert sich Maurer dahin, daß, wie es den Anschein habe, keine vorübergehende Obliteration einträte. Doch ist nicht einzusehen, warum nicht anormaler Weise dieser Vorgang beim Menschen wie am übrigen Verdauungstraktus so auch am Ösophagus sich abspielen sollte. Für die partiellen angeborenen Obliterationen der Speiseröhre ohne Beteiligung der Trachea, bei denen sich an der obliterierten Stelle manchmal noch ein bindegewebiger oder epithelialer Strang

findet, könnten wir, abgesehen von den entzündlichen Vorgängen, auch darin die Erklärung suchen.

In gleicher Weise könnte natürlich auch bei wiedereintretender Kanalisierung die Bildung eines doppelten Lumens erfolgen. Differieren beide Lumina nicht wesentlich in ihrer Weite, und ist die Teilung vor der Ausbildung der bindegewebigen und muskulären Bestandteile der Speiseröhrenwand erfolgt, so werden daraus Mißbildungen resultieren, wie die von Blasius beschriebenen inselförmigen Spaltungen des Ösophagus. Er fand sie einmal bei einem Neugeborenen: „Divisus hic oesophagus magna parte, a costa nempe tertia, a superioribus deorsum, descendendo, usque ad septimam vel octavam, simili omnino ratione, quem admodum in ductum thoracicum chyliferum in thorace divisum non semel reperimus, libera ubique via, nec motui materiae deglutiendae ullum occurebat obstaculum." Eine zweite derartig von der ersten bis sechsten Rippe geteilte Speiseröhre fand er bei einem fünfjährigen Kinde.

Nehmen wir für die vorliegende Anomalie einen ähnlichen Entstehungsmodus an, so wird demnach eine Obliteration des Ösophaguslumens durch Wucherung des Epithels erfolgt sein, der dann eine sekundäre Kanalisierung folgte, und zwar mit einem weiten und einem engen, gewissermaßen nur akzessorischen Gange, der mit dem Hauptgange mehrfach kommunizierte. Dieser Prozeß spielte sich ab zu einer Zeit, wo sich bereits die Rings- und Längsmuskelschicht aber noch nicht die Muscularis mucosae differenziert hatten.[1])

Ein zweiter Entstehungsmodus, der besonders auf die Lokalisation des Ganges in der vorderen Wand der Speiseröhre Bezug nimmt, wäre folgender: in der gleichen Richtung wie die Lungenrinne, kaudalwärts von ihr, trat eine ebenfalls rinnenförmige Ausstülpung des Entoderms des Vorderdarms auf, welche anfangs naturgemäß durch einen Längsspalt mit dem Lumen des Hauptganges kommunizierte. Die Rinne bestand bis zu einer Zeit, wo sich aus dem Mesoderm bereits die Rings- und Längsschicht der

[1]) Die Tatsache, daß sich der Kanal in der Submucosa ohne selbständige Muskularis mucosae fand, ist so zu erklären, daß sich letztere lediglich um den Hauptkanal bildete, ohne Rücksicht auf den akzessorischen.

Ösophagusmuskulatur, noch nicht aber die Muscularis mucosae gebildet hatte. Als auch diese auftrat und sich unter der Mucosa der Speiseröhre entwickelte, führte sie zu einer Abschnürung des Ganges vom Hauptrohr, jedoch nicht in ganzer Ausdehnung. An einzelnen Stellen, die wir jetzt noch als spaltförmige Kommunikationen des Kanals mit dem Ösophagus gefunden haben, blieb eine Lücke in der Muscularis mucosae und erfolgte keine Abschnürung.

Literatur.

1. Blasius, Observata anatomica, observationes medicae rariores. 1677
2. Durston, Collect. Académ. Partie étrangère 1670. (Zitiert bei B. Wyler, ein Fall von kongenitaler Atresie des Ösophagus und des Duodenums. I.-D. Zürich 1904.)
3. Göppert, Die Entwicklung der Lunge und des Kehlkopfes der Wirbeltiere. Handbuch der vergleichenden und experimentellen Entwicklungslehre von O. Hertwig. 2. Bd., I. Teil, 1906.
4. Maurer, Die Entwicklung des Darmsystems. Ebenda.
5. Meuron, Sur le developpement de l'œsophague. Comptes rend. te. Sc. Paris I. 102 No. 24. (Zit. bei Minot.)
6. Minot, Humain Embryologie. 1892.
7. Ribbert, Zur Kenntnis der Traktionsdivertikel des Ösophagus. Dieses Archiv, 167. Bd., 1902.
8. Derselbe, Die Traktionsdivertikel des Ösophagus. Dieses Archiv 178. Bd., 1904.

Erklärung der Abbildungen auf Taf. III.

Fig. 1. Aufgeschnittener Ösophagus (½ der natürlichen Größe). a = Perforationsstelle in dem rechten Pleuraraum; b = Karzinom; c = obere, d = untere schlitzförmige Öffnung des Kanals; e = Grenzlinie des Epithels.

Fig. 2. Querschnitt durch die Speiseröhrenwand, etwa in der Mitte zwischen den schlitzförmigen Öffnungen des Kanals. Mc = Mucosa; Sm = Submucosa; Ms = Muscularis; F = Faserhaut; K = Kanallumen; ek = epitheliale Auskleidung des Kanals; z = zellreiches und kleinzellig infiltriertes Gewebe in der Umgebung des Kanals; b = derbe bindegewebige Stränge, teils längs, teils quer getroffen; e = Speiseröhrenepithel; t = Tunica propria; Mm = Muscularis mucosae; Mr = Ringsmuskelschicht; Ml = Längsmuskelschicht. (Vergr. Leitz, Obj. 1, Okul. 0.) (Etwas schematisiert.)

Fig. 3. Längsschnitt durch die Speiseröhrenwand, welcher die obere schlitzförmige Öffnung (c) des Kanals (k) trifft; k' = nicht dilatierter, kranialwärts nach dem Karzinom zu führender Abschnitt des Kanals. Bezeichnungen cf. Fig. 2. (Vergr. Leitz. Obj. 1, Okul. 0.) (Etwas schematisiert.)

Fig. 4. Querschnitt durch die Kanalwand im Bereiche des Karzinoms. k = Lumen des Kanals; o = oberflächlich sich ausbreitende Tumorzellen; t = in die Tiefe wuchernde Epithelzapfen; lb = aufgelockertes Bindegewebe; kz = kleinzellige Infiltration: b = derbe Bindegewebszüge; h = Hornperle. (Vergr. Hartnack, Obj. 4, Okul. 2.)

III.

Zur Frage der Kali chloricum-Vergiftung.

(Aus der propädeutischen Klinik und aus der Abteilung für experimentelle Medizin des Bakteriologischen Instituts zu Kiew.)

Von

Dr. Basil Winogradow.

(Hierzu Tafel IV.)

Das Kali chloricum wird bei Behandlung verschiedener Erkrankungen viel verwendet. Die Meinung über seine vollständige Unschädlichkeit herrschte während langer Zeit nicht nur bei Laien, sondern auch bei Ärzten.

Man führte sogar die nach seinem Gebrauche beobachteten Todesfälle stets auf andere Ursachen, vorwiegend auf Diphtherie, bei deren Behandluug es früher als fast einziges Mittel galt, zurück. Daher ist es kein Wunder, daß diejenigen Autoren, die zuerst ihre Aufmerksamkeit auf seine giftige Wirkung lenkten, nicht imstande waren, mit den allgemein verbreiteten Ansichten zu kämpfen; infolgedessen verliefen solche Fälle wie die von Chevallier (1855), Jacobi (1860), Küster (1877) und selbst die von Dr. E. J. Fountain an sich selbst ausgeführten und mit Exitus letalis beendigten Experimente (nach Aufnahme von 30,0 g $KClO_3$ am 7. Tage Exitus) vollkommen unbemerkt. Erst im Jahre 1879, mit dem Erscheinen der Arbeit von Marchand änderten sich die Meinungen der Ärzte, und seitdem wird das Kali chloricum als höchst gefährliches Gift angesehen. Dieser Autor wurde bei Autopsien von Kindern, die scheinbar an Diphtherie starben, auf

die schokoladenbraune Farbe des Blutes, des Harns, auf Ikterus usw. aufmerksam. Er unterwarf die Frage einer experimentellen Untersuchung und wagte als Erster die Meinung auszusprechen, daß der Tod in diesen Fällen nicht infolge der Krankheit, sondern im Zusammenhang mit dem Mittel, mit dem man dieselbe behandelte, eingetreten ist. Zur Unterstützung dieser Meinung führt er die Beschreibung von Seitz im Handbuch von Niemeyer an; indem dieser das pathologisch-anatomische Bild der Diphtherie darstellt, erwähnt er die dunkle Farbe des Leichenblutes und die Nierenblutungen. Marchand war der Erste, welcher bestätigte, daß die Hauptveränderung bei akuter Vergiftung mit Kaliumchlorat der Übergang des Oxyhämoglobins in Methämoglobin ist; infolgedessen büßen die roten Blutkörperchen die Absorptionsfähigkeit dem Sauerstoffe gegenüber ein. Geschieht die Umwandlung des Hämoglobins in vom Organismus noch ertragbaren Grenzen, so lagern sich die Zerfallsprodukte der Erythrocyten in der Milz, der Leber und besonders in den Nieren ab; hier werden sie ausgeschieden, wobei sie reichliche Hämorrhagien und Verstopfungen der Harnkanälchen hervorrufen; infolgedessen kommt es zur Anurie mit vollständigem Symptomenkomplex der urämischen Erscheinungen, die gewöhnlich nach einigen Tagen zum Tode führen.

Bald nach dieser Arbeit von Marchand erschienen zahlreiche Mitteilungen von Vergiftung mit chlorsaurem Kali, und die Ärzte hörten auf, dieses Salz für einen indifferenten Stoff zu halten. W. Afanassiew stellte in seiner Dissertation, im Jahre 1885, 50 Fälle aus der Literatur zusammen, und zehn Jahre später (1896) bestimmt Th. Romanow ihre Gesamtzahl bis auf 100.

Aus der russischen Literatur kann man eine genügende Menge mitgeteilter Fälle zusammenstellen. Hierher gehören: 2 Fälle von Dr. Kostylew (1886), 2 Fälle von P. Manozkowa (1887), 1 Fall von Prof. M. A. Afanassiew, 1 Fall von Dr. Ignatiew (1892), 1 Fall von Demitsch (1895), 1 Fall von B. Woitzechowsky (1900) u. a. Zu gleicher Zeit beginnt auch die theoretische Seite der Frage die Aufmerksamkeit der Forscher auf sich zu lenken; eine ganze Reihe experimenteller Arbeiten erklärt das Wesen der Wirkung des Kali chloricum auf den tierischen Organismus und gibt ein ausführliches pathologisch-

anatomisches Bild der infolge der Vergiftung mit diesem Gifte auftretenden Veränderungen. Die Meinung von Marchand, daß das Chlorat im Organismus in Chlorid völlig reduziert wird, wurde von Mering umgestoßen; er bewies, daß das letztere fast vollkommen unverändert ausgeschieden wird, dabei nur ein kleiner Teil desselben wiederhergestellt und daß bei längerem Gebrauche des Salzes neben Hämoglobin noch Hämatin gebildet wird. Mering erklärte auch die Bedingungen, die für die toxische Wirkung der chlorsauren Salze am günstigsten sind. Er fand, daß ihre Wirkung desto intensiver und rascher erfolgt, je höher die Körpertemperatur ist, je mehr das Blut CO_2 und saures phosphorsaures Natrium enthält, d. h. je größer die Alkaleszenz des Blutes ist. Verschiedene Salze der chlorigen Säure wirken auf den Organismus desto energischer, je geringer ihre chemische Stabilität ist; nach ihrer Wirkung kann man sie in folgender Anordnung gruppieren: Ammonium, Magnesia, Kalcium, Strontium, Baryum und erst nachher Natrium und Kalium. Ferner bestätigten die späteren Autoren, daß das Methämoglobin nicht auf einmal entwickelt wird. Am ersten Tage gelingt es gewöhnlich nicht, dasselbe im Blute nachzuweisen. Auch der Urin ist in den ersten 24 Stunden vollkommen hell und durchsichtig, wird sogar in vermehrter Menge ausgeschieden und enthält zuweilen kleine Spuren von Eiweiß. Die Schokoladenfarbe des Harns und Anurie erscheinen am 2. bis 3. Tage, und zu dieser Zeit entwickeln sich auch stürmische urämische Erscheinungen, zuweilen mit allgemeinen klonischen Krämpfen und vollkommener Bewußtlosigkeit.

Im Jahre 1882 entdeckte Riess sehr interessante Strukturveränderungen in den Erythrocyten, die er in folgender Weise beschreibt: „Ein großer Teil der Blutkörperchen (ein Fünftel) ist im größten Teile seines Stromas vollständig entfärbt und enthält nur Reste von Hämoglobin in Form kleiner, rundlicher Kügelchen und Körnchen, die im Stroma zerstreut liegen.“ Diese Körnchen wurden von ihm nicht nur im Stroma der roten Blutkörperchen eingeschlossen, sondern auch im Blutplasma freiliegend gefunden. Die entfärbten Erythrocyten sind gewöhnlich kleiner als normal und besitzen eine unregelmäßige, eiförmige und längliche Gestalt. Diese Veränderung wurde von Riess am 3. Tage nach der Vergiftung konstatiert; dabei bemerkte er, daß diese Körnelung

am 5. Tage völlig verschwand. Derselbe Autor und hauptsächlich W. Afanassiew fanden starke Verminderung der roten Blutkörperchen und Vermehrung der Leukocyten neben Veränderungen in der Milz, Leber, Lymphdrüsen und im Knochenmarke. Außerdem beschrieb W. Afanassiew Veränderungen in den Ganglienzellen des Herzmuskels, was von ihm als Hauptursache des Todes in akuten Fällen aufgefaßt wird; das Methämoglobin hält er für belanglos, da das Spektroskop in diesen akut verlaufenden Fällen die charakteristischen Absorptionslinien im roten Teile des Spektrums nicht entdeckt.

„Es ist zweifellos," sagt W. Affanasiew, „daß das Blut erheblich verändert wird; dies beweist seine schokoladenbraune Farbe; aber es ist noch unmöglich zu sagen, worin die hauptsächliche Schädlichkeit seiner Veränderung besteht" (S. 47). Aber die späteren Untersuchungen von Hüffner und Otto beweisen, daß bei gewöhnlicher Methode der spektroskopischen Untersuchung das Hämoglobin erst dann entdeckt wird, wenn sein Gehalt im Blute 40% erreicht hat, bei kleineren Mengen aber gelingt es nicht, die für dasselbe charakteristischen Absorptionsstreifen zu finden. Präzise Resultate vermag nur die spektrophotometrische Untersuchung zu geben, mit deren Hilfe auch die quantitative Bestimmung des Methämoglobingehaltes möglich ist. Eine große Rolle in der Pathologie dieser Vergiftung spielt scheinbar auch die von manchen Autoren beobachtete vergrößerte Viskosität des Blutes.

Die Vergrößerung und Schmerzhaftigkeit der Milz läßt sich aus den Ablagerungen von Zerfallsprodukten der roten Blutkörperchen in der Pulpa, Hyperämie der Blutgefäße, zuweilen aus Blutungen in der intrakapsulären Schicht und Spannung der Kapsel erklären.

Der Ikterus und die Leberschwellung sind auch aus dem pathologisch-anatomischen Bilde verständlich: die Kapillaren innerhalb der Leberläppchen sind gewöhnlich stark erweitert und reichlich mit rosabraunen Pigmentpartikelchen gefüllt; diese Partikelchen häufen sich stellenweise und verstopfen das Kapillarlumen. Die Balken der Leberzellen erscheinen zusammengedrückt; auch im Zellprotoplasma wird nicht selten Pigmentablagerung beobachtet. Die Gallengänge sind stark erweitert; ihr Epithel

ist verdickt; die Galle ist sehr eingedickt, dunkel und zeigt verstärkte Viskosität. Auf diese Weise geht hier infolge reichlicher Zufuhr von Zerfallsprodukten der roten Blutkörperchen eine starke Gallenpigmentbildung vor sich; infolgedessen wird die Galle mehr pleiochromisch und viskös, und die letztere Beschaffenheit erschwert ihre Bewegung in den Gallengängen. Wenn wir den geringen Druck (etwa 10 mm), unter welchem die Galle ausgeschieden wird, in Betracht ziehen, so ist es verständlich, daß die oben beschriebenen Veränderungen zu Gallenstauung und Eindringen derselben in die Lymphwege führen; von da aus gerät sie in die Blutbahn und wird allen Organen zugeführt.

Besonders große Aufmerksamkeit wurde von allen Autoren den Nieren geschenkt, weil man die Hauptursache des letalen Ausganges in chronisch verlaufenden Fällen der Vergiftung in Veränderungen seitens dieses Organs sah. Auch hier wurde starke Hyperämie mit Gefäßerweiterung und Überfüllung derselben mit veränderten und zerfallenen roten Blutkörperchen gefunden. Die Schlingen der Malpighischen Knäuelchen erschienen stets erweitert und die Höhlen der Bowmanschen Kapsel mit kleinkörnigen Eiweißmassen gefüllt. In den gewundenen Harnkanälchen war das Lumen mit bald klein-, bald großkörnigen, aus braunen Klümpchen bestehenden Massen gefüllt. Das Kanälchenepithel erscheint vakuolisiert, häufig abgestoßen oder stark verdickt mit zwischen einzelnen Zellen verwischten Grenzen und stellenweise vollkommen in kleinkörnige Massen umgewandelt. In den geraden Harnkanälchen werden dieselben Veränderungen, aber in geringem Umfange beobachtet.

Die Nierengefäße sind häufig hyalin entartet, und im interstitiellen Bindegewebe wird eine kleinzellige Infiltration beobachtet. Die häufig unter stürmischen urämischen Erscheinungen verlaufende Anurie läßt sich leicht auf die beschriebenen Veränderungen zurückführen.

In der Pathologie dieser Vergiftung legt Silbermann großen Wert auf die in den Blutgefäßen sämtlicher Körperabschnitte sich intra vitam bildenden Blutgerinnsel; die Verstopfung tritt dabei zuerst in den Kapillaren auf und wird erst später auf größere Arterienäste fortgepflanzt; allein Falkenberg, der die Experimente von Silbermann wiederholt hat, leugnet

die Bildung von Kapillarthromben im Leben und sieht die Todesursache wie vorher in der Umwandlung des Oxyhämoglobins in Methämoglobin und in der Zerstörung roter Blutkörperchen. Uns aber scheint es, daß die Verstopfung der Gefäße mit zerfallenen Erythrocyten möglich ist, wiewohl nicht in so großem Umfange und mit solcher Beständigkeit, wie es Silbermann vermutet. Für diese Vermutung sprechen die nicht selten von uns gefundenen Lungeninfarkte beim Menschen und Blutergüsse in verschiedenen Organen bei den Experimenttieren. Viele Autoren beschrieben mehrfach verschiedene Hämorrhagien, deren thrombotische Herkunft mehr als wahrscheinlich ist. So beschrieb Wohlgemuth im Jahre 1891 einen Fall von Vergiftung mit Kali chloricum, in welchem schon im Stadium der Rekonvaleszenz auf beiden Unterschenkeln, von den Knöcheln bis zum Knie, zahlreiche erbsengroße Hauthämorrhagien auftraten; am folgenden Tage erschienen schon größere Sugillationen auf beiden Oberschenkeln bis zur Gesäßgegend, wobei leichtes Ödem an den Unterschenkeln und Füßen beobachtet wurde. Das Auftreten von größeren blutigen Flecken dauerte noch einige Tage; nachher blaßten sie allmählich ab, und nach einer Woche sind sie nebst den übrigen Anfällen vollkommen verschwunden.

Etwas Ähnliches wurde im Falle von Day beobachtet. Für denselben Umstand spricht die Erhöhung des Gerinnungsvermögens des Blutes bei der Mehrzahl unserer Kranken. Die Gerinnung trat dabei so rasch ein, daß es sehr schwierig, ja zuweilen selbst unmöglich war, die Zählung der Blutkörperchen auszuführen.

In denjenigen Fällen, in welchen das Knochenmark untersucht wurde, fand man auch in demselben Veränderungen: im oberen Abschnitte des Oberschenkelknochens erschien es weich, von rotbrauner Farbe bzw. rotbraun und gelb gefleckt; in seinem unteren Abschnitte blieb es unverändert. Die mikroskopische Untersuchung zeigte Vermehrung der lymphoiden Elemente und Ansammlung von Zerfallsprodukten der roten Blutkörperchen (Hofmeier, Riess, W. Afanassiew).

Seitens des Magendarmkanals wird gewöhnlich das Bild einer schweren Gastroenteritis beobachtet, zuweilen mit Verschwärungen und Hämorrhagien in die Dicke der Schleimhaut.

Die aber bei Vergiftung mit $KClO_3$ besonders in die Augen springende Erscheinung ist die Methämoglobinfärbung sowohl der äußeren Decken wie auch aller inneren Organe. E. Harnack charakterisiert das pathologisch-anatomische Bild auf folgende Weise: „Leber, Milz, Nieren, Darm, Lungen, Herz, graue Hirnsubstanz u. a. sind durch und durch schmutzigbraun oder schwärzlich gefärbt."

Eine vollständige Sonderstellung nimmt die Beobachtung von Dr. (gegenwärtig Professor) Th. Romanow ein: er fand in einem Falle von Vergiftung bei einem Menschen stark ausgesprochene Fettembolien vorwiegend in den Lungen und weniger ausgesprochene in allen übrigen Organen. Er stieß auf diese Entdeckung ganz zufällig: indem er für die mikroskopische Untersuchung ein Stückchen frischer Niere nahm, geriet zufällig auf das Objektglas ein kleines Fragment von Lungengewebe, in welchem alle Gefäße mit Fett gefüllt erschienen. Dieses letztere zeigte sich bald in Form einzelner ziemlich großer, länglicher Tropfen, bald in Form solider, baumartig verzweigter, verschieden dicker Zylinder, die das Lumen der Gefäße vollständig ausfüllten.

Nachher wurden alle Organe nach Flemming behandelt, was bisher noch niemand getan hatte; als Resultat wurde eine schöne, am intensivsten in den Lungen ausgesprochene Fettembolie zutage gebracht. Im Zusammenhange mit den Veränderungen im Knochenmarke kam der Autor zu dem Schlusse, daß die Quelle dieser Embolie eben das Fett des Knochenmarkes wäre, welches zuerst in die Lungengefäße geriet und nachher, nachdem es den kleinen Kreislauf passierte, in die Kapillaren anderer Organe eingedrungen ist. Dieser Autor führte an Tieren (8 Hunden) Experimente aus, die das Bild der an der Menschenleiche gefundenen Veränderungen im allgemeinen bestätigten; allein die Fettembolie war hier bei weitem nicht so stark ausgesprochen.

Nach dem Verlaufe der Krankheit unterscheidet man gewöhnlich akute und chronische Fälle. In den ersteren tritt der Tod einige Stunden nach der Aufnahme des Giftes ein, in den letzteren währt die Krankheit 7 bis 12 Tage, worauf Genesung oder Exitus letalis folgt. Der Sterblichkeitsprozentsatz soll sehr groß sein: in den von W. Afanassiew angeführten 50 Fällen gingen nur 6 in Genesung über. Unter den von mir beobachteten 5 Kranken

ging nur eine in Genesung über. Alle unsere 5 Fälle müssen zur chronischen Vergiftung gezählt werden. Die Größe der Letaldosis ist nicht genau bekannt, da es unmöglich ist, zu bestimmen, welche Quantität von chlorsaurem Kali vom Organismus aufgenommen und welche durch das Erbrechen wieder ausgeschieden wurde. Nach Seeligmüller soll bei innerem Gebrauche zu therapeutischem Zwecke die Tagesdosis bei Kindern von 2 bis 3 Jahren nicht 2,0 g überschreiten; Kindern bis zum ersten Lebensjahr darf man nicht mehr als 1,25 g und Erwachsenen nicht mehr als 8,0 bis 10,0 g pro die geben.

Nach vielen anderen aus der Literatur bekannten Fällen darf man annehmen, daß schon 8,0 bis 10,0 g bei Erwachsenen einen Exitus letalis zur Folge haben können. Eine große Rolle spielt dabei der Füllungszustand des Magens: eine und dieselbe Dosis, im nüchternen Zustande eingenommen, wirkt viel stärker als bei gefülltem Magen. Die von Mering angedeuteten Bedingungen (Körpertemperatur, Verminderung der Blutalkaleszenz usw.) üben zweifellos auch einen Einfluß aus. Eine gewisse Rolle spielen hier auch individuelle Verschiedenheiten. In unseren Fällen trat der Tod gewöhnlich nach Aufnahme von etwa 15 bis 20 g ein.

Die Vergiftung mit diesem Gifte geschieht häufiger aus Unvorsichtigkeit oder Verwechslung mit anderen gewöhnlichen Abführmitteln — schwefelsaurem Mg, Na u. a.; in allen unseren 5 Fällen wurde das Kali chloricum zum Zwecke des Selbstmordes eingenommen.

Nach diesen Vorbemerkungen gestatte ich mir, zur Darstellung des klinischen Bildes der Vergiftung, wie es in unseren 5 Fällen beobachtet wurde, überzugehen. Um die Leser nicht zu ermüden, will ich nicht auf die Krankheitsgeschichten eingehen und will nur der Reihe nach die Symptomatologie und den Verlauf dieser Vergiftung beschreiben.

Bald nach der Aufnahme des Giftes, nach 20 bis 30 Minuten, tritt Erbrechen ein; bald darauf entwickelt sich erheblicher Kollaps, zuweilen sogar mit Bewußtlosigkeit, und nach einigen Stunden zeigt sich eine bläulichgraue Färbung der Haut und der Schleimhäute. Diese Färbung ist so charakteristisch und unterscheidet sich so durch ihre Farbe von gewöhnlicher Zyanose, daß man zuweilen ihr allein zufolge die Diagnose stellen kann (Hoff-

mann). Schon bei oberflächlicher Betrachtung unterscheidet sich diese Cyanose von der z. B. Kompensationsstörungen begleitenden Zyanose bei Herzkranken dadurch, daß sie gewöhnlich nicht von Dyspnoe begleitet ist. Wenn Atmungsstörungen dabei vorkommen, so sind sie allerdings nicht so ausgesprochen, wie man es bei einer so intensiven Zyanose erwarten könnte. Der Kranke empfindet zu dieser Zeit starke Schwäche, Schwindel und klagt über Schmerz in der Epigastriumgegend und starke Übelkeit. Der Puls ist (120 bis 140 Schläge per Minute) beschleunigt, sehr klein und schwach; die Herztöne sind unrein. Die Atmung ist auch beschleunigt (bis 20 bis 30 Atemzüge per Minute); in einem Falle wurde das typische Cheyne-Stockessche Phänomen beobachtet. Der Harn wird in den ersten 24 Stunden reichlich ausgeschieden, ist vollkommen rein und durchsichtig und enthält weder Eiweiß noch Zucker. Schon nach einigen Stunden nimmt das Blut eine intensive Schokoladenfärbung an. Ein Tropfen desselben wird, auf Papier aufgenommen, an der Luft nicht gerötet.

Uns ist es nur bei einer unserer Kranken gelungen, in den ersten 24 Stunden Methämoglobin spektroskopisch nachzuweisen. Morphologische Veränderungen und Verminderung der Zahl der Erythrocyten wird zu dieser Zeit noch nicht beobachtet. Schon am Ende des ersten Tages tritt profuse Diarrhöe auf, die gewöhnlich etwa 7 Tage anhält und zuweilen vom 2. bis 3. Tage an den Charakter choleraartiger wässeriger Stühle in Form von Reisbrühe 8- bis 12 mal täglich annimmt.

Am 2. Tage färbt sich der Urin schokoladenbraun, ist sehr eingedickt, eiweißreich und wird in geringer Menge ausgeschieden. Selbst frisch ausgeschiedener Harn reagiert stets alkalisch. Der Eiweißgehalt überschreitet gewöhnlich 8‰ nach Esbach; nur in einem in Genesung übergegangenen Falle war er unter 3‰ und die Schokoladenfarbe war dabei nicht so intensiv ausgesprochen. Methämoglobin wurde bei einer unserer Kranken nur ein einziges Mal spektroskopisch konstatiert. Der Harnniederschlag ist reichlich; mikroskopisch zeigt er reichliche grobkörnige, braune Zylinder; diese Körner sind verschieden groß, unregelmäßig gestaltet, von eigentümlichem mattem Glanze; zuweilen begegnet man unveränderten roten Blutkörperchen. Nicht selten werden auch stark fettig entartete Nierenepithelzellen in Form sog. Fettkugeln beob-

UNIV. OF CALIFORNIA

achtet; echte Fettzylinder gelang es uns nie im menschlichen Urine zu sehen. Bei drei unserer Kranken wurde vollständige Anurie beobachtet, die bei einer 1½, bei der anderen 2 und bei der dritten 3 Tage bestehen blieb. Der durch Katheterisieren ausgeschiedene Harn (20 bis 30 ccm) war intensiv schwarz gefärbt und von teerartiger Konsistenz; vom 6. bis 7. Tage an wurde der Harn allmählich heller, seine Quantität vermehrt und der Eiweißgehalt geringer.

Gegen Ende des 2. Tages konnte man in der Mehrzahl der Fälle (abgesehen von einem Falle) mittels des Spektroskops Methämoglobin im Blute nachweisen. Es ist hervorzuheben, daß man für die Untersuchung nicht zu schwache Blutlösung nehmen muß, weil dann der Absorptionsstreifen im roten Teile des Spektroskops intensiver auftritt. Meist gelang es uns, nur 3 Absorptionsstreifen deutlich zu beobachten. Außer der Färbung unterscheidet sich das Blut noch durch außerordentlich gesteigertes Gerinnungsvermögen. Es ist weitaus nicht leicht, das Blut in Potains Melangeur aufzunehmen. Bei einer Kranken waren wir nicht imstande, in den ersten 3 Tagen es auszuführen, weil das Blut sofort nach dem Aufsaugen in dem kapillären Abschnitte des Melangeurs gerann. Bei zwei unserer Kranken wurden in der Struktur der Erythrocyten die von Riess beschriebenen Erscheinungen beobachtet: das Hämoglobin der roten Blutkörperchen war im entfärbten Stroma in Form einzelner Körnchen und Häufchen angeordnet. Diese Veränderungen traten gewöhnlich vom 2. bis 3. Tage auf und verschwanden allmählich vom 6. bis 8. Tage an. Die körnige Beschaffenheit der Harnzylinder erinnerte so an diese Körnchen des Bluthämoglobins, daß man unwillkürlich an ihre Ausscheidung aus den Nieren dachte.

Der nach Gowers bestimmte Hämoglobingehalt konnte nicht präzise Daten geben, da die Blutlösungen eine bräunliche Farbe besaßen, die mit der zur Vergleichung im Apparate von Gowers dienenden Pikrokarminlösung nicht verglichen werden konnte.

Spektrophotometrische Untersuchungen sind von uns nicht ausgeführt worden, da wir keinen Apparat zur Verfügung hatten. Die Zahl der Erythrocyten fällt beträchtlich auf 3 000 000—2 000 000 und in einem Falle wurden am 6. Krankheitstage 1 504 000 beob-

achtet. Die Zahl der Leukocyten steigt bis 14 000 und selbst 18000; vorwiegend werden die multinukleären vermehrt.

Seitens des Magendarmkanals bleiben die obenerwähnten Störungen bestehen. Die Kranken verzichten auf Nahrungsaufnahme, spüren starken Durst und klagen über Übelkeit, Erbrechen und Durchfall. Die erbrochenen Massen sind gewöhnlich reichlich, wässerig und grün gefärbt (infolge von Beimischung von Gallenpigment). Schon am 2. Tage erscheint Ikterus, der nebst Zyanose der Haut und den Schleimhäuten eine eigentümliche Nuance verleiht. Die Leber und Milz schwellen zuweilen erheblich an und sind bei der Palpation schmerzhaft, worüber die Kranken zuweilen vorwiegend klagen. Die Nierengegend ist auch stets sehr druckempfindlich. Beklopfen des Brustbeines und der Schienbeine ruft in der Mehrzahl der Fälle starken Schmerz hervor.

Seitens des Zentralnervensystems ist Kopfschmerz, häufig Depressionszustand, der ohne Ursache durch Unruhe und Aufregung vertreten wird, hervorzuheben. Einmal wurden zur Zeit der Anurie allgemeine klonische Krämpfe mit Bewußtlosigkeit beobachtet.

Die Temperatur steigt gewöhnlich in den ersten Tagen bis 38 ° und darüber und fällt nachher allmählich bis zur Norm; bei einer unserer Kranken hielt subfebrile Temperatur bis zum Exitus letalis an. (Bei der Sektion erwies sich Endocarditis acuta.)

Bei der Auskultation des Herzens hört man anfänglich ziemlich häufig Geräusche an der Spitze desselben und an der Aorta; die rechte Grenze liegt 2½ bis 3 cm nach rechts außerhalb der Linea sternalis dextra. Der Puls ist die ganze Zeit frequent (über 100 Schläge per Minute) und klein, leicht unterdrückbar; zuweilen deutlich dikrotisch.

In 3 Fällen wurden reichliche Metrorrhagien beobachtet (alle unsere Kranken waren weiblichen Geschlechts); 2 von ihnen waren gravid, und das Kali chloricum wurde zum Zwecke, einen Abort herbeizuführen, eingenommen. Es trat aber kein Abort ein. Hautblutungen haben wir nie gesehen.

Seitens der Atmungsorgane wurden, abgesehen von unerheblicher Dyspnoe, keine bemerkenswerten Veränderungen beobachtet. Nur bei einer Kranken erschien am 6. Tage nach der Vergiftung Bluthusten und luftfreies, münzenartiges Sputum; im linken unteren Lungenlappen, unmittelbar unterhalb des unteren Winkels des

Schulterblattes, zeigte sich der Perkussionsschall an einer umschriebenen Stelle tympanitisch gedämpft, und bei der Auskultation waren mäßige feuchte, subkrepitierende Rasselgeräusche wahrnehmbar (Infarctus pulmonum).

Vom 7. Tage an wird ein Rückschreiten der Krankheit beobachtet: das Blut nimmt die normale Oxyhämoglobinfärbung an; der Urin wird heller und reichlicher ausgeschieden; sein Eiweiß- und Zylindergehalt wird allmählich geringer; auch das Selbstgefühl des Kranken verbessert sich. Am hartnäckigsten erweisen sich die Störungen seitens des Magendarmkanals; Erbrechen und Übelkeit bestehen gewöhnlich bis zum Tode; aber auch in dieser Hinsicht tritt gewisse Erleichterung ein: die Kranken nehmen Nahrung auf und vertragen sie besser. Als man jedoch der Genesung sicher sein konnte, da die Gefahr schon vorbei zu sein schien, trat ganz unerwartet der Tod ein. Die den Exitus begleitenden Umstände waren in allen Fällen annähernd dieselben: die Kranken wurden plötzlich stark erregt, warfen sich im Bette hin und her, schrien laut auf, faßten sich an die Brust und klagten über Luftmangel. Der Puls war stark beschleunigt, so daß es unmöglich war, seine Schläge zu zählen; ferner bestand starke Dyspnöe und Zyanose. Dieser Zustand währte etwa 1½ bis 2 Stunden, worauf die Kranken rasch umstürzten und der Tod eintrat. Koffein und Kampher, subkutan injiziert, gaben keine bemerkenswerte Erleichterung. Der Exitus letalis trat in 2 Fällen am 10., im 3. Falle am 13. und im 4. Falle am 32. Tage ein.

Bei der letzten Kranken muß man annehmen, daß die Vergiftung in vollständige Genesung übergegangen ist, und der Tod ist infolge eines von eitriger Parotitis komplizierten Erysipelas eingetreten. Im 5., in Genesung übergegangenen Falle war der Harn schon am 8. Tage vollkommen rein und eiweißfrei; die Verdauungsstörungen verringerten sich rasch. Die anfangs bis 3124000 gesunkene Zahl der Erythrocyten stieg gegen den 20. Tag bis auf 4936000, und die Kranke verließ das Spital vollkommen geheilt.

Die Behandlung bestand in Magen- und Darmspülungen, Abführmitteln (Ol. ricini) und subkutaner Infusion von physiologischer Kochsalzlösung, ferner in warmen Bädern und trockenen Schröpfköpfen auf die Nierengegend, in strenger Milchdiät; besonders muß das Einführen von Säuren vermieden werden, in Anbe-

tracht des schädlichen Einflusses auf die verminderte Blutalkaleszenz (Mering). Im übrigen symptomatische Behandlung nach allgemeinen Grundsätzen. Viele Autoren raten, in den ersten Stunden nach der Vergiftung möglichst reichliche Aderlässe zu machen, um das Gift auszuscheiden. Bei unseren Kranken griffen wir nicht zu diesem Mittel.

Von vier Leichen unserer Verstorbenen wurden zwei nach Verordnung der Administration den Verwandten herausgegeben und die zwei übrigen seziert. Da eine von diesen Leichen einer an Erysipelas Gestorbenen angehörte, so wollen wir hier nicht die Ergebnisse der pathologisch-anatomischen Untersuchungen anführen; es blieb uns also nur eine Leiche zur Verfügung; aber auch hier, muß man denken, hat das Bild der Veränderung seinen ursprünglichen Charakter verloren, da die Sektion, dank gerichtlichen Zögerungen, erst am 6. Tage nach dem Tode ausgeführt wurde.

Ich will an dieser Stelle das Sektionsprotokoll herbeiholen (Dr. A. Bjeliawsky):

„Die Hautfarbe ist totenblaß mit grünlicher Verfärbung des die eingefallenen Augen umringenden Bezirkes. Aus den Nasenlöchern fließt eine bräunliche, schleimige Flüssigkeit heraus. Die Gefäße, sowohl venöse wie arterielle, sind blutleer. Das Herz ist mäßig groß, mit Fett bedeckt, seine Höhlen sind fast leer, Blutgerinnsel werden vermißt; die Bicuspidalklappe ist am Rande intensiv gerötet; dieser Rand ist leicht verdickt, mit unansehnlichen mohnkorngroßen Erhabenheiten besetzt. An der inneren Aortenmembran befindet sich eine fleckige Rötung und gelblich gewundene streifenförmige Erhebungen (beginnende Atheromatosis und Endokarditis). In den Lungen besteht Ödem. Die Bauchhöhle enthält reichliche serösblutige Flüssigkeit. Die Milz ist groß, ihre Kapsel gespannt, die Schnittfläche ist ziemlich dicht, kaffeebraun gefärbt. Die Leber hat an Volum etwas zugenommen; ihre Ränder sind leicht abgerundet, die Kapsel gespannt, die Schnittfläche kaffebraun gefärbt. Die Nieren sind erheblich vergrößert, geschwollen. Die Kapsel läßt sich stellenweise schwierig ablösen, an der Oberfläche sind bräunliche Punkte und Sternfiguren bemerkbar; die Pyramidenschicht ist auch verdickt, geschwollen, dunkelgrau gefärbt, infolgedessen besitzt die Schnittfläche ein intensiv geflecktes Aussehen. Die Außenfläche des Magens ist von graulicher Farbe; seine Schleimhaut, auch die des unteren Abschnittes der Speiseröhre, ist geschwollen, ödematös, schmutzig-gelblich-grau gefärbt, mit zahlreichen zerstreuten Flecken und Streifen, die aus kleinsten punktförmigen Hämorrhagien und erweiterten, mit Blut gefüllten Gefäßen bestehen. Die Schleimhaut

selbst erscheint unverändert. Der Mageninhalt reagiert stark alkalisch. Die Dünn- und Dickdarmschleimhaut ist geschwollen, locker, im allgemeinen von gelblich-grauer Farbe; stellenweise sind Gebiete mit erweitertem Venennetz sichtbar. Die Gehirnsinus enthalten geringe Menge flüssigen Blutes. Die pia mater ist anämisch, blaß-rosa gefärbt, zart, wird von der Hirnoberfläche unter Verlust von Hirnsubstanz abgelöst; die letztere ist geschwollen und überragt die Schnittfläche. Die Hirnsubstanz und Plexus venosi sind höchst anaemisch; das Knochenmark ist im oberen Abschnitte (bis zur Hälfte) des Oberschenkelknochens bräunlich-rosa, im unteren normal gefärbt."

Für die mikroskopische Untersuchung wurden alle Organe nach Flemming behandelt und in Zelloidin eingebettet, wie es Th. Romanow getan hatte. Die Färbung wurde mit Saffranin und Pikro-Indigo-Karmin ausgeführt. Ein anderer Teil wurde in Formalin mit Chromsäure fixiert, in Paraffin eingeschlossen und mit Hämatoxylin und Eosin gefärbt. In den nach Flemming behandelten Präparaten gelang es uns, nicht nur in den die Alveolen umgebenden Kapillaren, sondern auch in größeren Gefäßen Fett zu finden. Dies letztere erschien in Form von einzelnen runden, verschieden großen Tropfen, die das Lumen der Kapillaren vollkommen verstopften. In den größeren Gefäßen kam es nie zu vollständiger Verstopfung, und neben den Fetttropfen waren stets rote Blutkörperchen sichtbar. Im allgemeinen aber wurde hier Fett selten gefunden und war nur in einem geringen Abschnitte der Lungen enthalten. Von einer Fettembolie, auf die man den letalen Ausgang zurückführen könnte, kann im gegebenen Falle keine Rede sein. In den Gefäßen, der Leber, Milz und den Nieren ist es uns nicht gelungen, Fett zu ermitteln; im übrigen sind in diesen Organen gewöhnliche, der Vergiftung mit Kali chloricum eigentümliche, von verschiedenen Autoren mehrmals beschriebene Veränderungen gefunden. Eine Eigentümlichkeit stellte nur der Herzmuskel dar. Er zeigte, abgesehen von starker fettiger Entartung seiner Fasern, das stark ausgesprochene Bild der Fragmentatio myocardii: die Muskelfasern erwiesen sich in einzelne Stückchen zerklüftet, zuweilen ziemlich weit voneinander entfernt, wobei der Riß stets in der Richtung einer gebrochenen Linie gerichtet war (zur Untersuchung wurde die Wand des linken Ventrikels genommen). Auf den mit Formalin und Chromsäure behandelten Präparaten war dieses Bild etwas weniger ausgesprochen.

Wir dürfen nicht den Tod auf die Methämoglobinumwandlung des Blutes zurückführen, weil es uns nicht gelungen ist, kurz vor dem Tode den charakteristischen Verdunkelungsstreifen im roten Teile des Spektrums zu finden. Von der Wirkung des chlorsauren Kali auf das Herz, nämlich eines die Paralyse desselben bedingenden Salzes, kann nicht die Rede sein, weil gemäß den aus der Literatur bekannten Ergebnissen am 2. bis 3. Tage das Kali aus dem Organismus vollkommen ausgeschieden ist (Stokvis); in unserem Falle aber trat der Tod am 12. Tage ein. Ebenso kann auch die Urämie nicht angeschuldigt werden, weil die Erscheinungen seitens der Nieren zu dieser Zeit zwar noch nicht völlig verschwunden sind, doch sind sie erheblich schwächer geworden. Der Urin wurde in den letzten zwei Tagen in einer Menge von 500 bis 700 ccm ausgeschieden und hat fast seine normale Farbe angenommen; sein Eiweißgehalt ist von 9 ‰ nach Esbach auf 2‰ gesunken; die Zahl der Zylinder im Niederschlage wurde auch geringer. Die Fettembolie in den Lungen war bei weitem nicht so großen Umfanges, daß sie den Tod zu bedingen vermöchte. Als einziges Kausalmoment, wie es aus dem pathologisch-anatomischen Bilde ersichtlich ist, kann hier die Fragmentatio cordis aufgefaßt werden. Aber der zu große Zeitraum zwischen dem Tode und der Sektion und die geringe Menge von Leichen gestattet nicht, diese Erscheinung zu verallgemeinern, obgleich die Veränderungen an der Leiche, wie es aus der Arbeit von I. Titow ersichtlich ist (aus dem Pathologisch-anatomischen Institut von Prof. W. Wyssokowitsch), auf das Entstehen von Fragmentatio cordis keinen Einfluß ausüben. Besonders beachtenswert ist das Auftreten einer akuten Endokarditis bei unserer Kranken; die Entwicklung derselben darf wahrscheinlich als Ursache des die ganze Zeit bis zum Tode anhaltenden Fiebers aufgefaßt werden.

Man muß annehmen, daß der mit erheblicher Menge zerstörten Blutes versehene Organismus nicht imstande sei, mit dem Eindringen verschiedener pathogenen Bakterien zu kämpfen, und reagiert auf dieselben mit mannigfaltigen Erkrankungen (Pneumonie bei unseren Experimenttieren) und unter anderem mit Endokarditis.

In Anbetracht des mangelhaften Leichenmaterials wurden experimentelle Untersuchungen vorgenommen, um die Frage über

die Herkunft der Fettembolie und der Todesursache bei Vergiftung mit Kali chloricum klarzumachen. Im ganzen wurden zwölf Experimente an Tieren ausgeführt, die man in zwei Gruppen einteilen kann: in der einen wurden durch Injektion von erwärmten Lösungen von chlorsaurem Kali und Natron in die V. femoralis akute Vergiftungen hervorgerufen; in der anderen wurde eine chronische Vergiftung angefacht, indem wir mittels einer Sonde solche Lösungen wiederholt in den Magen der Tiere einführten. Wir nahmen nacheinander $KClO_3$ und $NaClO_3$, um klarzumachen, inwiefern man im ersteren Falle dem Kali eine Wirkung im Vergiftungsbilde zuschreiben kann. Ich will zuerst die akuten Experimente beschreiben.

Experiment Nr. 1.

16. Februar. Hund Nr. 1. Gelber Hund. Gewicht 12,2 kg. Vor dem Experimente wurde 0,03 g Morphii muriatici subkutan injiziert. Die V. femoralis wurde in der Hüftgegend abpräpariert, in ihr zentrales Ende eine Kanüle eingeführt, die mit einer mit auf 38° erwärmten 2proz. $KClO_3$ Lösung gefüllten Bürette verbunden war. Der Blutdruck wurde von der Karotis aus am Heringschen Kymographion mittels Quecksilbermanometer registriert. Die Trachea wurde durchgeschnitten und in dieselbe eine mit einer seitlichen Abzweigung versehene Kanüle eingeführt. Die Abzweigung wurde mit einem registrierenden Tambour von Marey verbunden. Die Blutdruck- und Atemkurve wurde auf einer Senkrechten an der mit gleichmäßiger Geschwindigkeit sich drehenden Trommel gezeichnet. Aus der anderen A. femoralis wurde alle fünf Minuten Blut in eine Reihe Gefäße mit parallelen Wandungen, die bis zur Hälfte mit einer Lösung von Ammonium oxalicum gefüllt waren, entnommen und darauf spektroskopisch untersucht. Binnen 35 Minuten wurde dem Hunde in 12 Gaben 120 ccm 2proz. $KClO_3$ Lösung eingeführt, was 2,4 g Salz bedeutet. Anfangs stieg der Blutdruck ein wenig und die Atmung wurde bald unregelmäßig, unterbrochen und zeigte das typische Cheyne-Stokessche Phänomen. Nach der achten Eingießung (= 80 ccm = 1,6 g) zeigte sich auf der Kurve ein starkes Sinken des Blutdruckes, welcher nach einiger Zeit wieder annähernd bis zur früheren Höhe stieg. Die Atmung wurde außerordentlich beschleunigt, so daß es unmöglich war, die Atemzüge zu zählen; sie verweilte in diesem Zustande bis zum Ende des Experimentes, indem sie nur in den ersten Sekunden nach jeder neuen Eingießung langsamer und tiefer wurde. Nach Einführung von 120 ccm fiel die Blutdruckkurve vollständig bis zur Abszisse, während die Atmungskurve ihren ursprünglichen Charakter behielt. Der Exitus trat also infolge von Herzparalyse ein. Bei der bald nach Beendigung des Experimentes ausgeführten Sektion erschien das Herz in der Diastole, die Harnblase stark gedehnt

und mit ganz durchsichtiger und wässeriger Flüssigkeit gefüllt; diese enthielt keine pathologischen Beimischungen (Eiweiß und Zucker).

Das Blut war überall dünnflüssig, etwas wässerig, etwas dunkler als normal gefärbt. Während des Experimentes wurde viermal aus der art. cruralis, und nach der Sektion einmal aus dem rechten Ventrikel Blut entnommen und in demselben bei spektroskopischer Untersuchung die für das Oxyhämoglobin charakteristischen Absorptionsstreifen nachgewiesen; der Methämoglobinstreifen im roten Teile des Spektrums wurde drei Stunden nach dem Tode nicht ermittelt.

Experiment Nr. 2.

22. Februar. Hund Nr. 2. Schwarzer Hund, Gewicht 14 kg. Die Experimentalverhältnisse dieselben wie im ersten Falle, nur mit dem Unterschiede, daß anstatt des Chlorkalis das Chlornatriumsalz eingeführt wurde. Nach Einführung von 110 ccm 2proz. $NaClO_3$ Lösung konnte man nur geringe Veränderungen auf der Atmungskurve nachweisen; es traten drei bis sieben Sekunden dauernde Atmungspausen auf; mit dem weiteren Einführen des Salzes wiederholten sich diese Pausen häufiger und wurden anhaltender. Nach 200 ccm (= 4,0 g Salz) wurde die Atmung auf längere Zeit oberflächlich und selten, worauf sie sich wieder erholte. Dasselbe haben wir bei Einführung von 150 ccm Salzlösung bekommen. Während des 80 Minuten dauernden Experimentes gelang es uns nicht, am Pulse bemerkenswerte Veränderungen zu sehen. Zuweilen wurde sogar starke Erhöhung des Blutdruckes beobachtet, so daß die Atmungs- und Pulskurven zusammenfielen. Im ganzen wurden dem Hunde 350 ccm (= 7,0 g Salz) eingeführt; weiteres Eingießen von 2proz. $NaClO_3$ Lösung hatte keinen Zweck; er wurde durch Aderlaß getötet. An diesem Tage wurde kein Methämoglobin im Spektrum gefunden; nach 24 Stunden haben wir im Blute, welches aus dem rechten Ventrikel entnommen wurde, einen sehr schwach ausgesprochenen Verdunkelungsstreifen bemerkt. Bei der Sektion erschien die Harnblase überfüllt, trotzdem der Hund während des Experimentes zweimal den Harn gelassen hat.

Experiment Nr. 3.

20. März. Hund Nr. 3. Schwarzer Hund, Gewicht 10,8 kg. Die Experimentverhältnisse waren dieselben; diesmal wird aber eine 10proz. $NaClO_3$ Lösung in Dosen von je 10 ccm, die 1,0 g Salz enthalten, eingeführt. Nach der siebenten Eingießung (7,0 Salz enthaltend), trat starke Atmungsstörung ein; wie beim vorigen Experimente wurde die Atmung sehr oberflächlich und selten, nach einiger Zeit aber erholte sie sich wieder. Der Blutdruck fing bald an zu steigen, was die ganze Zeit bis zum Ende des Experimentes bestehen blieb, so daß wir gezwungen waren, um eine Kreuzung der Kurven zu vermeiden, das Manometer zweimal zu verschieben. Nach Einführung von 15,0 g Salz wurde die Atmung beschleunigt, wobei die Ausschläge des Tambours höher wurden. Ab und zu trat eine Pause ein. Mit dem weiteren Einführen des Giftes wurde

die Atmung noch mehr beschleunigt, und endlich, nach 37,0 g Salz, stockte die Atmung vollkommen unter allgemeinen klonischen Krämpfen, während das Herz eine Zeitlang weiter arbeitete und seine Tätigkeit nur allmählich erlosch. Das ganze Experiment währte 1 Stunde 25 Min. Die Sektion wurde bald darauf ausgeführt und hat folgendes Resultat ergeben: starke Methämoglobinfärbung aller parenchymatösen Organe. Das überall dünnflüssige Blut gibt ein deutliches Methämoglobinspektrum. Die Lungen sind schmutzig-grau gefärbt und erweisen sich bei Betastung überall von flaumiger Beschaffenheit. Das Herz befindet sich in der Diastole. Die Leber und Milz sind schokoladenbraun gefärbt. Die Nieren sind blaß; die Harnblase ist gedehnt und mit vollkommen durchsichtigem, wässerigem Harne gefüllt (während des Experimentes wurde einmal Harn gelassen).

Experiment Nr. 4.

24. Mai. Hund Nr. 4. Gelbe Hündin, Gewicht 7,4 kg. Untersuchungsmethode wie vorher. In die V. femoralis wurden 110 ccm 2 proz. $KClO_3$ Lösung eingegossen, und wir erhielten fast dieselben Kurven wie beim Experiment Nr. 1. Der Tod ist infolge von Herzstillstand bei fortdauernder Atmung eingetreten. Nach jedem Einführen der Lösung zeigten sich jedesmal auf der Kurve Veränderungen der Atmung und des Pulses. Die erstere wurde anfangs tiefer und langsamer, nach einiger Zeit aber außerordentlich beschleunigt. Der Blutdruck fiel anfangs ein wenig herab, stieg aber nachher wieder bis zur ursprünglichen Höhe. Nach dem Einführen von 60 ccm sank er erheblich, fiel nach 90 ccm bis zur Abszisse und stieg bald wieder in die Höhe; nach 110 ccm trat der Tod infolge von Herzlähmung ein. Auch diesmal ist es uns nicht gelungen, Methämoglobin nachzuweisen. Die Harnblase ist mit reinem und durchsichtigem Harne gefüllt; das Blut ist überall dünnflüssig, Gerinnsel werden vermißt. Die inneren Organe erscheinen unverändert. Das Tier ist nicht narkotisiert worden.

Diese Experimente sind meines Wissens noch von Niemandem ausgeführt und beweisen offenbar, daß in akuten Fällen von Vergiftung mit chlorsaurem Kali die Todesursache in der Herzlähmung infolge der Wirkung des Kali auf den Herzmuskel und auf die in demselben eingelagerten nervösen Elemente liegt. Dieses stimmt völlig mit der Meinung von W. Afanassiew überein; er fand bei akuten Vergiftungen Veränderungen in den Herzganglien. Ob man diese durch unmittelbares Einführen des Giftes in das Venensystem des Tieres erhaltenen Ergebnisse auf den menschlichen Organismus übertragen darf, ist noch sehr zweifelhaft. Vieles spricht dafür, daß man beim Menschen den tödlichen Ausgang kaum auf die Kaliwirkung zurückführen darf, da andere Kalisalze

(z. B. Kali acet.) sogar in großen Dosen von den meisten gut ertragen werden und nicht von bedeutenden Störungen der Herztätigkeit begleitet sind. Die Atmung wird zwar erheblich gestört, bedingt aber nicht den Tod. Es wird Methämoglobin gebildet, aber in so geringer Menge, daß es durch das Spektroskop nicht entdeckt wird und scheinbar vom Organismus noch ertragen werden kann. Die Letaldosis des $KClO_3$ ist unter diesen Bedingungen für den Hund 2,2 bis 2,4 g. Das chlorsaure Natron ist viel weniger giftig als das Kali, seine Letaldosis war in unserem Falle 37,0 g. Das Herz leidet dabei gar nicht; umgekehrt, es wird die ganze Zeit erhöhter Blutdruck beobachtet. Es wird hier reichlich Methämoglobin gebildet, und der Tod tritt infolge von Stillstand der Atmung ein. Möglicherweise hängt der Tod in diesem Falle davon ab, daß die roten Blutkörperchen, wie es Marchand behauptet, ihre Fähigkeit, Sauerstoff zu absorbieren, verlieren. Die Nieren leiden wenig während des Experimentes und geben nicht das Bild schwerer Zerstörungen, wie wir es bei der Beschreibung der chronischen Vergiftung sehen werden. Die in allen Fällen beobachtete Polyurie stellt nichts für chlorsaures Kali Charakteristisches dar und wird regelmäßig bei allen Salzvergiftungen, u. a. mit Kochsalz, (s. Stokvis), angetroffen. Die mit Blut eines gesunden Hundes unter Hinzufügung von 10 prozentigen Lösungen von Natrium nitrosum, Natrium chloricum und Kalium chloricum ausgeführte vergleichende Untersuchung zeigte, daß zur Bildung von Methämoglobin vom ersteren Salze einige Tropfen nötig sind und daß der Absorptionsstreifen dabei sofort im roten Ende des Spektrums erscheint. $NaClO_3$, zu gleicher Menge Blut zugesetzt, ruft Methämoglobinbildung nach 50 Minuten hervor, und Kali chloricum in derselben Menge nach 1 Stunde 40 Minuten. Im Sinne der Methämoglobinbildung wirkt am stärksten das Natrium nitrosum und am schwächsten das Kali chloricum; das Natrium chloricum nimmt die Mittelstellung ein.

In der anderen Reihe der Versuche (chronische) führten wir die wässerige Lösung des $KClO_3$ und $NaClO_3$ mittels einer Sonde ausschließlich per os ein und stellten nachher das Tier in Verhältnisse der klinischen Beobachtung, um dem menschlichen Krankheitsbilde nähere Bedingungen zu erhalten. Ich will an dieser Stelle die Protokolle der Experimente anführen.

Experiment Nr. 5.

14. Februar. Hund Nr. 5. Schwarzer Hund, Gewicht 8,3 kg.

14. Februar. Eingeführt 15,0 ccm $KClO_3$ in erwärmter wässeriger Lösung. Nach 20 Minuten trat Erbrechen ein.

15. Februar. Eingeführt 15,0 im nüchternen Zustande. Erbrechen nach 40 Minuten. Der Hund ist niedergeschlagen.

16. Februar. Eingeführt 10,0. Selbst nach drei Stunden trat Erbrechen nicht ein. Der Hund ist niedergeschlagen. Frißt keine harte Speisen. Trinkt viel.

17. Februar. Eingeführt 18,0. Erbrechen nach 30 Minuten. Der durch Katheterisieren erhaltene Urin ist grünlich-gelb gefärbt, durchsichtig, enthält Spuren von Eiweiß, Leukocyten, einzelne rote Blutkörperchen und spärliche körnige Zylinder.

18. Februar. Eingeführt 20,0. Erbrechen nach 15 Minuten. Der Harn enthält 0,5‰ Eiweiß nach Essbach. Die bei mäßiger Defäkation entleerten Kotmassen sind geballt. Das Allgemeinbefinden befriedigend.

19. Februar. Eingeführt 12,5. Erbrechen nach 20 Minuten. Nach einer Stunde wieder 12,5 eingeführt. Dieses Mal kein Erbrechen. Der durch Katheterisieren erhaltene Harn enthält viel Fett, welches nach Extraktion mit Äther und Eindampfen auf dem Wasserbade durch Osmiumsäure und Sudan III nachgewiesen wurde. (Das Katheter war nicht mit Fett bestrichen.) Auch im Harne des gesunden Hundes wurde Fett gefunden, aber in viel geringerer Menge.

21. Februar. Eingeführt 20,0. Erbrechen nach 30 Minuten. Der Harn ist dunkelbraun gefärbt mit zahlreichen verschieden großen Klümpchen, die bei genauerer Untersuchung sich als Blutgerinnsel erweisen. Das Harnlassen ist erschwert, unterbrochen, scheinbar wird es durch diese Gerinnsel gestört.

23. Februar. Fast völlige Anurie. Bei der spontanen Miktion werden einige Tropfen teerartigen Harnes ausgeschieden. Der Hund ist niedergeschlagen, versteckt sich im Winkel. Beim Katheterisieren zeigt sich die Harnblase leer.

23. Februar. Eingeführt 25,0 in erwärmter Lösung. Erbrechen nach 25 Minuten. Der Harn ist etwas reichlicher. Der Niederschlag enthält viele aus unregelmäßigen gelbbraunen Klümpchen bestehende Zylinder. Zuweilen trifft man unveränderte Erythrocyten. Das Methämoglobinspektrum wird im Harne vermißt. Das Blut gibt einen Absorptionsstreifen im roten Ende des Spektrums. Unter dem Mikroskop zeigt es die Erscheinungen von Riess.

25. Februar. Eingeführt 30,0. Erbrechen.

28. Februar. Eingeführt 40,0. In den vorausgegangenen Tagen hat sich der Hund ein wenig erholt und ist munterer geworden. Der Harn ist etwas durchsichtiger.

2. März. Eingeführt 50,0. Erbrechen nach 40 Minuten. Profuser Durchfall; der Stuhl ist dünnflüssig und wässerig wie bei Cholera.

3. März. Eingeführt 50,0. Erbrechen nach ½ Stunde. Bei spektroskopischer Untersuchung des Blutes wird im roten Ende des Spektrums ein schwacher Methämoglobinstreifen beobachtet. Der spärliche Harn ist dunkel und enthält Eiweiß und Zylinder wie vorher.

Im Harne eines anderen normalen Hundes ist Fett gefunden.

7. März. Eingeführt 50,0. Erbrechen nach ½ Stunde. Der Hund ist sehr niedergeschlagen. Gewicht 6,96 g.

8. März. Frißt nicht und liegt bewegungslos im Winkel versteckt.

9. März. Um 4 Uhr nachmittags Exitus letalis. Sektion nach 20 Minuten. Sämtliche inneren Organe sind bräunlich gefärbt. Das Herz ist erweitert, besonders seine rechte Hälfte. In seinen Höhlen sind keine Blutgerinnsel sichtbar. Der Herzmuskel ist schlaff von gelblich-brauner Farbe. Die Lungenoberfläche ist fleckig und zeigt einzelne erhabene luftleere Bezirke von intensiv roter Farbe. Die Durchschnitte kleiner Gefäße in diesen Bezirken zeigen aus geronnenem Blute bestehende Thromben. Die Leber ist blutreich, schwärzlichbraun gefärbt, die Leberläppchen deutlich sichtbar. Die Milz erweist sich beim Betasten fest, die Pulpa auf dem Durchschnitte schmutzig-schwarz gefärbt und läßt sich mäßig abschaben, die Malpighischen Körperchen treten deutlich hervor. Die Nieren sind von fast kugeliger Gestalt, die Nierenkapsel ist stark gespannt und läßt sich leicht ablösen. Die Rindenschicht erscheint auf der Schnittfläche geschwollen und undeutlich von den Pyramiden abgegrenzt. Die Schnittfläche ist bunt infolge von zahlreichen von der Rinde zur Markschicht ziehenden braunen Streifchen. Die Harnblase enthält einige Kubikzentimeter schmutzigen Harns; ihre Schleimhaut ist injiziert. Geschwüre sind weder in der Harnblase noch in der Urethra gefunden. Der Magen-Darmkanal zeigt das Bild einer stark ausgesprochenen Gastroenteritis haemorrhagica ulcerosa. Die Geschwüre liegen im Magenfundus und in verschiedenen Darmabschnitten, besonders in der Nähe des Wurmfortsatzes. Das Knochenmark der Schienbeine ist rotbraun gefärbt, besonders an der Peripherie; an den zentralen Partien erscheint es bräunlich-rosa wie schleimig. Auf dem Gefrierschnitte der Schienbeine dieses Hundes und eines anderen, nicht vergifteten, zeigt sich ein großer Unterschied in der Färbung des Knochenmarkes. Beim gesunden Hunde ist es wie gewöhnlich gelb, beim Experimenthunde intensiv braunrot.

Im Spektroskop wurde nach zwei Stunden ein schwacher Methämoglobinstreifen gefunden. Im Laufe des Experimentes (14. Februar bis 9. März) hat der Hund im ganzen 383,0 g Kali chloricum bekommen. Der Gewichtsverlust gleicht 1,32 kg (8,28 kg zu Beginn des Experimentes und 6,96 kg am Ende desselben).

Experiment Nr. 6.

21. Februar. Hund Nr. 6. Gelbes Männchen, Gew. 12,2 kg.

21. Februar. Eingeführt 25,0 in warmer Lösung. Erbrechen nach 15 Minuten.

23. Februar. Eingeführt 25,0. Erbrechen.

24. Februar. Eingeführt 25,0 in kaltem Wasser. Kein Erbrechen.

25. Februar. Eingeführt 30,0. Erbrechen. Im Harne ist Fett konstatiert.

26. Februar. Eingeführt 40,0. Erbrechen.

2. März. Eingeführt 80,0. Erbrechen nach 30 Minuten. Allgemeinbefinden befriedigend.

5. März. Eingeführt 50,0. Erbrechen nach 30 Minuten. Das Erbrochene besteht anfänglich aus schleimigen und schokoladenbraunen Massen. Der Harn ist von Schokoladenfarbe, reagiert alkalisch und enthält Eiweiß, 6‰ nach Essbach. Der Niederschlag enthält reichliche aus matt-glänzenden Klümpchen bestehende Zylinder. Methämoglobin wurde im Harne nicht gefunden.

7. März. Eingeführt 50,0. Erbrechen. Gew. 9,3 kg. Starkes Abmagern. Heftiger, choleraähnlicher Durchfall.

9. März. Eingeführt 30,0.

11. März. Eingeführt 60,0. Erbrechen. Das Erbrochene ist schokoladenbraun gefärbt. Im Blute sind Erscheinungen von Riess zu finden.

14. März. Eingeführt 75,0. Erbrechen. Der Hund ist sehr niedergeschlagen. Anurie.

16. März. Eingeführt 75,0. St. idem.

19. März. Eingeführt 80,0. Erbrechen. Der Hund frißt nicht.

21. März. Eingeführt 45,0. Kein Erbrechen; liegt bewegungslos im Winkel versteckt. Abends Krämpfe.

23. März. Morgens Exitus letalis.

Die Sektion wurde am 24. März, d. h. 20 Stunden nach dem Exitus, ausgeführt. Das Herz im Zustande der Diastole. Der Herzmuskel ist schlaff, gelbbraun. Das Blut ist eingedickt, schmutzig-schokoladenbraun, gibt deutliches Methämoglobinspektrum. Die Lungen sind schmutzig-grau. In den unteren Abschnitten der linken Lunge ist ein pneumonischer Herd sichtbar. Die Pleurahöhle enthält eiterähnliche Flüssigkeit. In den Lungengefäßen trifft man häufig Blutgerinnsel selbst in den größeren Arterienstämmen an. Die Leber ist stark hyperämisch, schmutzig-schokoladenbraun gefärbt. Die Milz ist groß, fest. Die Pulpa erscheint auf dem Durchschnitte locker und läßt sich reichlich abschaben. Nieren: die Rindenschicht tritt deutlich über die Schnittfläche hervor; zahlreiche intensiv gefärbte, von der Rinde zu den Pyramiden ziehende Streifen. In der rechten Niere liegt ein hämorrhagischer, dreieckiger Infarkt. In der linken Niere mehrere kleinere Infarkte. Auf der großen Magenkrümmung befinden sich Geschwüre. (Das Präparat ist aufgehoben.) In dem Darme stellenweise Hämorrhagien. Das Knochenmark ist in den Schienbeinen bräunlich-rot gefärbt. (Die Schnitte sind aufgehoben und fixiert.) Das Unterhautfettgewebe ist stark atrophisch. Im Laufe des Experimentes hat der Hund 690,0 g $KClO_3$ bekommen. Gewichtsverlust = 3,9 kg (12,15 −8,25 kg).

Experiment Nr. 7.

6. April. Katze Nr. 1. Weißer Kater.

6. April. Eingeführt 2,5 ccm $KClO_3$ in erwärmter wässeriger Lösung in nüchternem Zustande. Kein Erbrechen.

9. April. Eingeführt 4,0 ccm $KClO_3$. Erbrechen.

10. April. Die Katze ist niedergeschlagen, frißt nicht, miaut, findet keinen Platz, trinkt gierig Wasser, verweigert Fleisch. Heftiger Durchfall. Der Harn ist dunkel und enthält viel Eiweiß und Zylinder von derselben Beschaffenheit wie bei den Hunden. Enthält viel Fett.

11. April. Die Katze ist stark abgeschwächt, schleppt kaum die Beine, verzichtet auf Nahrung. Anurie. Das Methämoglobinspektrum ist im Harne nicht enthalten.

12. April. Am Mittag Exitus letalis.

Die Sektion wurde nach drei Stunden ausgeführt. Das Blut ist überall dünnflüssig, Blutgerinnsel werden vermißt; Methämoglobin ist nicht gefunden. Das Herz befindet sich in der Diastole, der Herzmuskel ist fettig entartet. Die Nieren sind fleckig mit zahlreichen Infarkten. In den Lungen sind an verschiedenen Stellen verdichtete hyperämische Herde sichtbar (Infarkte). Im Magen sind Geschwüre vorhanden. Das Knochenmark ist von kaffeeähnlicher roter Farbe.

Experiment Nr. 8.

6. April. Katze Nr. 2. Weiße ♀, Gewicht 2,7 kg.

6. April. Eingeführt 2,1 ccm $NaClO_3$ in wässeriger Lösung im nüchternen Zustande. Kein Erbrechen.

8. April. Das Blut zeigt das Methämoglobinspektrum. Der Harn enthält viel Fett. Das Tier ist niedergeschlagen.

9. April. Eingeführt 3,5 ccm $NaClO_3$. Erbrechen nach 20 Minuten. Das Tier ist sehr niedergeschlagen, miaut, frißt nicht; es besteht heftiger, choleraähnlicher Durchfall.

10. April. Um 7 Uhr morgens Exitus letalis. Sektion um 4 Uhr nachmittags. Das Blut zeigt ganz deutlich das Methämoglobinspektrum. Intensive schokoladenbraune Verfärbung aller parenchymatösen Organe. Das Herz ist schlaff; der Herzmuskel getrübt von kaffeebrauner Farbe: das in den Herzhöhlen enthaltene Blut ist dickflüssig, aber ohne Gerinnsel. Die Lungen sind fleckig; die unteren Abschnitte der unteren Lappen sind intensiv hyperämisch, verdichtet und die übrige Oberfläche von kaffeebrauner Farbe.

Die Leber ist intensiv, die Milz schwach schokoladenbraun gefärbt: die Pulpa läßt sich auf dem Durchschnitte in mäßiger Menge abschaben. die Malpighischen Körperchen treten deutlich hervor. Die Nierenoberfläche fleckig. Die Kapsel löst sich leicht ab. Auf dem Durchschnitte erscheint die Rindenschicht gequollen und scharf von der Pyramidenschicht abgegrenzt; sie enthält zahlreiche in die Pyramidenschicht sich fortsetzende Infarkte. Das Knochenmark ist rotbraun gefärbt.

Experiment Nr. 9.

10. Februar. Kaninchen Nr. 1. Graues ♀, Gewicht 1,3 kg.

Um 3 Uhr nachmittags wurden 5,0 ccm $KClO_3$ in lauwarmer wässeriger Lösung eingeführt. Um 6 Uhr heftiger Duchfall und häufiges Urinieren. Um 9 Uhr Exitus letalis. Die Sektion wurde den 11. Februar, 16 Stunden nach dem Exitus, ausgeführt. Das Blut ist dunkelrot und gibt nicht das Methämoglobinspektrum. Leber und Milz sind blutreich. Die Lungen zeigen vereinzelte Hämorrhagien. Die kleineren Gefäße der Magenschleimhaut sind strotzend mit Blut gefüllt. Die Nieren zeigen keine beachtenswerte Veränderungen.

Experiment Nr. 10

11. Februar. Kaninchen Nr. 2. Graues ♂, Gewicht 2,2 kg.

11. Februar. Eingeführt 3,5 ccm $KClO_3$.

12. Februar. Eingeführt 1,0. Im Blute läßt sich nur Oxyhämoglobin spektroskopisch nachweisen. Das Tier ist niedergeschlagen.

13. Februar. Eingeführt 2,0. Heftiger Durchfall.

14. Februar. Eingeführt 3,0. Nach 1¼ Stunden Exitus unter Erscheinungen allgemeiner Krämpfe und starker Dyspnoe.

Nach 1¼ Stunde wurde die Sektion ausgeführt. Das Herz befindet sich im Zustande der Diastole; im linken unteren Lungenlappen Pleuropneumonie. Die Leber ist hyperämisch. Die Milz ist erweicht, die Nieren schwarzbraun. Die Rindenschicht tritt über die Schnittfläche hervor und ist von braunen, in verschiedenen Richtungen verlaufenden Streifen durchkreuzt, die ihr ein buntes Aussehen verleihen.

Methämoglobin ist im Blute nicht gefunden.

Experiment Nr. 11.

6. April. Kaninchen Nr. 3. Graues ♀, Gewicht 1,5 kg.

6. April. Eingeführt 2,3 ccm $KClO_3$ in wässeriger Lösung.

9. April. Eingeführt 3,5.

10. April. Eingeführt 3,5.

11. April. Eingeführt 3,5. Der Tod ist infolge von Aspiration der Flüssigkeit sofort eingetreten, was bei der Sektion bestätigt wurde. Der Magen erschien überfüllt und mit kleinen Geschwürchen bedeckt; zahlreiche Extravasate im Coecum ohne Störungen in der Schleimhaut. Leber und Milz sind kohlenschwarz gefärbt. Methämoglobin ist mittels des Spektroskops nicht nachzuweisen.

Experiment Nr. 12.

Kaninchen Nr. 4. Schwarzes ♂, Gewicht 1,4 kg.

6. April. Eingeführt 2,25 ccm $NaClO_3$ in lauwarmer wässeriger Lösung.

9. April. Eingeführt 3,5 ccm $NaClO_3$.

10. April. Eingeführt 3,5. Starker Durchfall.

11. April. Eingeführt 3,5.

12. April. Eingeführt 5,0. Der Tod trat infolge von Aspiration der Flüssigkeit sofort ein. Methämoglobin ist im Blute nicht gefunden. Für die mikroskopische Untersuchung sind nur die Nieren entnommen worden, die sich bei der Sektion kaffeebraun bis schwarz gefärbt zeigten.

Von den verschiedenen Gattungen von Tieren, die wir für unsere Experimente verwandten, zeigten sich gegen Chlorsalz die Katzen am stärksten empfindlich. Bei ihnen steht das Vergiftungsbild am nächsten dem beim Menschen. Nach ihnen folgen die Hunde. Über die Kaninchen sind wir nicht imstande, auf Grund unserer Experimente etwas Bestimmtes zu sagen, weil zwei von ihnen zufällig beim Einführen des Giftes durch Aspiration der Flüssigkeit zugrunde gingen; beim dritten zeigte sich bei der Sektion fibrinöse Pneumonie, die zweifellos das Eintreten des Todes beschleunigte; und nur ein Kaninchen ging infolge der Vergiftung zugrunde. Aber ein einziges Experiment ist ungenügend, um irgendwelche Schlüsse daraus zu ziehen.

Nach den in der Literatur bekannten Ergebnissen sind Kaninchen gegen dieses Gift am mindesten empfindlich. Für Katzen z. B. gleicht die Letaldosis 1,0 $KClO_3$ pro 1 kg Gewicht, während sie für Kaninchen 10,0 g gleich ist. Diese verschiedene Empfindlichkeit der Tiere erklärt L i m b e c k dadurch, daß der isotonische Wert des Blutplasmas bei Kaninchen beträchtlich höher als bei Menschen und Hunden ist.

Daher ist das Kaninchenblut gegen Salzlösungen mehr widerstandsfähig. Mit anderen Autoren ist unsere Beobachtung insofern einig, daß das Methämoglobin im Blute der Kaninchen viel schwieriger als im Blute anderer Tiere gebildet wird. Wir vermochten kein einziges Mal dasselbe spektroskopisch zu entdecken. Im pathologisch-anatomischen Bilde, abgesehen von Veränderungen an den Nieren, nehmen eine hervorragende Stelle Infarkte in den Lungen und Nieren und starke Entzündungserscheinungen im Magendarmkanal ein. Der Herzmuskel zeigte sich in der Mehrzahl der Fälle erschlafft, mit gelblichmattem Glanze (fettige Degeneration); besonders frappant war die Umwandlung des Knochenmarkes aus gelbem in rotes, d. h. das Vertreten des Knochenmarkfettes durch zellige, lymphoide Elemente. Hinsichtlich Katzen und Hunde speziell muß die Tatsache, daß sie normalerweise Fett mit dem Harne ausscheiden, als festgestellt aufgefaßt werden;

diese Fettausscheidung wird bei Vergiftung mit Chlorsalzen beträchtlich gesteigert.

Mikroskopische Untersuchung.

Die Organe der Tiere wurden von uns auf zweierlei Weise behandelt. Die erste hatte vorwiegend den Zweck, das Fett zu fixieren. Dafür wurden ungefähr walnußgroße Stückchen mit der Flüssigkeit von Teliesnicky (95 Teile gesättigter Kalibichromat-Lösung und 5 Teile Acid. acet. glac.) 7—10 Tage behandelt, wobei die Flüssigkeit nur einmal gewechselt wurde. Nachher wurden die Präparate sorgfältig ausgewaschen, auf 2—3 Tage in Flemmingsche Flüssigkeit, sukzessive in 50gradigen, 70gradigen und absoluten Alkohol übertragen und endlich in Paraffin eingebettet. Die Schnitte wurden mit Saffranin und Pikro-Indigo-Karmin gefärbt.

Die andere Gruppe von Präparaten wurde auf folgende Weise behandelt: möglichst kleine (bis hanfkorngroße) Stückchen wurden in einer Lösung von Sublimat fixiert, in Paraffin eingebettet und nach van Gieson oder mit Hämatoxylin gefärbt.

Lunge. Beim Hunde Nr. 5 traf man sehr häufig im Lumen der Lungenkapillaren Fetttropfen, stets von rund-länglicher Gestalt, die die Kapillaren stark dehnten und ihre Lumina völlig ausfüllten. Zuweilen besitzt hier das Fett die Form unregelmäßiger Zylinder, etwa ein Drittel des Lungenalveolumfanges lang. Etwas seltener trifft man das Fett in den größeren Gefäßen und in den Lungen bald in Form einzelner großer Tropfen neben roten Blutkörperchen, bald in Form diffuser, das Gefäßlumen verstopfender Massen. Stellenweise werden in der emphysematösen Lunge Bezirke mit verdünnten und ausgedehnten Alveolarsepten getroffen. Das Fett tritt in den Kapillaren solcher Bezirke besonders deutlich hervor, indem es in das Alveolarlumen stark hervorragt. Das Alveolarepithel ist stellenweise abgeschilfert und enthält häufig im Blutplasma reichliche Fettkörnchen und Fetttropfen. Auf den mit Sublimat fixierten und nach van Gieson gefärbten Präparaten wird in einzelnen Bezirken starke Hyperämie mit erheblicher Gefäßerweiterung beobachtet; zuweilen werden hämorrhagische, in das Lumen vieler Alveolen eindringende Herde (Infarktus) getroffen. In größeren Gefäßen kann man nicht selten Blutgerinnsel mit deutlich ausgesprochenem Fibrinnetz sehen.

Das ähnliche Bild wurde entschieden bei allen Experimenttieren gefunden (abgesehen von den Kaninchen Nr. 3 und 4, derer Lungen, da sie an Flüssigkeitsaspiration zugrunde gegangen sind, nicht untersucht wurden); der Unterschied ist dabei nur ein quantitativer. Am mindesten ausgesprochen war die Embolie beim Hunde Nr. 6 und Kaninchen Nr. 1

Nierenbefund bei beiden Katzen und bei den Hunden: die Capsula fibrosa ist unverändert; in den gewundenen Harnkanälchen sieht man stellenweise die für Salzvergiftung charakteristischen Bilder: Vakuolisation des Epithels und Kernpyknose; die Zellgrenzen sind verwischt, der

Bürstenbesatz nicht ausgeprägt. Die Kerne sind gut gefärbt, die Glomeruli vergrößert, die Bowmanschen Kapseln erweitert; dieselben sind von den Knäueln durch freien Raum getrennt. Die Bowmanschen Kapseln enthalten an nach Flemming behandelten Präparaten eine beträchtliche Fettmenge. In den großen Gefäßen und Glomerulikapillaren sind Fetttropfen deutlich sichtbar; ebensolche Tropfen befinden sich in den Höhlen vieler Bowmanschen Kapseln. Diese Erscheinung ist bei Hunden weniger ausgesprochen. Stellenweise ist das die Kapsel umgebende Gewebe mit kleinzelligen Elementen infiltriert. Die Harnkanälchen enthalten überall zahlreiche aus bräunlichen Klümpchen und Körnchen bestehende Zylinder. Das Rindenschichtepithel enthält zahlreiche Fetttropfen, insbesondere bei Katzen (physiologische Erscheinung). Die absteigenden Schenkel der Henleschen Schleifen und die geraden Harnkanälchen zeigen keine beachtenswerte Veränderungen. In der Adventitia großer Gefäße sind verdickte, intensiv gefärbte homogene Bindegewebsstränge sichtbar (hyaline Entartung). Überall stark ausgesprochene Hyperämie.

Leber. Innerhalb der Leberläppchen in den Kapillaren zwischen den Leberbalken, im Endothelium derselben, sind reichliche, verschieden große und unregelmäßig gestaltete Fetttropfen enthalten; sehr häufig liegen neben denselben rote Blutkörperchen. Die Kupferschen Zellen sind auch stark mit Fetttropfen gefüllt. Das Protoplasma der Leberzellen, insbesondere an der Peripherie der Nierenläppchen, enthält zahlreiche Fettpartikelchen. Dieses Bild ist besonders bei den beiden Katzen und Hunden ausgesprochen; bei den Kaninchen wird es vermißt. Außerdem erscheinen die Leberbalken verdünnt, zusammengedrückt, das Zellprotoplasma getrübt, körnig; die Kerne sind stellenweise schlecht färbbar. Alle Kapillaren sind erweitert und mit unregelmäßig gelbbraunen Klümpchen gefüllt, die neben roten Blutkörperchen zu liegen kommen (Zerfall der Erythrocyten). Besonders viele trifft man in der Nähe der V. centralis.

In der Milz ist Fett bei allen Tieren gar nicht gefunden worden. In der Pulpa sind zahlreiche braune Klümpchen und Körner enthalten. Die Malpighischen Körperchen sind vergrößert; die Gefäße hyalin entartet.

Herz. Die Muskelfasern sind bei allen Experimenttieren fettig degeneriert; die Querstreifung ist schwach ausgesprochen; die Gefäße sind hyalin degeneriert. Beim Hunde Nr. 5 und bei der Katze Nr. 2 trifft man zuweilen in den Gefäßlumina Fetttropfen, die die Fasern auseinander drängen und zusammendrücken. Stellenweise bekommt man in der Muskelwand Hämorrhagien zu sehen; außerdem ist beim Hunde Nr. 5, bei der Katze Nr. 1 und in geringerem Grade bei den ersten zwei Kaninchen eine Fragmentation deutlich ausgesprochen. Beim Hunde Nr. 6 und bei der Katze Nr. 1 wird die Fragmentatio cordis nicht beobachtet.

Das Knochenmark bei den Katzen und Hunden erscheint fast überall aus lymphoiden Elementen bestehend, deren Protoplasma ziemlich häufig Pigmentklümpchen enthält. Besonders reichlich sind die letzteren in den

Riesenzellen des Knochenmarks enthalten. Die Blutgefäße sind erweitert; auf den Präparaten — Strichpräparate vom Knochenmarke — trifft man ziemlich häufig Kerne enthaltende rote Blutkörperchen — Normoblasten. Megaloblasten haben wir nicht gefunden.

Die Fettembolie in den Lungen tritt also bei Vergiftungen mit Chlorsalzen regelmäßig auf, und unsere Experimente bestätigen vollkommen die Beobachtung von Prof. Th. Romanow. In dieser Hinsicht wird nur ein qualitativer, mit wahrscheinlich besonderen, noch unbekannten Bedingungen in Zusammenhang stehender Unterschied beobachtet. Als Quelle der Fettembolie darf wahrscheinlich das Knochenmark aufgefaßt werden, weil es schon makroskopisch seine gelbe Farbe in rote umwandelt und bei mikroskopischer Untersuchung fast vollständig aus lymphoiden Elementen bestehend erscheint. Leider ist es uns nie gelungen, neben den Fetttropfen Elemente des Knochenmarkes zu treffen, wie es Romanow beschreibt (Riesenzellen), trotzdem wir darauf besonders acht gaben. Das Fett, darf man denken, tritt zuerst durch die Venen in das System des kleinen Kreislaufes, und nachdem es die Lungenkapillaren passiert hat, wird es allen übrigen Organen zugeführt. Am häufigsten wird es in absteigender Anordnung getroffen, in der Leber, den Nieren, im Herzen; in der Milz haben wir es nie gesehen. Das Auftreten von Fettembolie bei Katzen und Hunden ist desto interessanter, weil bei diesen Tieren selbst in normalem Zustande Fett durch die Nieren ausgeschieden wird; bei Vergiftung aber steigt diese Ausscheidung beträchtlich. Möglicherweise liegt die Ursache des Schwindens des Fettes aus den Knochen in der Zerstörung des Blutes, und das Knochenmark beginnt anstatt der zahlreichen zerfallenen und zugrunde gegangenen roten Blutkörperchen neue, junge Elemente zu produzieren. Für diese Vermutung spricht die von uns beobachtete völlige Wiederherstellung des Blutes beim Menschen in einem in Genesung übergegangenen Falle einerseits und zahlreiche Normoblasten im Blute vieler Experimenttiere andererseits. Von anderen Erscheinungen dieser Vergiftung ist die Fragmentatio cordis sehr beachtenswert, auf die man wenigstens in manchen Fällen den letalen Ausgang zurückführen kann.

Es wäre interessant, zu ermitteln, ob Fettembolien bei Vergiftung mit anderen sog. Blutgiften — Hydroxylamin, Toluylen-

diamin, Ferrocyankalium, Natrium nitrosum u. a. —, bei welchen ebenso starke Zerstörung roter Blutkörperchen und Methämoglobinbildung beobachtet wird, vorzukommen pflegen.

Was die Ätiologie der Fettembolien überhaupt betrifft, so beschrieben Wagner und Zenker Fettembolien der Lungen, der erstere infolge von Knochenfrakturen, der letztere nach Magenperforation, wobei eine große Menge von Fettmassen in die Bauchhöhle geriet; später wurde sie von vielen Autoren bei Erkrankungen, bei welchen Knochenmark zugrunde zu gehen pflegt, beobachtet. So haben Bergmann, Lücke, Czerny nach ausgedehnten Traumen mit Zerstörung und Zersplitterung des Unterhautfettgewebes bei stark beleibten Individuen Fettembolien gesehen; Klebs und Schwenninger fanden sie bei akuter Osteomyelitis. In dem von Limpius mitgeteilten Falle trat der Tod nach einigen Minuten nach der Osteotomie unter Erscheinungen von starker Dyspnoe ein, und bei der Sektion wurde in den Lungen eine Fettembolie gefunden. Ferner beobachtete sie Virchow, und nach ihm eine ganze Reihe anderer Autoren nach heftigen eklamptischen Anfällen im Puerperium. Jolly hat sie bei Geisteskranken, deren Benehmen mit Unruhe und Delirium verbunden war, beobachtet. Die Herkunft der Fettembolie in den letzteren Fällen wird auf starke Erschütterung des Knochensystems und Traumen des Unterhautfettgewebes zurückgeführt. Diese Frage ist von Lubarsch und Ribbert ausführlich erörtert worden; sie bekamen eine ausgedehnte Fettembolie, ohne sichtbare Zerstörung von Knochenmark, bloß bei starker Erschütterung des ganzen Körpers, z. B. bei Fall eines Kaninchens von mäßiger Höhe, bzw. beim Beklopfen der Hüfte desselben binnen weniger Minuten, während Experimente mit Oberschenkelfrakturen häufig keine Embolien gaben.

In Fällen mäßigen Grades findet man Fett nur in den Lungengefäßen, in stärkeren außerdem in den Nierenglomeruli, im Zentralnervensystem, im Herzen, in der Körpermuskulatur, seltener in der Leber, Milz, im Darm usw.

So beobachtete z. B. v. Recklinghausen nach einer Knochenfraktur eine große Fettembolie mit dem Eindringen von Fett in die Blutgefäße des Gehirns, Herzens und der Nieren. Beachtenswert ist auch der Fall von Westenhoeffer, in dem

es sich um eine an Sepsis (Abortus) zugrunde gegangene Frau mit stark ausgesprochenem Hautemphysem handelte. Bei der 11 Stunden nach dem Tode ausgeführten Sektion konnte man schon makroskopisch in den Lebervenen, im rechten Herzen, in den Lungenarterien und Kapillaren Fett unterscheiden. Es ist schwierig in diesem Falle, wie es Westenhoeffer vermutet, anzunehmen, daß die Ursache der Embolie die postmortale Entwicklung von gasbildenden Bakterien ist, und daß das Fett unter dem Gasdruck sich in das Blutgefäßsystem durchdrängte.

Eine besondere Gruppe bilden die infolge von Lipämie entstehenden Fettembolien; nachdem Kussmaul zuerst diesen Fund beschrieben hat, erschien eine ganze Reihe analoger Mitteilungen. So sahen Sanders und Hamilton eine Fettembolie in 3 Fällen von Diabetes, wobei die lipämische Beschaffenheit des Blutes konstatiert wurde; hierher gehört auch der Fall von Fischer, in dem die Lipämie 16 Tage vor dem Tode entdeckt wurde. Es ist aber schwierig anzunehmen, daß das Fett in diesen Fällen in Form von Tropfen in den Organen sich ablagert, weil es bei Lipämie in Form von sehr feiner Emulsion im Blute enthalten ist. Es ist viel wahrscheinlicher, daß die feinen Fettkörnchen erst nach dem Tode zu großen Tropfen zusammenfließen und die nach dem Tode auftretende fettige Thrombosis bedingen. Abgesehen davon ist aus der Literatur bekannt, daß bei Experimenten mit Injektion von Milch (sehr grobe Emulsion) es niemals gelang, eine Fettembolie zu erhalten. Ebenso denkt Lubarsch. In einem Falle von stark ausgesprochener Lipämie bei Diabetes, wo die Sektion zwei Stunden nach dem Tode ausgeführt wurde, gelang es ihm nicht, in den Gefäßen Fett zu ermitteln, und bei Färbung mit Sudan III fand er nur sehr kleine Fetttröpfchen.

Was die Vergiftungen speziell betrifft, so wird die Fettembolie hier sehr selten beschrieben. Mir ist nur die Arbeit von Puppe bekannt, der einen Fall von Fettembolie bei Phosphorvergiftung, bei der die Quelle derselben die Leber war, beschrieben hat, und der mehrmals zitierte Fall von Th. Romanow bei Vergiftung mit chlorsaurem Kali.

Man könnte mir den Vorwurf machen, daß das Gehirn der Experimenttiere mikroskopisch nicht untersucht wurde, während man auf eine Fettembolie der Gehirngefäße selbst den Exitus

letalis zurückführen könnte. Zu meiner Rechtfertigung muß ich sagen, daß ich in meinen Versuchen mich allein um die Fettembolie bei Vergiftung mit chlorsaurem Kali interessierte, und zu diesem Zwecke habe ich die Beobachtungen von Prof. Th. Romanow erwähnt.

Literatur.

1. Marchand, F., Über die Intoxikation durch chlorsaure Salze. Dieses Archiv, Bd. 77, 1879, S. 455 bis 488.
2. Derselbe, Über das Methämoglobin. Ibid S. 488 bis 497.
3. Derselbe, Arch. f. exp. Path. u. Pharmak., Bd. 22 u. 23 (1877), S. 201, 273 und 347.
4. Derselbe, Dtsch. med. Woch., 1877, Nr. 44, S. 959.
5. Afanassiew, W., Über pathologisch-anatomische Veränderungen in den Geweben des tierischen Organismus bei Intoxikation durch chlorigsaures Kali. Petersb. Russ. Inaug.-Dissert. 1885.
6. Romanow, Th., Zur pathologischen Anatomie der Intoxikation durch chlorsaures Kali. Ein Fall von Vergiftung durch chlorsaures Kali mit Fettembolie in den Lungen und anderen Organen. Wratsch. 1896, Nr. 41 u. 42, S. 1141 u. 1178. Russ.
7. Hofmeier, Ein Beitrag zur Kasuistik der Vergiftungen mit chlorsaurem Kali. Dtsch. med. Woch. 57, 1880, Nr. 38 u. 39.
8. Kostyljew, B., Zwei Fälle von beabsichtigter Selbstvergiftung mit chlorsaurem Kali. Medicinskoje Obozrenie, 1886, Nr. 8, S. 759. Russ.
9. Afanassiew, M., Prof., Realnaja Enciklopedia medicinskich Nouk. Bd. 2, S. 220. Russ.
10. Manozkowa, Fr., R., Über zwei Fälle von Vergiftung mit Kali chloricum. Wratsch, 1887, Nr. 48, S. 938 bis 939. Russ.
11. Ignatiew, W., Zur Kasuistik der Vergiftungem mit Kali chloricum. Mitget. in der Gesellschaft der russischen Ärzte zu Moskau den 20. Oktober 1892. Medicinskoje Obozrenie 1892, Nr. 21, S. 907 bis 908. Russ.
12. Demitsch, W., Zur Kasuistik der Vergiftungen mit chlorsaurem Kali. Wratsch, 1895, Nr. 18, S. 500. Russ.
13. Woiziechowsky, B., Mitget. in der Gesellschaft der Ärzte zu Kiew den 28. April 1900. Wratsch, 1900, Nr. 23, S. 716. Russ.
14. Mering, J., Das chlorsaure Kali, seine physiologischen, toxischen und therapeutischen Wirkungen. Berlin 1885.
15. Riess, L., Über Vergiftung mit chlorsaurem Kalium. Berl. kl. Woch. 1882, Nr. 52, S. 785.

16. Hüffner und Otto, H. S. Z. S. 68 ff., und Otto in Pflügers Archiv 31, S. 260 ff. Entnommen aus A. J. Kunkels Handb. der Toxikologie. Jena 1901, S. 23.
17. Silbermann, Dieses Archiv, Bd. 73 (1891), S. 567.
18. Falkenberg, Dieses Archiv, Bd. 73 (1891), S. 567.
19. Wohlgemuth, Poisoning by chlorale of potash. The Practitioner, London, Medical Recorder, 1891, April, S. 152, entnommen aus Medicinskoje Obozrenie, 1891, Nr. 23, S. 1036 bis 1037. Russ.
20. Day, Fall von Kali chloricum-Vergiftung. Journ. of Americ. Assoc. Nr. 4. Zitiert nach Dtsch. med. Wochenschr., 1905, Nr. 17, S. 1323.
21. Harnack, E., Handbuch von Pentzold und Stinzing, russische Übersetzung, S. 782.
22. Seeligmüller, Dtsch. med. Woch., 1883, S. 657.
23. Stockvis, Arch. f. exp. Pathol. u. Pharm., Bd. 21, 1886, S. 169.
24. Titow, Zur Frage über Fragmentatio musculi cordis. (Aus dem Pathologisch-anatomischen Institut, von Prof. W. Wyssokowitsch zu Kiew.) Wratschebnaja Gazeta, 1902, Nr. 24, Russ.
25. Limbeck, Arch. f. exp. Pathol. u. Parm., Bd. 26, S. 39.
26. Lubarsch, Otto, Die allgemeine Pathologie. Wiesbaden, 1905, S. 235 bis 241.
27. Wagner, E. H., Arch. d. Heilkunde, 1862, Bd. 3. Zitiert nach Lubarsch (a. a. O.).
28. Zenker, F., Beitr. zur normal. u. patholog. Anatomie der Lunge 1862. Zitiert nach Lubarsch.
29. Bergmann, Die Lehre von der Fettembolie. Habilitationsschrift, Dorpat, 1863.
30. Lücke, Dtsch. Zeitschr. f. Chirurgie, Bd. 2. Zitiert nach Lubarsch.
31. Czerny, Berlin. klin. Woch., 1875, Nr. 44.
32. Ribbert, Über Fettembolie, Dtsch. med. Woch., 1900, Nr. 26.
33. Fischer, Über Lipämie u. Cholesterämie, dieses Archiv, Bd. 172.
34. Westenhoeffer, Siehe Lubarsch, S. 284.
35. Puppe, Über Fettembolie bei Phosphorvergiftung. Vierteljahrsschr. f. ger. Med., Bd. 12., Suppl.

Erklärung der Abbildungen auf Tafel IV.

Fig. 1. Malpighisches Nierenknäulchen. Viel Fett in den Kapillaren des Knäulchens und weniger in der Höhle der Bowmanschen Kapsel und im Endothel derselben. Fixation in der Flüssigkeit von Teliesnicky, Nachbearbeitung nach Flemming. Färbung mit Saffranin und Pikro-Indigo-Karmin.

Fig. 2. Lunge. In den in Interalveolarsepten eingeschlossenen Kapillaren sind Fetttropfen sichtbar. Dieselbe Behandlung.

Fig. 3. Leber. Außer gut ausgesprochener Infiltration der Leberzellen sind größere Fettablagerungen in den Kupferschen Zellen und Kapillaren zwischen den Leberbalken (im Endothel) sichtbar.

Fig. 4. Lunge. Fettembolie in einem kleinen Aste der Lungenarterie. Behandlung idem.

Die Bilder sind nach der Natur von Prof. W. Lindemann gezeichnet, dem ich an dieser Stelle meinen verbindlichen Dank ausspreche.

IV.

Über die Altersveränderungen der Ganglienzellen im Gehirn.

Von

Dr. Y. Saigo, Japan.

In der nachstehenden Arbeit habe ich mir auf Veranlassung des Herrn Professor v. Hansemann die Aufgabe gestellt, die Altersveränderungen an den Ganglienzellen, vor allem der Hirnrinde, welche nach Metschnikoff durch Anfressen von Makrophagen veranlaßt werden sollen, zu untersuchen.

Bevor ich zu meinem eigenen Befunde übergehe, schicke ich Metschnikoffs Anschauung über die Phagocytose als Ursache der Altersveränderungen des Gehirns voraus und erwähne kurz diesbezügliche Theorien, welche von verschiedenen Autoren vorgetragen worden sind.

Die philosophischen Betrachtungen des Altersproblems führen Metschnikoff[1]) in seinem Buche: „Studien über die Natur des Menschen" auch zu einer wissenschaftlichen Besprechung der Altersatrophie, dabei sagt er: „Bei der Altersatrophie begegnet man stets demselben Bilde: Atrophie der höheren und spezifischen Elemente der Gewebe und Ersetzung derselben durch das hypertrophische Bindegewebe."

„Im Gehirn sind es die Nervenzellen, d. h. jene, die zu den höchsten Funktionen, den intellektuellen, sensitiven, motorischen usw., dienen, die verschwinden, um niederen Elementen Platz zu

[1]) Metschnikoff, Studien über die Natur des Menschen. 1904.

machen, bekannt unter dem Namen „Neuroglia", einer Art Bindegewebe der Nervenzentren."

„Das Alter charakterisiert sich durch einen Kampf zwischen den edleren Elementen und den einfachen oder primitiven Elementen des Organismus, einen Kampf, der zum Vorteil der letzteren endet. Ihr Sieg äußert sich durch die Schwächung der Intelligenz."

Nun entwickelt Metschnikoff weiter seine Phagocytentheorie. Er weist darauf hin, daß im menschlichen Organismus die Freßzellen im allgemeinen eine außerordentlich wohltätige Funktion ausüben, z. B. bei Hämorrhagien, Verletzungen usw. Hierbei handelt es sich um Mikrophagen, Zellen, welche aus dem Knochenmark stammen; demgegenüber sollen nun vor allem Freßzellen, welche er als Makrophagen bezeichnet, bei der Altersdegeneration der Organe eine Rolle spielen. Über das Gehirn sagt er wörtlich: „So konstatiert man im Gehirn der Greise und der alten Tiere, daß eine große Zahl Nervenzellen von den Makrophagen umlagert und verzehrt wird."

Gegenüber diesen Metschnikoffschen Anschauungen stehen die zahlreichen Forscher, welche das Wesen der Altersveränderung des Zentralnervensystems erblicken in allgemeiner Atrophie, gekennzeichnet äußerlich durch eine Herabsetzung des Hirngewichts, eine gewisse Schlankheit der Windungen nebst Vertiefung und Erweiterung der Furchen, dazu kommen noch Alterationen des Gefäßsystems. Diesen äußerlichen Veränderungen, auf welche Jacobsohn[1]) und viele andere Autoren Gewicht legen, entspricht nun mikroskopisch die von Sander und Marinesco besonders ausführlich geschilderte pigmentöse Degeneration der Ganglienzellen.

Marinesco fand (nach Jacobsohn), „daß beim Greise die Elemente des Zelleibes (Granula) an Umfang verkleinert sind; zuweilen sind sie in kleine Körner umgewandelt (senile Chromatolyse).

Das Pigment, welches nichts anderes als ein Zerfallsprodukt des Protoplasmas darstellt, vermehrt sich in dem Maße, wie ein

[1]) Jacobsohn, Handbuch der patholog. Anatomie des Nervensystems 1904.

Individuum älter wird, wodurch der nutritive und respiratorische Umfang der Nervenzelle sich verkleinert. Außerdem soll die Zahl der Fortsätze abnehmen und ihre Verästelungen verschwinden. Endlich verringert sich das Volumen der Zelle im ganzen, bis eine vollkommene Atrophie eintritt. Die Seneszenz der Nervenzellen ist aber niemals eine Phagocytose." Zuletzt bleibt von den Ganglienzellen nur ein gelbbraunes, fein gekörntes Pigment übrig, das noch lange die ursprüngliche Form der Zelle bewahrt, bis es schließlich völlig verschwindet, so daß man dann nur eine der Zelle entsprechende Lücke im Gewebe erkennt.

Diese pigmentöse Atrophie im Greisenalter ist ein so auffallendes Phänomen, daß es von allen Autoren, die sich mit diesbezüglichen Untersuchungen befaßt haben, erwähnt wird. So findet man es schon als ein charakteristisches Merkmal des Greisenalters angegeben von Virchow, Obersteiner, Charcot, Leyden, Piliz u. a.

Keiner dieser Forscher hat etwas ähnliches wie Metschnikoff beschrieben, was um so auffallender erscheint, als sich sehr zahlreiche und bedeutende Forscher mit den Altersveränderungen des Gehirns beschäftigt haben.

Das sind also im wesentlichen die Anschauungen, welche bisher über die Altersveränderungen der Ganglienzellen des Gehirns geäußert worden sind. Man erkennt ohne weiteres, welch ein schroffer Gegensatz zwischen der Theorie Metschnikoffs und der anderer Forscher besteht. Infolgedessen habe ich selbst die Altersveränderung der Ganglienzellen studiert und ganz besonders die Angaben Metschnikoffs nachgeprüft.

Um ein Vergleichsmaterial zu erhalten, habe ich zu meiner Arbeit nicht nur senile, sondern auch Gehirne von Kindern, Neugeborenen und Personen jeden Alters, im ganzen fünfzig, beider Geschlechter genommen. Über mein Untersuchungsmaterial gibt die folgende Tabelle Aufschluß:

Neugeborene	1	19 jährige	1	31 jährige	1
1 jährige	1	21 „	2	34 „	1
5 „	2	25 „	1	36 „	1
9 „	1	28 „	1	40 „	1
12 „	1	29 „	1	41 „	1
15 „	1	30 „	1	45 „	1

46jährige	1	63jährige	1	79jährige	2
51 „	2	64 „	1	80 „	2
53 „	1	66 „	2	81 „	1
55 „	1	68 „	2	83 „	2
56 „	1	69 „	1	84 „	1
61 „	1	70 „	2	85 „	2
62 „	1	75 „	2	87 „	1

Als Sektionsbefund ist zu erwähnen, daß bei den meisten Gehirnen alter Personen mehr oder weniger starke zirkumskripte oder auch diffuse Trübungen und Verdickungen der Pia mater neben Arteriosklerose und atheromatösen Gefäßveränderungen vorhanden waren. Diese Gefäßveränderungen waren an der Hirnbasis und in der Sylvii schen Furche besonders deutlich zu erkennen. Das Gehirn war bei hochgradiger Atrophie geschrumpft und füllte den Schädel nicht ganz aus. Die Windungen waren schmal und schlank, oft sogar scharf, kammförmig und standen weit auseinander. In den subarachnoidealen Räumen sah man häufig reichliche Flüssigkeitsansammlung, welche oft ein gelatinöses Aussehen zeigte. Beim Schneiden des Gehirns fühlte man mehr Resistenz als bei jüngeren. In den Ventrikeln war oftmals mehr oder weniger die Zerebrospinalflüssigkeit vermehrt und dementsprechend die Ventrikel etwas erweitert. Das Ventrikelependym war manchmal verdickt, zuweilen auch leicht granuliert, die Telae chorioideae ödematös gequollen.

Alle diese makroskopischen Altersveränderungen sind wohl bekannt, aber wir dürfen sie, wie ich hervorheben möchte, durchaus nicht als konstant betrachten. Ich selbst habe Gehirne alter Leute gesehen, welche nichts von diesen Atrophieerscheinungen zeigten. Hierauf hat schon v. Hansemann[1]) hingewiesen.

Wir wenden uns jetzt den mikroskopischen Atrophieerscheinungen zu.

Da mir die von Metschnikoff beschriebene Phagocytose möglicherweise ein durch die Fixationsmittel verursachtes Kunstprodukt zu sein schien, worauf schon v. Hansemann[1]) hingewiesen hat, habe ich sämtliches Material, welches mir zur Verfügung stand, in folgenden Flüssigkeiten mit nachfolgendem steigendem Alkohol fixiert: Alkohol, Formol (10 prozentig), Sublimat,

[1]) v. Hansemann: Über die Gehirne etc. 1907.

Müller'sche Lösung, Müller'sche Lösung mit Formol nach Orth.

Die einzelnen in diesen verschiedenen Flüssigkeiten fixierten Präparate habe ich untereinander verglichen. Dabei hat sich herausgestellt, daß in der Tat das Fixationsmittel nicht ohne Einfluß auf das mikroskopische Bild bleibt, und vor allem der absolute Alkohol zu Schrumpfungsprozessen am Protoplasma der Ganglienzellen führt, welche bei der Deutung der Befunde recht berücksichtigt werden müssen. Hier registriere ich nur kurz diese Tatsache, ich werde später noch auf sie zurückkommen.

In höherem Alter spielt naturgemäß die Arteriosklerose eine wichtige Rolle. Man sieht mikroskopisch an arteriosklerotischen Gefäßen ungleichmäßige Wucherung der Intima, die elastischen Lamellen zeigen keine regelmäßige kleinwellige Faltung und sind oft in Spalten zerlegt. Die abgespalteten Elastikafasern verdichten sich und bilden oft eine Art von sekundärer Elastica interna (wie Nonne und Luce beschreiben). Die gewucherte Intima ist im allgemeinen nicht sehr kernreich. Die Muscularis bald atrophisch, bald hypertrophisch, und man sieht in ihr auch Neubildung elastischer Fasern. In der Adventitia sieht man Kernvermehrung, welche besonders an Teilungsstellen deutlich ist. In den perivaskulären Lymphräumen finden sich oft gelbe Pigmentkörper, auch Blutkörperchen.

An den atheromatösen Gefäßen wird die gewucherte Intima homogen und kernlos und zeigt fettige und hyaline Degeneration. Auch kommen in der Intima Kalkablagerungen vorn, welche häufig das Gefäßlumen verengen. Ebenso kann auch Verfettung, Verkalkung und hyaline Entartung in der Media vorkommen.

Miliare Aneurysmen habe ich nur selten gesehen.

Von den Venen und Lymphgefäßen ist nichts Besonderes zu erwähnen.

Derartige arteriosklerotische Gefäßveränderungen trifft man, wie ja hinreichend bekannt, in mehr oder weniger hohem Grade an fast allen senilen Gehirnen, und bei der mikroskopischen Untersuchung trifft man dann zuweilen ältere kleine Erweichungsherde der Hirnsubstanz in den großen Hirnganglien, wie man sie oft schon makroskopisch nachweisen kann. Auf die arteriosklerotischen Veränderungen der Hirnsubstanz gehe ich nicht näher ein, aber das eine möchte ich hervorheben, daß zwischen der Arteriosklerose und

den Veränderungen der Ganglienzellen keine engeren Beziehungen bestehen, während es möglich ist, daß die Vermehrung der Glia zum Teil mit den Gefäßveränderungen zusammenhängt.

Was nun die eigentlichen Veränderungen der Hirnsubstanz in senilen Gehirnen anbetrifft, so zeigt sich zunächst eine Vermehrung und Verdichtung der Stützsubstanz, welche dem Gehirn eine festere Konsistenz verleiht. Diese festere Konsistenz kann natürlich durch Ödem aufgehoben werden. Diese Vermehrung der Stützsubstanz ist sowohl in der Hirnrinde als auch in der Marksubstanz vorhanden und oft sehr deutlich in der subpialen Schicht der Rinde und der Marksubstanz.

Die Nervenfasern schienen in diesen Schichten durch den Druck des gewucherten Gliagewebes atrophisch zu werden, und zwar desto mehr, je stärker die Gliawucherung ist. Häufig waren in der subpialen Schicht der Rinde und der Marksubstanz Amyloidkörperchen vorhanden, welche bei jüngeren Personen sich weit spärlicher finden.

Nun zu den Veränderungen der Ganglienzellen selbst.

Als wichtigste Veränderung dieser im Greisenalter finden wir da die pigmentöse Atrophie, wie sie von Sander und Marinesco ausführlich beschrieben worden ist.

Die Nisslschen Granula lösen sich in feingekörntes, gelbbraunes Pigment auf. Der Kern rückt mehr nach der Wand der Zelle, die Kernmembran tritt deutlich hervor, das Kernkörperchen erscheint geschrumpft. Schließlich kann Kern und Kernkörperchen schwinden, und von den Ganglien bleibt nur ein gelbbraunes, feingekörntes Pigment übrig, das zunächst noch die ursprüngliche Form der Zelle zeigt, bis es schließlich vollständig verschwindet. In anderen Fällen stellt die Ganglienzelle eine rundliche Pigmentkugel dar, an welcher noch am Rande einzelne Häufchen chromatischer Substanz zu erkennen sind.

Alle diese Veränderungen habe ich in allen Abstufungen beobachtet, und ich möchte behaupten, daß diese pigmentöse Atrophie der Ganglienzellen das charakteristische Merkmal seniler Gehirne ist. Ich habe den Eindruck, als ob diese pigmentöse Atrophie eine durch das Altern bedingte Seneszenzerscheinung der Ganglienzellen selbst sei und nicht verursacht durch Veränderung der Glia oder des Gefäßsystems. Man findet auch diese pigmentöse Atro-

phie nicht unbedingt zunehmend mit vorschreitendem Alter, sondern zuweilen ist sie schon verhältnismäßig frühzeitig (bei 50 bis 60 Jahren) ausgeprägt, während sie umgekehrt bei sehr hohem Alter (87 Jahre) verhältnismäßig wenig ausgesprochen sein kann. Das hängt wohl mit der allgemeinen Erfahrung zusammen, daß die eine Person früher altert als die andere.

Häufig sieht man nun um die Ganglienzellen, welche noch keine vorgeschrittene Degeneration zeigen, kleine runde Zellen liegen. Die Zahl dieser Zellen ist sehr verschieden, bald 1, 2, 3, 4, 5, 6, selten über 8. Was die Größe dieser Zellen anbelangt, so ist sie nicht immer gleich, sondern sie entspricht bald der Größe eines Leukocyten, bald ist sie etwas größer und zeigt einen vollsaftigeren Kern. Beide Zellarten können gemischt zusammen vorhanden sein. Der Kern dieser Zellen ist niemals multinukleär, er färbt sich zuweilen besonders dunkel, vorwiegend in den kleinen Zellen, während er in den protoplasmareichen heller erscheint und Kernkörperchen und Chromatingerüst erkennen läßt.

Als überaus wichtig muß ich bezeichnen, daß diese Zellen nun nicht allein um noch unveränderte oder noch wenig veränderte Ganglienzellen liegen, sondern auch in der Umgebung von pigmentatrophischen Zellen. In der Umgebung von Pigmenthaufen habe ich sie selten gesehen. Ebenso habe ich niemals diese Zellen beladen gefunden mit Pigment. Die runden Zellen liegen nun bald dicht dem Ganglienzelleib an, bald etwas davon ab. Es hängt dies zum Teil zusammen mit dem Konsistenzgrade des Gehirns, indem bei festeren Gehirnen die perizellulären Räume weniger weit erscheinen als bei ödematös durchtränkten, so daß den Zellen verschieden reichlicher Raum zur Verfügung steht. Liegen die Zellen der Ganglienzelle näher an, so bekommt der Ganglienzelleib Einbuchtungen, welche der Größe der anliegenden Zellen entsprechen. In den Fällen aber, wo die Zellen von den Ganglienzellen weiter abliegen, sieht man sehr häufig an den den Zellen zugekehrten Teilen der Ganglienzellen gleichfalls die oben beschriebenen Einbuchtungen, so so daß man diese abliegenden Zellen vielleicht in manchen Fällen durch die Fixation von Ganglienzellen abgerissen betrachten muß. So findet man die kleinen runden Zellen den Ganglienzellen dichter anliegen bei Präparaten, welche frisch gequetscht oder frisch mit dem Gefriermikrotom geschnitten sind oder erst in Formol fixiert

und dann mit dem Gefriermikrotom geschnitten sind. Damit soll aber keineswegs gesagt sein, daß das Abliegen der kleinen runden Zellen von der Ganglienzelle stets nur ein Kunstprodukt sei. Im Gegenteil ist es sicher feststehend, daß diese Zellen überall in perizellulären Räumen liegen können und andererseits die Ausbuchtungen der Ganglienzellen nicht auf ursprüngliche Anlagerung der runden Zellen zurückzuführen, sondern als durch das Fixationsmittel bedingte Kunstprodukte zu bezeichnen sind. Häufig habe ich eine Beobachtung gemacht, welche schon v. Hansemann erwähnt. Es fanden sich die Rundzellen zirkulär um die Ganglienzelle gelagert und erweckten so, besonders wenn der perizelluläre Raum sehr weit war, den Anschein, als liege etwa eine endothelartige Auskleidung dieses Raumes vor.

Diese Zellen, von denen hier die Rede ist, sind übrigens allgemein bekannt. Jeder Histologe oder jeder, der sich sonst mit der mikroskopischen Anatomie des Gehirns befaßt hat, hat dieselben gesehen. Merkwürdigerweise steht jedoch in keinem Lehrbuch der Histologie irgend etwas über deren Bedeutung, und darauf ist es wohl zurückzuführen, daß in einigen Arbeiten die merkwürdigsten Anschauungen über dieselben hervortreten. Denn abgesehen davon, daß sie Metschnikoff als Freßzellen bezeichnet, zu denen ja jede Zellart werden kann, sind sie z. B. von Kronthal[1]) als Leukocyten aufgefaßt worden. Es ist ganz zweifellos, daß es sich hier um Gliazellen handelt. Der Zusammenhang der Zellen mit der Gliasubstanz, der bei gut fixiertem Material ganz deutlich hervortritt, die vollständige Übereinstimmung der Kerne mit den Gliakernen und endlich die Neigung, sich zu epithelartigen Verbänden zu vereinigen, die ja auch den Gliazellen eigen ist, spricht unzweifelhaft für die Natur der Zellen.

Man findet also tatsächlich bei der mikroskopischen Untersuchung seniler Gehirne Ganglienzellen mit lakunären Einbuchtungen ihres Protoplasmaleibes, welche zustande kommen durch Anlagerung kleiner uninukleärer Rundzellen.

Wir wollen dabei ganz von der Tatsache absehen, daß diese Buchtungen der Ganglienzellen zum Teil unzweifelhaft durch die

[1]) Kronthal, Die Neutralzellen des zentralen Nervensystems. Arch. f. Psych. Bd. 41, 1906.

Fixation bedingte Kunstprodukte sind. Dieses angefressene Bild der Ganglienzellen bildet aber durchaus kein Kriterium der Seneszenz, da es sich nicht nur bei Greisengehirnen findet, sondern auch in allen Gehirnen mit Ausnahme von Neugeborenen und Einjährigen. Dabei zeigt sich überall dieselbe Erscheinung, daß bei Präparaten, welche von Anfang an in Alkohol fixiert worden sind, das eingebuchtete Bild der Ganglienzellen wegen der Schrumpfung des Zellprotoplasmas noch auffälliger wird und die Lücken zwischen Ganglienzellen und der Umgebung noch deutlicher werden. Besonders ist dies der Fall bei Material, welches etwas ödematös war.

Was ergibt sich nun aus diesem Befunde bezüglich der Metschnikoffschen Phagocytentheorie?

Die Beobachtung von lakunären Buchtenbildungen des Protoplasmaleibes der Ganglienzellen mit Anlagerung uninukleärer Rundzellen ist an und für sich unzweifelhaft richtig, aber ebenso zweifellos scheint mir Metschnikoff aus diesem Befunde sehr willkürliche und falsche Schlüsse gezogen zu haben. Folgendes spricht gegen die Metschnikoffsche Theorie:

1. Die beobachteten Bilder an den Ganglienzellen kommen in jedem Lebensalter vor und können schon deshalb unmöglich als eine Alterserscheinung aufgefaßt werden. Zuweilen erschien es mir allerdings, als fände sich im höheren Alter eine gehäufte Ansammlung von uninukleären Rundzellen um die Ganglienzellen. Allein dieser Befund war nicht konstant und ließ sich einfacherweise aus der Vermehrung der Gliasubstanz überhaupt in solchen Gehirnen erklären.

2. Die lakunären Einbuchtungen des Protoplasmaleibes sind vielfach schon durch die normale Form der Ganglienzelle bedingt, in anderen Fällen deutlicher geworden oder überhaupt erst entstanden durch die Einwirkung des Fixationsmittels, besonders des absoluten Alkohols. Damit haben wir diese Erscheinungen am Leibe der Ganglienzellen zum Teil als Kunstprodukte erkannt. Weiterhin betonen wir, daß die Einbuchtungen der Ganglienzellen vorkommen beim Fehlen von Rundzellen in unmittelbarer Anlagerung, d. h. wenn solche entweder überhaupt nicht vorhanden sind oder in perizellulären Räumen weitab liegen, daß umgekehrt aber die Einbuchtungen auch fehlen können, wenn Rundzellen den Ganglienzellen unmittelbar anliegen. Aus alledem

ergibt sich meines Erachtens, daß die lakunären Einbuchtungen der Ganglienzellen nicht als Arrosionserscheinung von seiten anliegender Rundzellen aufzufassen sind. Zugestehen wollen wir, daß zuweilen, besonders bei engen perizellulären Räumen, die Einbuchtungen eine Art von Anpassung und bestmöglichster Ausnutzung des gegebenen Raumes darstellen.

3. Am wichtigsten ist die Entscheidung, ob die Rundzellen überhaupt Freßzellen im Sinne Metschnikoffs sind. Metschnikoff selbst hat von vornherein diese Zellen als Makrophagen bezeichnet, als große,. bald bewegliche, bald feste Phagocyten, welche in verschiedener Form besonders bei mechanischen Verletzungen auftreten. Nach unseren Beobachtungen können die Zellen unmöglich aus dem Blute stammen und lassen sich daher nicht in die große Gruppe der Lymphocyten bzw. Leukocyten einreihen. Dagegen fällt in allen Präparaten die absolute Ähnlichkeit der in Frage stehenden Rundzellen mit den Gliazellen auf. Ich bin im Laufe meiner Untersuchung zu der sicheren Auffassung gelangt, daß es sich wirklich um Gliazellen handelt, um Zellen, welchen nicht im geringsten die Eigenschaft einer Phagocytose zukommt. Man findet in diesen niemals Kernreste, niemals Pigmentkörner, obwohl die Zellen neben den Pigmenthaufen liegen, welche wir als letztes Merkmal des Ganglienzellenunterganges kennen. Die Auffassung der von Metschnikoff als Makrophagen gedeuteten Rundzellen als Gliazellen stützt sich nicht allein auf diese morphologische Ähnlichkeit. Wir finden sie vermehrt, wenn die Zellen der Glia überhaupt vermehrt sind, wir sehen sie manchmal nach Art einer Epithelauskleidung an der Wand des perizellulären Raumes im Bereiche des Gliafasergewebes gelegen. Wir sehen zuweilen feine Fäserchen an den Zellen hinziehen, und oftmals wird überhaupt die Lagerung der Zellen im perizellulären Raume durch einen Tangentialschnitt dieses vorgetäuscht. Kurz, ich komme dahin, die Metschnikoffschen Freßzellen als gewöhnliche Gliazellen aufzufassen. Diese Auffassung wird durch die Beobachtung gestützt, daß diese Zellen in den Gehirnen verschiedener Lebensalter auch morphologisch den entsprechenden Erscheinungsformen der Gliazellen analog sind.

Aus diesen Ergebnissen meiner Untersuchungen fasse ich den Befund folgendermaßen zusammen:

Die Seneszenzerscheinungen des Gehirns sind sowohl nach den Erscheinungen des Lebens als auch anatomisch schwer zu erklären. Ich weise hier auf die Mitteilung v. Hansemanns hin, welcher bei zwei sehr berühmten Männern, Mommsen und Bunsen, eine starke senile Atrophie des Gehirns fand, obwohl diese Männer bis in die letzte Lebenszeit eine außerordentliche Geistesschärfe zeigten. Daraus hat v. Hansemann den Schluß gezogen, daß derartige Atrophieerscheinungen sowie die mikroskopisch dafür verantwortlich gemachten Befunde nicht die Ursache seniler Demenz sein können. Die Phagocytentheorie Metschnikoffs erscheint sicher unrichtig. Eine Zerstörung der Ganglienzellen durch Makrophagen läßt sich nicht nachweisen. Die Makrophagen Metschnikoffs sind gewöhnliche Gliazellen, und die lakunären Einbuchtungen der Ganglienzellen sind, wie ich oben gezeigt habe, in verschiedener Weise sehr einfach zu erklären. Die Atrophie der Ganglienzellen entspricht im wesentlichen der von verschiedenen Autoren beschriebenen pigmentösen Atrophie, neben welcher eine Verdichtung der Gliasubstanz einhergeht. Beide Veränderungen sind vielleicht zum Teil auf Altersveränderungen der Gehirngefäße zurückzuführen.

V.

Die Rolle der Zellgranula bei der hämatogenen Pigmentierung nebst Bemerkungen über „entzündliche“ Zellformen.

Von

Prof. Dr. Julius Arnold in Heidelberg.

(Hierzu Taf. V.)

In unseren Anschauungen über die morphologische und biologische Bedeutung der Plasmosomen und Granula hat sich in den letzten Jahrzehnten ein bemerkenswerter Wandel vollzogen. — Früher wurden alle Granula als von außen in die Zelle eingetretene, für den Aufbau und die Funktion dieser unwesentliche Gebilde angesehen. Wer die Lehre von der extrazellularen Entstehung

der Granula unter Berücksichtigung des vorliegenden Tatsachenmaterials einer vorurteilsfreien Prüfung unterzieht, wird zu dem Ergebnis gelangen, daß sie namentlich auf Grund der Beobachtungen am lebenden und überlebenden Objekt, in welchem die direkte Umwandlung der Mikrosomen des Zytoplasmas, der Plasmosomen, in Granula nachgewiesen werden kann, nicht haltbar ist.

Es genügen wenige Bemerkungen, um meine Stellungnahme in der Granulafrage zu kennzeichnen. — Altmann, dessen Name mit der Geschichte der Granulaforschung dauernd verknüpft sein wird, betrachtet die Granula als Strukturelemente der Zellen, welchen er die Bedeutung von Bioblasten beilegt, während sie Ehrlich im Gegensatz zu Altmann nicht als Bestandteile der Zellen, sondern als ihre Sekretionsprodukte auffaßt. — Die von Altmann aufgestellte und, wie ich hinzufügen will, mit Recht angefochtene Bioblastentheorie ist wohl die Hauptursache gewesen, daß den von ihm gefundenen bedeutungsvollen morphologischen und biologischen Tatsachen die ihnen gebührende Anerkennung nicht zuteil geworden ist, während Ehrlich mit den Erfolgen seiner farbenanalytischen Untersuchungen allgemeine Zustimmung gefunden hat. — Über viele Jahre ausgedehnte Beobachtungen an lebenden und überlebenden, sowie nach verschiedenen Methoden konservierten und tingierten Objekten haben mich belehrt, daß die Granula umgewandelte Plasmosomen sind. Ich weiche von Altmann insofern ab, als ich die Granula nicht als die bioblastischen Elementarbestandteile der Zellen, sondern als umgewandelte, wichtigen Funktionen dienende Strukturbestandteile dieser ansehe. Daraus ergibt sich aber weiter, daß ich die Granula nicht mit Ehrlich lediglich als Sekretionsprodukte der Zellen auffassen kann. Da die Granula nicht nur der Sekretion, sondern auch der Umsetzung, Assimilation und Synthese von Fett, Glykogen, Myelin, Kalk, Eisen, Pigment, Gallenfarbstoff usw. dienen, bin ich bei voller Wertschätzung der hervorragenden Leistungen Ehrlichs auf dem Gebiet der Erforschung der Granula, insbesondere derjenigen der Blutzellen, der Ansicht, daß seine Lehre einer Korrektur bedarf.

Da ich von einer ausführlichen Erörterung dieser Verhältnisse an dieser Stelle absehen muß, begnüge ich mich mit dem Hinweis,

daß für die Rolle, welche die Granula bei der Sekretion spielen, die morphologisch nachweisbaren Vorgänge der Bildung von Mucin, Hyalin, Kolloid, Glykogen usw. bemerkenswerte Beispiele sind.

Was die Beteiligung der Granula bei der Umsetzung von Fett anbelangt, so verdanken wir schon Altmann, Krehl, Metzner, Beneke usw. bedeutungsvolle Nachweise, die meine Mitarbeiter und ich[1]) durch Beobachtungen an Leukocyten, Bindegewebszellen, Endothelien, Epithelien und Drüsenzellen zu vermehren bestrebt waren. Besonders lehrreich erwiesen sich die Befunde an der laktierenden Mamma, in deren Drüsenzellen die granuläre Umsetzung von Fett mit einer gewissen Gesetzmäßigkeit sich vollzieht, indem die ersten Fettgranula an der Basis der Zelle auftreten, während die weitere Umwandlung und endliche Ausscheidung durch die Sekretvakuole in dem gegen das Lumen gelegenen Abschnitt erfolgt.

Über die granulare Umsetzung von Eisen habe ich gleichfalls schon berichtet.[2]) — Es wurde Eisen in gelöster und unlöslicher Form in den Froschlymphsack und das Knochenmark von Kaninchen eingeführt und siderofere Granula in den verschiedensten Zellformen, Leukocyten und Bindegewebszellen, gefunden. Durch die Versuche, bei welchen Eisenstäbchen in die Gewebe eingebracht worden waren, ließ sich der Nachweis liefern, daß nach erfolgter Lösung des Eisens im Gewebe dasselbe durch die Zellgranula umgesetzt wurde. — Als Beispiele der endogenen Siderosis habe ich die Befunde bei der sog. hämatogenen Siderosis in Leber und Nieren[3]) sowie die Pigmentzustände bei der braunen Induration der Lunge und die Bindung des Eisens bzw. des eisenhaltigen Pigments an die Zellgranula bei diesen Zuständen geschildert. — Da es mir aber wünschenswert schien, das Verhalten der Zellen und ihrer Granula in den einzelnen Phasen der hämatogenen Pigmentierung festzustellen, entschloß ich mich zu weiteren Versuchsreihen. — Die Untersuchung der Granula hatte diejenige

[1]) Vgl. Literaturverzeichnis in Zieglers Beiträgen zur pathologischen Anatomie Supplbd. 7.

[2]) Arnold, J., Über Siderosis und siderofere Zellen. Dieses Arch., Bd. 161, 1900.

[3]) Vgl. auch Gambaroff, Untersuchungen über hämatogene Siderosis der Leber usw. Dieses Arch., Bd. 188, 1907.

des Zytoplasmas zur Voraussetzung. Es mußte ferner versucht werden, das Verhalten der granulierten und nicht granulierten Zellen den Zerfallsprodukten der Erythrocyten gegenüber und ihre Beteiligung bei der Pigmentierung, ebenso die weiteren Metamorphosen und Geschicke der verschiedenen Zellformen festzustellen. In den nachfolgenden Zeilen soll Rechenschaft darüber abgelegt werden, inwieweit es mir gelungen ist, einen bescheidenen Beitrag zur Beantwortung dieser Fragen zu liefern.

Material und Methoden.

Es wurden bei diesen Versuchen ausschließlich Meerschweinchen verwendet, weil durch den großen Prozentsatz der pseudoeosinophilen Zellen Aussicht geboten war, über die weiteren Geschicke dieser sich zu unterrichten.

Nach gründlicher Desinfektion der sorgfältig rasierten Rückenhaut durchschnitt ich diese bis in das Unterhautzellgewebe, löste dieses etwas ab, um Blutung zu erzeugen, und sterilisierte Hollunderplättchen einzuführen. Den Verschluß der Wunden bewirkte ich durch serres fines, weil bei der Anlegung von Nähten eine aseptische Heilung viel schwerer zu erreichen war. Nach Ablauf von 2, 4, 6, 8 Tagen bis zu 6 Wochen wurden die Tiere getötet und die exzidierten Hautstücke sofort in die Konservierungsflüssigkeiten eingelegt. Als solche dienten Alkohol ohne und mit Zusatz von Schwefelammonium (Hall) oder Müller-Sublimat (ohne Eisessig). Die Paraffin- bzw. Zelloidinschnitte färbte ich nach verschiedenen Methoden: 1. mit Weigertscher Eisenhämatoxylin und Eosin, 2. Azur-Eosin nach Sternberg oder Schridde, 3. polychromem Methylenblau nach Unna, 4. Pyronin-Methylgrün nach Unna-Pappenheim, 5. Orange-Säurefuchsin, Methylgrün (Ehrlich) und 6. Triacid (n. Ehrlich). Die Eisenreaktionen führte ich mit Ferrozyankali nach den Vorschriften von Schneider oder Stieda oder mit Schwefelammonium (Quincke) aus.

Zellformen.

Es wurde schon oben begründet, weshalb eine Aufzählung und kurze Beschreibung der verschiedenen unter solchen Verhältnissen vorkommenden Zellformen nicht zu umgehen ist. Durch die neueren Arbeiten von Schwarz, Maximow, Ziegler, Helly, Zieler u. a. sind unsere Kenntnisse in dieser Hinsicht, namentlich was die granulierten Zellen betrifft, sehr gefördert worden. Andererseits geht auch aus ihnen, wie aus den früheren Untersuchungen über „Exsudatzellen“ hervor, wie schwierig es ist, die einzelnen Zellarten von einander zu unterscheiden und ihre Herkunft zu ermitteln. Bezüglich gewisser uninukleärer Zellen des Blutes hat man sich bis heute noch nicht einigen können, ob sie den Lymphocyten oder Myelocyten beizuzählen sind. Um wieviel schwieriger muß

das für ähnliche im entzündeten Gewebe vorkommenden Formen sein. Schridde[1]) hat neuerdings für Myeloblasten und Lymphoblasten als wichtige Unterscheidungsmerkmale angegeben: 1. Häufigkeit der Mitosen bei den Lymphoblasten, Seltenheit bei den Myeloblasten, 2. stärkere Entwicklung und Basophilie, sowie feinwabige Struktur des Plasmas der Myeloblasten, welch letztere bei Lymphoblasten vollkommen fehlen soll, 3. Differenzen in der Anordnung der Kerne, und schließlich 4. die Granula der Lymphoblasten. Weitere Untersuchungen müssen lehren, inwieweit diese Unterscheidungsmerkmale auch bezüglich entzündlicher Zellformen verwendbar sind. Ich möchte nur hervorheben, daß nach meinen früheren und jetzigen Erfahrungen die Struktur des Zytoplasmas und der Kerne ein und derselben Zellart unter solchen Bedingungen einem großen Wechsel unterworfen ist. Je nach dem Funktionszustand bietet das Zytoplasma der gleichen Zelle eine schaumige, gitterige, fädige, stäbchenförmige oder mehr granuläre Struktur. Daß Zellen ihre Granulierung wechseln und einbüßen können, dafür sollen weitere Belege beigebracht werden, ebenso für den Wechsel der Kernstruktur bei der gleichen Zellart. — Ich will versuchen, eine möglichst objektive Schilderung der verschiedenen Zellformen sowie ihrer weiteren Metamorphosen und Geschicke zu geben, auch die Frage ihrer Herkunft soll erörtert werden; daß diese in vielen Fällen nicht zu beantworten ist, darin stimme ich mit andern Beobachtern überein. Wenn in den nachfolgenden Zeilen lymphocytoide und myelocytoide Zellen unterschieden werden, so geschieht das mehr im Interesse der besseren Verständigung. Die Bezeichnung — Polyblasten, Klasmatocyten usw. — habe ich absichtlich vermieden. Die letztere ist nicht eindeutig, erstere zu vieldeutig, überdies sind diese Formen wenigstens zum Teil mit den sog. Epithelioidzellen identisch.

1. Kleinere uninukleäre Zellen (Lymphocyten). Wie aus meinen früheren[2]), sowie aus den neueren Versuchen hervorgeht, treten in den ersten Stunden und Tagen solche Zellen allerdings in verschiedener Zahl auf. Dieser Wechsel scheint durch die Qualität der Entzündungsursache bezw. durch die davon abhängigen chemotaktischen Einflüsse bedingt zu sein. Die Zellen besitzen einen einfachen runden Kern, der intensiv und gleichmäßig gefärbt erscheint und gewöhnlich feinere Strukturen nicht erkennen läßt. Der Zytoplasmasaum ist im Verhältnis zum großen Kern schmal. Bei der Färbung mit polychromem Methylenblau läßt dieses eine Tinktion meistens nicht, zuweilen aber einen lichtblauen Farbenton erkennen; an Azur-Eosinpräparaten ist dasselbe

[1]) Schridde, Myeloblasten, Lymphoblasten etc, Zieglers Beiträge, Bd. 41. 1907.

[2]) Über Teilungsvorgänge an den Wanderzellen etc. Arch. f. mikrosk. Anat. Bd. 30. 1887. Ich verweise insbesondere auf die Beobachtungen am lebenden und überlebenden Objekt (Mesenterium und Lymphsack).

bald gar nicht, bald schwach blau, manchmal mit einer Beimischung von Rot gefärbt. Ich möchte auf dieses verschiedene Verhalten kein zu großes Gewicht legen, weil es durch die Konservierung — Alkohol oder Müller-Sublimat —, namentlich aber den Grad der Differenzierung bedingt zu sein scheint. Während, wie oben bemerkt, an den Kernen feinere Strukturen meistens vermißt werden, bieten diese manchmal Speichen- und Netzstruktur dar; die Dicke, nicht nur der Kernspeichen, sondern auch der Kernmembran wechselt. Über Granulierung dieser kleinsten Formen kann ich wegen der Schmalheit ihres Zytoplasmasaums und der Schwierigkeit der Abgrenzung gegen die folgende Zellart sichere Angaben nicht machen; ich glaube aber wiederholt Granula in ihnen gesehen zu haben. (Tinktion mit Azur-Eosin nach Sternberg oder Schridde, sowie mit polychromem Methylenblau). Die Deutung dieser Zellform als Lymphocyten wird wohl kaum anzufechten sein. Was ihre Herkunft anbelangt, so kann für einen Teil derselben mit Rücksicht auf ihr Auftreten in den ersten Stunden ihre Abstammung aus dem Blut kaum bestritten werden, nachdem ihre Emigrationsfähigkeit nachgewiesen wurde. Für die in späterer Zeit im Gewebe auftretenden Lymphocyten ist die Möglichkeit in Betracht zu ziehen, daß sie an Ort und Stelle durch mitotische Teilung eingewanderter oder Teilung fixer z. B. adventitialer Zellen entstanden sind; die letzteren entsprechen dann den leukocytoiden Formen Marchands."[1])

2. Größere uninukleäre Zellen (lymphocytoide). Sie bieten im wesentlichen dieselbe Kernform und Struktur dar; nur werden nach meiner Erfahrung häufiger Radkerne, Netzkerne etc. getroffen; außerdem führen sie zuweilen polymorphe Kerne. Unterschieden sind sie von der vorigen Form namentlich durch das stärker entwickelte Zytoplasma. Dieses enthält sehr häufig Granula, die mir allerdings nicht gleichwertig zu sein scheinen. Die erste Art der Granula ist kleiner, kommt in größerer Zahl vor; liegt perinukleär, breitet sich aber manchmal über den ganzen Zellleib aus. Vorausgesetzt, daß die Deutung der letzteren als Plasmazellen gerechtfertigt ist, könnten sie als lymphocytoide bezeichnet werden, Fig. 14. Die zweite Granulaart ist größer, liegt mehr peripherisch, manchmal wandständig. An Präparaten, welche nach Unna-Pappenheim gefärbt sind (Fig. 16), kommen rote Granula vor, welche eine ähnliche Anordnung zeigen; ob sie mit den eben beschriebenen oder mit den gleich zu erwähnenden identisch sind, wage ich nicht zu entscheiden. — Die dritte Art von Granula ist die größte; sie treten in beschränkter Zahl auf und lassen wenigstens in gewissen Phasen Beziehungen zum Kern erkennen. Während die anderen Granula nur durch Azur-Eosin und polychromes Methylenblau sich darstellen lassen, färben diese sich mit Hämatoxylin. Vermutlich handelt es sich um ausgetretene Bestandteile der Kerne, und ich möchte sie deshalb als karyogene Granula bezeichnen und danach von den anderen, welche plasmogene

[1]) Marchand, Der Prozeß der Wundheilung, Stuttgart 1901.

sind, unterscheiden. Manche dieser Zellen mit karyogenen Granula zeigen Veränderungen des Plasmas, welche auf Degeneration schließen lassen; an anderen werden solche Zeichen vermißt. — Bezüglich der Herkunft dieser lymphocytoiden Formen kann ich nur erwähnen, daß sie vereinzelt im Blut und in sehr früher Zeit, vor dem Auftreten von Mitosen im Gewebe vorkommen; die Möglichkeit einer lokalen Entstehung und Vermehrung in späterer Zeit im Gewebe soll damit nicht in Abrede gestellt werden (s. o.).

3. Mastzellen sind in der ersten Zeit in ziemlicher Zahl vorhanden; sie zeigen aber schon in den ersten Tagen fortschreitende Zerfallserscheinungen, wie sie von Maximow und mir[1]) geschildert wurden. Ob eine regeneratorische Neubildung vorkommt, vermag ich nicht auszusagen; nach sechs Wochen ließen sich solche nicht wieder auffinden.

3. Große uninukleäre Zellen (myelocytoide?) Das sehr entwickelte Zytoplasma dieser Zellen ist bald feingekörnt, bald zeigt es mehr eine wabige, schaumige oder gitterige Struktur; manche dieser Zellen nehmen bei Triacidfärbung einen schwachroten Ton an, andere nicht. Der manchmal runde, andermal eingebuchtete Kern ist selten polychrom, häufiger läßt sich an ihm eine rad- oder netzförmige Anordnung der Fäden nachweisen. Polymorphe Kerne trifft man selten, dagegen mehrere Kerne. Von allen bis jetzt beschriebenen Formen sind diese Zellen durch die beträchtlichere Größe unterschieden. Bezüglich ihrer Herkunft will ich nur bemerken, daß sie nach ihrem ganzen Verhalten am meisten mit Myelocyten bzw. Myeloblasten übereinstimmen. Wie schon oben angedeutet wurde, weiter unten aber noch eingehender begründet werden soll, ist es zur Zeit unmöglich zu entscheiden, ob diese Anschauung richtig ist oder ob diese Zellen aus einer Umwandlung anderer Arten hervorgegangen sind. Auch sie bieten zuweilen Degenerationserscheinungen dar.

Manche dieser Zellen enthalten an Azur-Eosinpräparaten blaue Granula in wechselnder Zahl; vielleicht sind sie als myelocytoide Plasmazellen anzusprechen (Fig. 15); deutliche Metachromasie habe ich an ihnen nicht beobachtet.

Andere Zellen zeigen in bezug auf Anordnung der Kerne und des Zytoplasmas mit der eben beschriebenen Zellart weitgehende Übereinstimmung; der wesentlichste Unterschied ist durch die Granulierung gegeben, wie sie namentlich an Triacidpräparaten nach Konservierung in Müller-Sublimat zum Vorschein kommt (Fig. 16 u. 17, Taf. V).

Die durch Triacid rot gefärbten Granula nehmen in wechselnder Zahl (Fig. 17) die Umgebung der Kerne ein, oder sie liegen mehr peripherisch oder aber sie sind mehr gleichmäßig über die Zellen verteilt. Bezüglich der Herkunft dieser Zellform kann ich gleichfalls nur Vermutungen aussprechen. Mit Rücksicht auf die große morphologische Ähnlichkeit dieser

[1]) Zur Morphologie und Biologie der Mastzellen etc., Münchn. medic. Wochenschr. Nr. 13. 1906.

mit der vorigen Art ließe sich die Annahme rechtfertigen, daß sie aus dieser hervorgegangen ist; andererseits kann die Möglichkeit der Entstehung aus einer anderen Zellart nicht in Abrede gestellt werden.

Zugunsten der Vorstellung, daß Myelocyten[1]) bzw. Myeloblasten an dem Aufbau von entzündlichem Gewebe beteiligt seien, ließen sich die Mitteilungen über heterotope Neubildung von Myeloidgewebe geltend machen. Ich will deshalb noch erwähnen, daß ich weniger in den ersten, etwas zahlreicher in späteren Tagen Normoblasten gefunden habe, ohne damit das Vorkommen solcher in der angedeuteten Richtung verwerten zu wollen, das durch die stattgehabte Blutung vielleicht eine sachgemäßere Erklärung findet.

Noch einer Zellform muß ich gedenken, deren Zugehörigkeit zu der eben beschriebenen fraglich ist. Der Kern dieser Zellen liegt exzentrisch bzw. wandständig je nach der Größe der in ihnen enthaltenen vacuolenähnlichen Gebilde. Das Zytoplasma mancher dieser Zellen ist an Triacidpräparaten dichter von dunkelroten Granula durchsetzt (Fig. 18); andere enthalten spärliche oder vereinzelte solche Granula oder lassen solche überhaupt vermissen. Vermutlich handelt es sich um ähnliche Gebilde, wie sie von Kurloff, Cesaris-Demel, Ledingham, Pappenheim und Proescher neuerdings beschrieben worden sind. Auch auf die Mitteilungen von Klemensiewicz über Vakuolen der weissen Blutzellen sei hingewiesen.

4. Pseudoeosinophile Zellen. Wie bekannt, sind sie durch eine feine und bald mehr, bald weniger dichte Granulierung des Zytoplasmas gekennzeichnet. Mit Azur-Eosin färben sich die Granula deutlich rot, mit Triacid hellrosa. Oft ist der Zelleib so ausgiebig von Granula durchsetzt, daß die Struktur des übrigen Zytoplasmas verdeckt wird (Fig. 1 u. 2, Taf. V); kann solches noch nachgewiesen werden, dann erscheint es sehr fein gekörnt oder wabig. Zuweilen kommen blaue Granula vor; ob diese einem Farbenwechsel plasmogener Granula ihren Ursprung verdanken oder als karyogene Granula anzusprechen sind, wage ich nicht zu entscheiden; vielleicht muß mit beiden Entstehungsweisen gerechnet werden (Fig 9, Taf. V). — Die Kerne sind bei diesen Zellen rund und polychrom, namentlich in der allerersten Zeit, später werden sie polymorph. Manche der runden Kerne ändern ihre Struktur derart, daß sie vielleicht unter Ausstoßung von Kernsubstanz lichter werden; man kann dann netz- oder korbförmig angeordnete Kernfäden und eine bald dickere, bald dünnere Kernmembran unterscheiden (Fig. 8, Taf. V). Diese Metamorphosen des Kerns habe ich sowohl an

[1]) Zieler betont in seiner interessanten Arbeit, welche mir erst nach Abschluß der meinigen zugegangen ist, daß die Myelocyten einer weiteren Entwicklung fähig sind und in späteren Stadien Mastzellenkörnelung, seltener amphophile oder echte eosinophile Körnelung aufweisen.

Zellen mit reichlicher, sowie an solchen mit spärlicher Granulierung wahrgenommen. Der letztere Befund legt die Vermutung nahe, daß es sich um Degenerationserscheinungen handelt. Solche spielen bei dieser Zellform eine große Rolle, ob aber diese Zellformen immer als degenerierende aufgefaßt werden müssen, ist mir deshalb zweifelhaft, weil manche derselben, welche einen derartigen Granulaschwund und eine solche Kernmetamorphose eingegangen sind, Zeichen einer weiter fortschreitenden Degeneration vermissen lassen. Das gleiche gilt von der Polymorphie der Kerne; auch sie kann meines Erachtens nicht als ein eindeutiges Merkmal der Degeneration angesehen werden. Das Vorkommen von Mitosen in pseudoeosinophilen Zellen beweist, daß diese im Gewebe fortschreitend sich entwickeln können. Andererseits ist die Herkunft der Mehrzahl dieser Zellen aus dem Blute ja zweifellos, ebenso daß auch in späteren Perioden noch eine Einwanderung solcher Zellen stattfindet.

5. Eosinophile Zellen kommen im Anfang nur vereinzelt, später oft in größerer Zahl vor. Sie sind charakterisiert durch die größeren Granula. Mit Triacid färben sie sich dunkelorange, während die pseudoeosinophilen wie erwähnt eine hellrosa Tinktion darbieten. Die Zahl und Größe der Granula wechselt nicht nur bei verschiedenen Zellen, sondern auch innerhalb der gleichen Zelle. Degenerationserscheinungen werden auch an ihnen, aber viel seltener beobachtet. Ob unter solchen Verhältnissen eine lokale Neubildung von eosinophilen Zellen vorkommt, oder ob sie alle als eingewandert angesehen werden müssen, ist nicht zu entscheiden.

6) Mikrophagen und Makrophagen; sie sollen beide weiter unten eingehend beschrieben werden.

7) Riesenzellen kommen in den Maschen der Hollunderplättchen schon in den ersten Tagen vereinzelt vor; später können sie diese vollständig ausfüllen. Sie haben die verschiedenste Form und Größe und hängen zuweilen durch mehrere Fortsätze untereinander zusammen. Eine Granulierung habe ich an ihnen nicht beobachtet. Zwischen ihnen finden sich rote Blutkörper, Lymphocyten, pseudoeosinophile sowie größere, nicht granulierte Zellen. Manche dieser Zellformen zeigen verschiedenartige und verschieden weit gediehene Degenerationserscheinungen; andere lassen selbst nach sehr langer Zeit, allerdings nur bei aseptischem Verlauf solche vermissen. Mit Rücksicht auf das frühzeitige Auftreten der Riesenzellen — eine Beobachtung, welche mit früher berichteten[1]) im Einklang

[1]) Über Teilungsvorgänge der Wanderzellen etc., Achiv f. mikroskop. Anatomie, Bd. 30, 1887. Altes und neues über Wanderzellen etc., dieses Archiv, Bd. 432 und über die Geschicke der Leukocyten, daselbst, Bd. 133, 1893. In diesen Versuchsreihen waren Riesenzellen in den Hollunderplättchen, bzw. in den Gefäßen, an den letzteren in der Umgebung der eingeführten Kaninchenhaare, aufgetreten, ehe an den fixen Zellen Teilungen nachweisbar waren.

steht — möchte ich an der damals vertretenen Ansicht festhalten, daß manche dieser Riesenzellen aus Wanderzellen hervorgehen, selbstverständlich ohne die Möglichkeit der Entstehung aus anderen Zellen in Abrede zu stellen. Das letztere gilt insbesondere für die Riesenzellen, welche in größerer Entfernung von den Plättchen auftreten. Daß manche dieser Zellen degenerativ zugrunde gehen, wird durch das Auftreten von Vakuolen angezeigt; doch möchte ich mich zu der Annahme nicht bekennen, daß dies das endgültige Geschick bei allen Riesenzellen sei.

Fibroblasten. Vom dritten und vierten, häufiger vom sechsten Tage an kommen erst spärliche, dann zahlreichere Mitosen an den präexistenten Bindegewebszellen vor, nachdem diese zuvor eine Volumenszunahme erfahren und manchmal eine mehr rundliche Form angenommen hatten, und damit tritt eine weitere Zellform in die Erscheinung.

Ich muß mich mit dieser kurzen Schilderung der im Granulationsgewebe nachweisbaren Zellarten begnügen und hoffe bei einer anderen Gelegenheit unter eingehender Berücksichtigung der Literatur eine ausführlichere Darstellung der Morphologie des entzündeten Bindegewebes liefern zu können. Nur noch einige Bemerkungen hinzuzufügen, sei mir gestattet. — Die Komplikation des Aufbaues des entzündeten Bindegewebes geht aus dem obigen Bericht ohne weiteres hervor, ebenso die Schwierigkeit bzw. die Unmöglichkeit, alle die einzelnen Zellarten als solche zu erkennen, sowie ihre Herkunft zu bestimmen. Als einen der Gründe haben wir die bis jetzt für diese Frage nicht genügend berücksichtigte Tatsache kennen lernen, daß die Struktur der Kerne und des Zytoplasmas ebenso die Granulierung dieses bei den einzelnen Zellformen nicht stabil, sondern einem Wechsel unterworfen ist.

Bei dieser Gelegenheit sei es mir gestattet zu bemerken, daß die Resultate der erst erwähnten Versuche, ich meine diejenigen an den Hollunderplättchen, vielfach nicht richtig eingeschätzt werden. Gegen die Versuche von Ziegler war der Einwand erhoben worden, daß die zwischen den Plättchen eingeschlossenen Gebilde nicht nur eingewandert, sondern auch hineingewachsen sein konnten. Besonders bemerkenswert erachtete ich deshalb den Befund, daß an Plättchen, welche von einer dicken Schichte geronnener Lymphe eingehüllt waren, die Maschen der Hollunderplättchen Zellen enthielten, welche Zeichen einer progressiven Metamorphose darboten; auch Riesenzellen fanden sich in ihnen. Sie konnten nur aus Wanderzellen hervorgegangen sein, weil nur eine Einwanderung, kein Einwachsen stattgefunden hatte; die in die geronnene Lymphschichte durch die Wanderzellen eingegrabenen Straßen wiesen eindeutig darauf hin.

Das Zytoplasma ein und derselben Zelle kann je nach dem Zustand der Ernährung, Funktion usw. eine scheinbar homogene, feinpunktierte, granuläre, wabige oder schaumige Struktur darbieten; ich kann deshalb die Aufstellung von Schaumzellen, Gitterzellen, Stäbchenzellen als besondere Formen nicht als berechtigt anerkennen. Das gleiche gilt bezüglich der Kerne; als Beispiel sei das Verhalten der pseudoeosinophilen Zellen hervorgehoben, deren Kerne in der ersten Zeit rund und polychrom, später aber wahrscheinlich infolge der Ausscheidung von Kernsubstanz, manchmal unter Bildung karyogener im Zytoplasma gelegener Granula, lichter erscheinen und verschiedene Strukturen darbieten oder aber polymorphe Gestalt annehmen. Es wurde oben erörtert, daß es zweifelhaft ist, ob alle diese Erscheinungen des Strukturwechsels auf Degeneration bezogen werden dürfen. Mit Rücksicht auf diesen Tatbestand wäre es besonders erwünscht, wenn aus der Anordnung der Granula auf die Art und Herkunft der Zellen geschlossen werden dürfte. Die Verwertung der Granulierung der Zellen in dieser Richtung wird aber dadurch eingeschränkt, daß die Darstellung gewisser Granulaarten an Schnittpräparaten, wie oben bereits erwähnt wurde, viel schwieriger ist als an Trockenpräparaten. Ich habe schon wiederholt hervorgehoben und an Beispielen nachgewiesen, daß ein und dieselbe Zellform je nach Entwicklung, Ernährungs- und Funktionszustand verschiedenartige Granula führen oder solcher ganz entbehren kann. Ich verweise z. B. auf das oben berichtete Verhalten der Granula in den uninukleären myelocytoiden Zellen, welche bald basophile oder amphophile oder acidophile Granulierung darbieten. Ein anderes Beispiel sind die pseudoeosinophilen Zellen. Die Unterscheidung zwischen einer Zelle, welche ihre Granula eingebüßt, und einer anderen, welche solche nie besessen hat, namentlich, wenn gleichzeitig Veränderungen der Struktur des Zytoplasmas und der Kerne erfolgt sind, kann sehr schwierig werden. Endlich ist noch eine andere Möglichkeit zu berücksichtigen: die Bildung von Granula an Ort und Stelle, wie sie von manchen Seiten berichtet wird. Wenn diese Mitteilungen richtig sind, würde die Verwertbarkeit der Granulierung für die Ableitung der Herkunft der Zellen sehr eingeschränkt. Schließlich sei noch die Frage berührt, ob die aus dem Blut stammenden Zellformen, wie man

noch vielfach annimmt, alle zugrunde gehen müssen oder ob sie auch einer weiteren Entwicklung und Funktion fähig sind. Diese letztere Anschauung habe ich von jeher vertreten; durch die Ergebnisse dieser Untersuchungen sehe ich mich darin bestärkt. Nach meiner Meinung spielen sich in ihnen außer den Prozessen der Phagocytose und des Transportes von Substanzen wichtige Vorgänge der Assimilation, des Umsatzes und der Sekretion ab.

Metamorphose der roten Blutkörper.

Betreffs der in Betracht kommenden Umwandlungen der Erythrocyten darf ich auf frühere Beobachtungen von Franz Müller und mir[1]) Bezug nehmen. Wir hatten diese Vorgänge am lebenden, überlebenden und konservierten Objekt bei der intravaskularen und extravaskularen Gerinnung untersucht und folgende Hauptformen unterschieden:

1. Die Erythrocytolyse, d. h. den Austritt gelöster Substanz, welcher manchmal nach vorausgegangener Vergrößerung der roten Blutzellen eine Volumensabnahme dieser und schließlich die Bildung von Blutkörperchenschatten, Mikrocyten usw. zur Folge hat. Die dabei auftretenden Veränderungen der Gestalt und Farbenreaktion sind allgemein bekannt; es sei deshalb nur hervorgehoben, daß diese, auch wenn die Blutkörper wie in unseren Versuchen zur gleichen Zeit die Blutbahn verlassen haben, sehr große Differenzen darbieten, welche eine ungleiche Resistenz anzeigen. Um nur ein Beispiel anzuführen, färbt sich an Müller-Sublimatpräparaten durch Triacid ein Teil der Blutkörper in hellerem, ein anderer in dunklerem Orangeton, während andere Erythrocyten mehr oder weniger intensiv durch Fuchsin tingiert erscheinen. Eine Folge der Differenzierung kann dieses Verhalten deshalb nicht sein, weil solche Verschiedenheit an dem gleichen Präparat und an benachbarten Gebilden beobachtet wird.

[1]) Arnold J., Zur Morphologie und Biologie der roten Blutkörper, dieses Arch., Bd. 145, 1896; zur Morphologie der extravaskulären Gerinnung, daselbst Bd. 150, 1891; zur Morphologie der intravaskulären Gerinnung, daselbst Bd. 157, 1899 und F. Müller, die morphologischen Veränderungen der Blutkörperchen und des Fibrins usw. Zieglers Beiträge Bd. 23, 1898.

Bezüglich der Struktur will ich nur erwähnen, daß ich auch bei diesen Versuchen häufig eine ganz feine und dichte Granulierung nachweisen konnte. Eine Täuschung durch feine und kurze Fortsätze konnte mit Rücksicht auf die glatte Konturierung ausgeschlossen werden. Bezüglich der Einzelheiten verweise ich auf meine früheren Beschreibungen und Abbildungen.

2. Die Erythrocytorhexis. Damit habe ich sowohl den Austritt kleinster runder glänzender Körner, als auch die Abschnürung kleinerer und größerer Teilchen bezeichnet. Die Gestalt dieser ist bald eine rundliche, bald eine eckige oder verzweigte, ihre Struktur homogen oder körnig; neben deutlich gefärbten kommen ungefärbte Gebilde in wechselnder Zahl vor. Es haben diese Verhältnisse früher eine so eingehende Beschreibung gefunden, daß weitere Ausführungen kaum erforderlich sind, um so weniger als Weidenreich[1]) neuerdings eine sehr genaue Darstellung derselben geliefert hat. Den Beobachtungen von Stschastny[2]) zufolge scheinen bei der Autolyse ganz ähnliche Veränderungen der roten Blutkörper zu erfolgen; insbesondere wird des Auftretens und Austretens von Körnchen in den Erythrocyten Erwähnung getan.

3. Erythrocytoschisis; das sind Vorgänge, bei welchen die roten Blutkörper gleichzeitig oder in rascher Aufeinanderfolge in nahezu gleich große Gebilde zerfallen. Die Durchschnürung erfolgt zwischen den einzelnen Erhebungen, welche zuvor an dem roten Blutkörper sich ausgebildet haben. Die Teilungsprodukte stellen sich als zuerst glänzende und deutlich rot gefärbte, später mehr blasse gekörnte, zuweilen verzweigte Gebilde dar. Mit Eisenhämatoxylin-Eosin läßt sich in ihnen in gewissen Phasen ein dunkelgefärbtes, körniges Körperchen nachweisen, während die Peripherie deutlich rot gefärbt ist. Später können diese sowie die unter 2. beschriebenen Abschnürungs-

[1]) Weidenreich, Die Schicksale der roten Blutkörper im normalen Organismus, Anat. Anzeig. Bd. 24, 1900, zur Morphologie der Blutplättchen, daselbst Bd. 29, 1906. Ergänzungsheft und zur Frage nach der Entstehung des eosinophilen Leukocyten Fol. haemat. Bd. II 1905.

[2]) Stschastny, Über die Histogenese der eosinophilen Granulationen: Zieglers Beitr. Bd. 38. 1906.

produkte körnig zerfallen und in eine körnige Masse umgewandelt werden.

Alle diese Formen, welche, wie ich ausführte, bei der Gerinnung und Thrombenbildung eine bedeutungsvolle Rolle spielen, habe ich auch bei diesen Versuchen wieder gefunden. Ich darf, um Wiederholungen zu vermeiden, auf meine früheren Darstellungen und Abbildungen verweisen. Es sei deshalb nur noch erwähnt, daß die aus dem Zerfall von Erythrocyten hervorgegangenen Körner und Körnermassen, Stäubchen und Plättchen, sowie die kleineren und größeren, teils mit Hämoglobin gefärbten, teils ungefärbten Fragmente im Gewebe öfters in Form von Zügen und netzförmigen Strängen offenbar ihrer Verbreitung in den Saftbahnen entsprechend angeordnet waren; stellenweise war es zu einer vollständigen Füllung der Saftbahnen mit diesem Material gekommen.

Die Veränderungen der roten Blutkörper bei Thrombose sind auch von Lubarsch (allgemeine Pathologie) eingehend geschildert worden. Außerdem finden sich in den Mitteilungen über Pigmentierung zahlreiche diesen Gegenstand betreffende Angaben.

Hämosiderinbildung.

Außer den eben geschilderten Vorgängen des Zerfalls spielt der Austritt von Hämoglobin in gelöster Form, vermutlich auch in der Gestalt von Tropfen eine Rolle bei der Pigmentierung. Daran schließt sich unmittelbar die Frage, ob eine Diffusion von Hämoglobin bzw. eine Imbibition der Gewebe mit Blutfarbstoff vorkommt oder nicht. Während Langhans, M. B. Schmidt u. a. hervorheben, daß die umgebenden Flüssigkeiten und Gewebsteile ungefärbt bleiben, tritt Neumann für das Vorkommen einer Diffusion, indem er folgende Tatsachen geltend macht, ein. An Stellen, insbesondere von Thromben, an welchen rote Blutkörper, Teilstücke solcher oder Hämoglobintropfen nur in geringer Menge vorkommen oder ganz fehlen, ebenso die Zeichen eines ausgiebigen Untergangs von Pigmentzellen, findet sich manchmal sehr viel Hämosiderin. Daß aber alles Pigment aus freiliegenden Blutkörpern, ihren Trümmern oder Hämoglobintropfen entstehe, dünkt Neumann nicht wahrscheinlich. Ein besonderes Gewicht legt er auf den Befund von Hämoglobinmänteln um die

Kohlensplitter in den Lungen. Der Einwand von M. B. Schmidt[1]), daß tropfenförmiges Hämoglobin, welches die Kohlensplitter einhülle, solche Bilder erzeugen könne, scheint Neumann nicht zutreffend, weil seiner Überzeugung gemäß Hämoglobintropfen unter solchen Verhältnissen nicht vorkommen. Als entscheidend wird von Neumann die Bildung von Hämosiderin nach der Injektion von Hämoglobinlösung angesehen. Die meisten neueren Beobachter scheinen geneigt, eine Diffusion von Hämoglobin anzunehmen.

Die Frage, in welcher genetischen Beziehung Hämatoidin und Hämosiderin stehen, ob sie als selbständige Gebilde anzusehen sind oder ob die eine dieser Substanzen aus der Umwandlung der anderen hervorgeht, soll hier nicht erörtert werden. Es ist dazu um so weniger Anlaß, als ich Hämatoidin bei meinen Versuchen nicht beobachtet habe. Man vergleiche in dieser Hinsicht die ausführlichen Mitteilungen Neumanns[2]), welcher die Ansicht vertritt, daß beide Pigmente zwei verschiedenen chemischen Prozessen ihre Entstehung verdanken. „Beide verhalten sich exklusiv zueinander; aus dem Hämoglobin einer roten Blutzelle wird entweder Hämatoidin oder Hämosiderin."

Die meisten Beobachter stimmen darin überein, daß auf die Bildung der Pigmentart das Gewebe von bestimmendem Einfluß ist, worauf auch die interessanten Versuche von Thoma und Panski[3]) hinweisen. Aus dem in das Gewebe gelangenden Hämoglobin wird Hämosiderin, der in Thromben und Extravasaten zurückbleibende Teil des Blutfarbstoffes zu Hämatoidin (Neumann). M. B. Schmidt u. a. betonen gleichfalls den Einfluß des Stoffwechsels, der Vaskularisation usw. auf die Hämosiderinbildung, während die Hämatoidinbildung unabhängig von solchen Einflüssen sei.

Seit den grundlegenden Arbeiten von Langhans wird die Bedeutung der sog. globuliferen Zellen für die Pigmentbildung allgemein anerkannt. Früher hat man angenommen, daß hauptsächlich ganze Blutkörper phagocytär von den Zellen aufgenommen

[1]) Schmidt, M. B., Lubarsch Ergebnisse a. a. O.
[2]) Neumann, Dieses Arch. Bd. 111 u. 177.
[3]) Thoma u. Panski, Arch. f. experimentelle Patholog. Bd. 21, 1890.

werden. Später haben Skrzezka[1]), M. B. Schmidt[2]), Dürk[3]), Bodon[4]), Stschastny[5]), Weidenreich[6]), Roessle[7]) u. a. nachgewiesen, daß auch Teile der roten Blutkörper und sehr kleine Trümmer in die Zellen eintreten. Die Pigmentkörner werden als die Erzeugnisse der extrazellular umgewandelten Blutkörper und Blutkörperchentrümmer, von manchen als Fällungsprodukte aufgefaßt. Nur wenige nehmen eine Beteiligung der Zelle bei der weiteren Metamorphose an, sei es, daß das Hämoglobin in gelöster Form oder in der Gestalt von Blutkörperchenteilen in die Zellen gelangt ist. Dürk unterscheidet zwei Arten von pigmenthaltigen Zellen: 1. Pigmentbildung infolge Verdichtung des aufgenommenen Hämoglobins, 2. durch Aufnahme von Blutkörpern und Umwandlung von diesen. Das Pigment soll zu kleineren Körnern zerteilt werden und so granulierte Zellen zustande kommen. Ob Strukturbestandteile der Zellen und welche bei der Hämosiderinbildung eine Rolle spielen, ist meines Wissens noch nicht erörtert worden. Während somit die intrazellulare Hämosiderinbildung allgemein anerkannt wird, bestreiten manche das Vorkommen einer extrazellularen und betonen, daß das Pigment erst durch Zerfall von Pigmentzellen frei geworden sei. Bei meinen Versuchen hatte ich keine Gelegenheit, eine extrazellulare Hämosiderinbildung zu beobachten.

Nach dieser kurzen Übersicht über den derzeitigen Stand der Lehre von der hämatogenen Pigmentbildung — von einer ausführlichen historischen Darstellung glaube ich absehen zu sollen — will ich zur Beschreibung meiner Befunde übergehen

[1]) Skrzezka, Über Pigmentbildung in Extravasaten. Ziegler's Beiträge Bd. II., 1888.

[2]) Schmidt, M. B., Über die Verwandtschaft der hämatogenen und autochtonen Pigmente; dieses Archiv 115. Bd., 1889.

[3]) Dürk, Beitr. zur Lehre von den Veränderungen und der Alterbestimmung von Blutungen im Zentralnervensystem; dieses Archiv 130, 31. 1892.

[4]) Bodon. Die morphologischen und tinktoriellen Veränderungen nekrobiotischer Blutzellen; dieses Archiv Bd. 173. 1903.

[5]) Weidenreich a. a. O.

[6]) Stschastny a. a. O.

[7]) Roessle, Über Phagocytose von Blutkörperchen durch Parenchymzellen usw. Ziegler's Beitr. Bd. 41, 1907.

und zunächst die Frage berühren, ob eine diffuse Färbung der Gewebe durch Hämoglobin vorkommt oder nicht. Obgleich ich eine solche bei meinen Versuchen nicht sicher nachweisen konnte, möchte ich die Möglichkeit eines solchen Vorganges doch nicht in Abrede stellen, weil die ganze Versuchsanordnung zur Entscheidung dieser Frage, die wohl nur an ganz frischem, nicht an konserviertem Material zu lösen ist, ungeeignet war. Dazu kommt, daß eine Imbibition mit dünnen Hämoglobinlösungen kaum nachweisbar ist.

Eine diffuse Färbung einzelner Zellen, welche weder Blutkörperchen noch Blutkörperchentrümmer enthielten, durch Hämoglobin, sowie eine diffuse Bläuung durch Ferrozyankali und Schwärzung durch Schwefelammonium habe ich beobachtet (Fig. 25). Da ich solchen Tinktionen schon in den ersten Tagen (4—6) begegnete, ist nicht wohl anzunehmen, daß sie durch aufgelöstes Pigment bedingt waren. Bei den Ferrozyankalipräparaten könnte es sich allerdings um eine Imbibition mit gelöstem Berlinerblau handeln, und in der Tat enthielten manche dieser diffus gefärbten Zellen gleichzeitig blaue Granula, andere dagegen nicht. Es lassen sich bekanntlich solche Fehler der Reaktion namentlich bei getrennter Einwirkung des Ferrozyankali und der Säure vermeiden. Überdies ist eine derartige Fehlerquelle für die Schwefelammoniumpräparate kaum in Betracht zu ziehen. Die in diffus gefärbten Zellen eingeschlossenen roten Blutkörper zeigen bald eine blaue Färbung, bald lassen sie eine solche vermissen.

Was die globuliferen Zellen (Fig. 20—24) anbelangt, um diesen bequemen Ausdruck beizubehalten, obgleich er für diejenigen Zellformen, welche kleine und kleinste Trümmer von roten Blutkörperchen enthalten, nicht ganz zutreffend ist, so fand ich solche vom 3. bis. 4. Tage an. Sie schließen in ihrer Form und Farbe ganz gut erhaltene rote Blutkörper in wechselnder Zahl ein, oder aber diese zeigen verschiedenartige Veränderungen, wie sie an den freien Blutkörpern geschildert wurden. Andere enthalten neben ganzen roten Blutkörpern nur Teile solcher oder nur kleine und kleinste Trümmer. Bei Anwendung stärkerer Vergrößerung und geeigneter Tinktion kann man die wechselnde Größe, unregelmäßige Gestalt und Abgrenzung wahrnehmen; runde Körner

kommen vor, bilden aber die Ausnahme; gewöhnlich erzeugen sie mehr den Eindruck von feinsten Stäubchen. Es wurde oben bemerkt, daß die in diffus gefärbten Zellen eingeschlossenen Blutkörperchen und Blutkörperchentrümmer bald mit Berlinerblau und Schwefelammonium sich tingieren bald nicht (Fig. 27). Auch die Färbung mit Eosin ist eine wechselnde; sehr häufig färben sie sich weniger intensiv als normale rote Blutkörper, ebenso mit Triacid.

Zellen, welche annähernd gleich große und mehr rundliche Blutkörperchentrümmer enthalten, können an Azur-Eosinpräparaten eine sehr große Ähnlichkeit mit Eosinophilen darbieten. Während aber diese weder mit Ferrozyankali noch Schwefelammonium sich färben, zeigen die Blutkörperchentrümmer sehr häufig diese Reaktionen. An Triacidpräparaten nehmen, wie oben erwähnt, die Eosinophilen eine dunkle Orangefärbung, die Blutkörperchentrümmer einen rötlichen Ton an (Fig. 32).

Welche Zellen sind an der Aufnahme von roten Blutkörperchen und Blutkörperchentrümmern beteiligt? Nach den Erfahrungen, welche ich bei diesen Versuchen gesammelt habe, muß ich in erster Reihe der großen uninukleären Zellen, welche als fragliche myelocytoide angesprochen wurden, gedenken und zwar namentlich der nicht granulierten Form. Solche Phagocyten sind bald kleiner, bald größer; zuweilen erreichen sie einen beträchtlichen Umfang und gestalten sich zu eigentlichen Makrophagen (Fig. 20—22). Gewöhnlich besitzen sie nur einen einfachen Kern, manchmal aber auch mehrere Kerne, so daß sie Übergänge zu Riesenzellen abgeben. Auch typische Riesenzellen, selbst solche, welche in den Hollundermaschen gelegen sind, enthalten rote Blutkörper. — Seltener scheinen solche phagocytäre Vorgänge an pseudoeosinophilen, eosinophilen und lymphocytoiden Zellen sich abzuspielen. An den kleinen Lymphocyten habe ich solche Einschlüsse nicht beobachtet. Erwähnen muß ich noch, daß die globuliferen Mikrophagen und Makrophagen sehr oft nicht nur vereinzelt, sondern auch in großer Zahl in den Gefäßlumina angetroffen werden; ich konnte keine sicheren Anhaltspunkte dafür gewinnen, ob sie intravaskular entstanden oder eingewandert sind, wenngleich die letztere Annahme mir wahrscheinlicher dünkt.

Blutkörperchen und Blutkörperchentrümmer finden sich aber auch in Zellen, welche ihren morphologischen Eigenschaften nach els Bindegewebszellen anzusprechen sind (Fig. 23 u. 24). Ich muß ts unentschieden lassen, ob diese Zellen als umgewandelte hämaaogene Phagocyten oder als Bindegewebszellen bzw. Fibroblasten aufzufassen sind, welche Blutkörperchentrümmer aufgenommen haben; ganze Blutkörper trifft man in ihnen seltener. Es wäre zu erwägen, ob es sich bei diesen Vorgängen an den zuletzt erwähnten Zellen um typische Phagocytose oder vielleicht mehr um eine Einschwemmung handelt, wie sie bei der Aufnahme corpuskularer Gebilde durch Zellen, welche phagocytäre Eigenschaften nicht besitzen, vielleicht in Betracht kommen.

Entstehung der sideroferen Granula.

Die sideroferen Granula treten sehr frühzeitig (3—6 Tage) und zahlreich in den großen uninukleären (myelocytoiden), spärlicher in den lymphocytoiden, pseudoeosinophilen und eosinophilen Zellen auf (Fig. 26—32); in den kleinen Lymphocyten habe ich sie vermißt; am spätesten kommen sie in den Bindegewebszellen zum Vorschein. Sie finden sich nicht nur in Zellen, welche Blutkörperchen und Blutkörperchentrümmer enthalten, ob diese Zellen diffus gefärbt sind oder nicht, sondern auch in solchen, welche solcher Bestandteile entbehren und eine diffuse Imbibition oder irgend welche Färbung nicht darbieten (Fig. 29). Die Zahl und Größe der Granula ist eine sehr wechselnde; bald kommen solche nur vereinzelt, bald in größerer Zahl vor, so daß die Zelle von denselben mehr oder weniger gleichmäßig durchsetzt wird. Im Anfang sind sie klein, erreichen aber zuweilen infolge teils von Quellung, teils von Konfluenz eine so bedeutende Größe, daß sie von roten Blutkörperchen, wenn diese reagieren, schwer zu unterscheiden sind; dies gilt nicht für die Blutkörperchentrümmer, welche durch ihre unregelmäßige Form und Größe, sowie die verwaschene Konturierung als solche sich zu erkennen geben; die sideroferen Granula sind scharf begrenzt, stark lichtbrechend und regelmäßig abgerundet. Es muß noch betont werden, daß diese sich nicht gleichmäßig bei der Eisenreaktion tingieren; manche sind bei gleicher Größe sehr intensiv, andere sehr schwach gefärbt, viele zeigen eine Mischfarbe von blau bzw. schwarz z. B. an Triacid-

präparaten mit rot; manche Granula sind vorwiegend in diesem Ton gefärbt (Fig. 30). Aus diesem Verhalten darf wohl auf einen Gehalt der sideroferen Granula an eiweißartiger Substanz geschlossen werden. Da in den Zellen mit acidophiler, pseudoeosinophiler oder eosinophiler (Fig. 32) Granulierung auch siderofere Granula getroffen werden, haben wir in diesen ein weiteres bedeutungsvolles Beispiel für das Vorkommen verschiedenartiger Granula in der gleichen Zelle.

Manche der pigmentführenden Zellen zeigen später verschiedenartige Degenerationserscheinungen des Kerns und Zytoplasmas, um schließlich ganz zu zerfallen. Auf diese Weise wird Pigment frei. Wie bereits erwähnt wurde, habe ich eine extrazellulare Bildung von Pigment und eine Bildung von Hämatoidin nicht wahrgenommen, ohne solche Vorkommnisse in Abrede stellen zu wollen.

Wie namentlich von M. B. Schmidt nachgewiesen worden ist, wird die Eisenreaktion später weniger deutlich und ist bei Anwendung der gewöhnlichen Methoden überhaupt nicht mehr nachzuweisen. Nach meinen Erfahrungen auch bei diesen Versuchen kann ich dies nur bestätigen. Ob dieses Verhalten auf eine andere Bindung des Eisens oder auf einen wirklichen Schwund desselben bezogen werden muß, ist fraglich. Bei der Einwirkung stärkerer Säurelösungen tritt manchmal wieder eine Reaktion ein.

Für den oben betonten Einfluß des Stoffwechsels auf die Hämosiderinbildung spricht außer der mindestens vorwiegend intrazellularen Entstehung, daß bei meinen Versuchen die in den Hollundermaschen gelegenen Zellen nur wenig Pigment, diejenigen im benachbarten Gewebe sehr viel Pigment enthielten. Sehr oft fanden sich in großer Entfernung von den Blutherden pigmentierte Zellen in größerer Menge.

Welche Vorstellung dürfen wir uns auf Grund der mitgeteilten Tatsachen über die Vorgänge machen, welche bei der Bildung siderofere Granula führender Zellen sich abspielen? Es liegt auf der Hand, daß dabei die Prozesse der Phagocytose bzw. der Einschwemmung von Blutkörperchen und Blutkörperchentrümmern als die augenfälligsten in erster Reihe berücksichtigt werden müssen. Denn die Vorstellung liegt nahe und wird auch vielfach vertreten, daß durch die intrazellulare Umwandlung dieser Gebilde in Pigmentkugeln und Pigmentschollen unmittelbar Pigment-

körner gebildet werden und daß diese mit den sideroferen Granula der Zellen identisch seien. Manche scheinen der Meinung zu sein, daß nur dieser Modus der Pigmentbildung vorkomme. Gegen diese Annahme sprechen die oben mitgeteilten Tatsachen, zunächst das verschiedene Verhalten der Blutkörperchentrümmer und sideroferen Granula, was die Form, Abgrenzung und Lichtbrechung anbelangt. Bemerkenswert ist ferner in dieser Hinsicht, daß das Zytoplasma mancher Phagocyten eine diffuse Färbung darbot, während die aufgenommenen Blutkörperchen und Blutkörperchentrümmer eine Reaktion nicht darboten. Daß ein Austritt des Hämoglobin aus diesen schon stattgefunden hatte, war nicht wahrscheinlich, weil schon in den ersten Tagen solche Befunde erhoben wurden. Andererseits muß berücksichtigt werden, daß bei diffuser Färbung des Zytoplasmas manchmal nicht zu entscheiden ist, ob die eingeschlossenen Blutkörper gefärbt sind oder nicht. Eine andere Quelle der Täuschung ist die Verwechslung gequollener sideroferer Granula mit Blutkörperchen. Berücksichtigt man aber insbesondere, daß eine Pigmentierung oder besser ein Auftreten sideroferer Granula an Zellen vorkommt, welche Erscheinungen der Phagocytose vermissen lassen und ehe eine solche überhaupt sich einzustellen pflegt, so wird man zugeben müssen, daß die Hämosiderinbildung nicht ausschließlich durch diese vermittelt wird; ganz abgesehen davon, daß die direkte Umwandlung der Blutkörperchen und Blutkörperchentrümmer in Pigmentkörner, jedenfalls als einzige Bildungsart dieser, nicht erwiesen ist. Den Ergebnissen meiner Untersuchungen zufolge ist ein Teil der Pigmentkörner, wenn nicht alle, als in siderofere Granula umgewandelte Plasmosomen anzusehen. Ich stelle mir den Bildungsvorgang so vor, daß das Hämoglobin von den Zellen aufgenommen und durch deren Mikrosomen in Hämosiderin umgesetzt wird. Eine vorherige diffuse Imbibition der Zelle mit Hämoglobin ist wahrscheinlich keineswegs unerläßliche Bedingung; vielmehr kann man sich ganz gut vorstellen, daß eine Aufnahme gelösten Hämoglobins unmittelbar durch die Plasmosomen erfolgt, die wegen der starken Verdünnung des Hämoglobins erst später bei beginnender Umsetzung dieses zur Wahrnehmung

gelangt; darauf weist der Wechsel in der Reaktion auf Eisen und in den Farbentönen je nach dem Gehalt an anderen eiweißartigen Substanzen hin. Bei manchen Zellen kommt, wie wir gesehen haben, auch ohne vorherige Phagocytose eine diffuse Imbibition der Zellen zustande. Bei den Phagocyten wird die Bildung sideroferer Granula in ähnlicher Weise ablaufen. Entweder die Plasmosomen nehmen das aus den Blutkörpern und Blutkörperchentrümmern frei werdende Hämoglobin direkt auf, oder aber es tritt zuerst eine diffuse Imbibition des Zytoplasmas der Zelle ein. Die Phagocytose von Blutkörperchen und Blutkörperchentrümmern ist somit ein Prozeß, welcher der Pigmentbildung sehr häufig vorausgeht, aber keineswegs für ihr Zustandekommen unerläßlich, keineswegs ausschließliche Bedingung ist, wie dies schon aus der Tatsache hervorgeht, daß bei Zellen und unter Verhältnissen, bei welchen eine Phagocytose überhaupt nicht beobachtet ist, Pigmentierung vorkommt.

Die eben erörterten Anschauungen über Pigmentbildung und die Rolle der Zellplasmosomen bei der Entstehung sideroferer Granula stehen in bemerkenswertem Einklang mit den früher berichteten Erfahrungen über exogene Siderose. Bei diesen Versuchen fand sich das Eisen, ob es in gelöster oder unlöslicher Form eingeführt worden war, gebunden an die Zellgranula, wie dies aus dem Befund von Übergangsformen, d. h. Granula, welche keine oder schwache Reaktion darboten, zu intensiv gefärbten, sowie aus der reihen- und netzförmigen Anordnung derselben usw. erschlossen werden durfte; ein gleiches Verhalten bieten die sideroferen Granula bei der Hämosiderinbildung dar, wie sie bei schweren Anämien, Stauungen usw. erfolgt. Auf die analogen Vorgänge bei der Umsetzung von Glykogen, Fett, Gallenfarbstoff usw. ist schon in der Einleitung hingewiesen worden. Es wurde oben erwähnt, daß die Pigmentzellen häufig Degenerationserscheinungen darbieten. Daraus zu folgern, daß die Zellen, ihre Granula insbesondere, an der Umsetzung des Pigments nicht beteiligt sein konnten, ist deshalb von der Hand zu weisen, weil auch bei der Assimilation und Umsetzung anderer Stoffe, Mucin, Glykogen, Fett, Hyalin, Kolloid usw. die Zellen häufig zugrunde gehen, eine Beteiligung der Zellgranula bei der Bildung dieser Stoffe aber nicht in Abrede gestellt werden kann.

Entstehung eosinophiler Zellen.

Es kann nicht meine Absicht sein, auf die so verschieden beantwortete Frage nach der Entstehungsweise und Bedeutung der eosinophilen Granula einzugehen, vielmehr muß ich mich darauf beschränken, zu erörtern, ob die geschilderten Metamorphosen roter Blutkörper zur Bildung eosinophiler Granula in Beziehung stehen und inwieweit die neuerdings vertretene Anschauung berechtigt ist, derzufolge die eosinophilen bzw. pseudoeosinophilen Granula als Gebilde aufzufassen seien, welche aus einer unmittelbaren Umwandlung von Trümmern roter Blutkörper hervorgegangen sind.

Zugunsten dieser Entstehungsweise ist auf das gleiche färberische Verhalten dem Eosin gegenüber hingewiesen worden, sowie auf den von mancher Seite berichteten Gehalt der eosinophilen Granula an Eisen (Przewosky, Löwit, Freiberg, Barker, Sacharow, Bogdanow, Macallum usw.).

Nachdem schon von Hoyer hervorgehoben wurde, daß die eosinophilen Zellen als Leukocyten, welche Blutkörperchentrümmer in sich aufnehmen, aufzufassen seien, haben sich auch andere in einem ähnlichen Sinne geäußert (Sacharow, Freiberg, Tettenhamer, Harmsen, Whartin, Lewis, Zetschmann, Weidenreich, Stschastny) oder wenigstens eine Beziehung zwischen Umsetzung von Hämoglobin und Bildung eosinophiler Granula, namentlich mit Rücksicht auf das häufige Vorkommen solcher Zellformen bei Hämorrhagien in Betracht gezogen[1]), während von anderer Seite nicht nur der Hämoglobingehalt, sondern auch die Bedeutung der in Rede stehenden Vorgänge für die Bildung eosinophiler Granula in Abrede gestellt wird[2]). Die Anschauungen von Ehrlich[2]) über die Genese und Bedeutung der eosinophilen Zellen dürfen als allgemein bekannt vorausgesetzt werden, es sei deshalb nur noch erwähnt, daß Pappenheim[3]) das Vorkommen der Eosino-

[1]) Man vergleiche die ausführlichen Literaturnachweise bei Stschastny.

[2]) Vergleiche die Kontroverse zwischen Ehrlich, Ascoli und Weidenreich, Fol. haematolog. Bd. II.

[3]) Pappenheim, Zur Frage der Entstehung eosinophiler Leukocyten. Fol. haematol. Bd. II, 1905.

philen bei niederen Tieren ohne rote Blutkörperchen und Hämoglobinplasma, sowie an Stellen, an welchen eine Hämorrhagie nicht stattgefunden hat, betont.

Die direkte Umwandlung von Blutkörperchentrümmern in eosinophile Granula ist besonders eingehend von Weidenreich und Stschastny geschildert worden. Der erstere beschreibt den Zerfall der roten Blutkörper in kleinere Bruchstücke und granulaartige Gebilde, welche eine besondere Affinität zu allen Hämoglobin tingierenden Farbstoffen darbieten. Ein großer Teil wird dann von Leukocyten aufgenommen, und auf diese Weise soll es zur Bildung eosinophiler Zellen kommen. Da in den blutbildenden Organen jeder Zeit ein Zerfall von roten Blutkörpern stattfinde, sei zu der Bildung eosinophiler Zellen ausgiebige Gelegenheit geboten, doch will Weidenreich die Möglichkeit einer Entstehung im Blut keineswegs von der Hand weisen; auch in anderen Geweben sollen nach diesem Typus Eosinophile gebildet werden. Ferner schildert Weidenreich[1]) die Umwandlung ganzer Blutkörper z. B. in den Endothelien mit den Worten: „Zunächst werden die eingeschlossenen roten Blutkörper ausgelaugt, der Blutfarbstoff wird in Form von Pigmentklumpen, die die typische Eisenreaktion geben, deponiert, während die Membran noch eine Zeitlang, einer Vakuole gleich, innerhalb des Plasmas der Freßzellen nachweisbar bleibt. Auch das Pigment schwindet nach und nach, indem die großen Schollen allmählich zu feinen Stäubchen werden und schließlich sowohl morphologisch wie chemisch nicht mehr festzustellen sind. Dieser Prozeß der Pigmentbildung, der unter pathologischen Bedingungen, wie bei der Resorption von Blutextravasaten, eine große Rolle spielt, kann stets auch normalerweise in größerem oder geringerem Umfange in Netz-, Blutlymph- und Lymphdrüsen beobachtet werden".

Stschastny (a. a. O.) erwähnt zunächst, daß das normale „Exsudat" der Bauchhöhle des Meerschweinchens ausschließlich große uninukleäre Leukocyten und echte Eosinophile enthalte multinukleäre seien selten oder fehlten ganz. Nach Injektion indifferenter sterilisierter Lösungen komme es schon nach 16—24 Stunden zu einem Auftreten zahlreicher Zellen mit polymorphen

[1]) Weidenreich, Das Schicksal der roten Blutkörper im normalen Organismus. Anat. Anz. Bd. 24, S. 199 u. f.

Kernen und pseudoeosinophilen Granula; die echten eosinophilen nehmen nicht zu, manchmal ab. Nach dreimal 24 Stunden zerfallen die pseudoeosinophilen Zellen oder wandern ab, es bleiben nur Makrophagen und eosinophile Zellen, welche nur selten Veränderungen darbieten. Nach der Injektion von Gänseerythrocyten entwickeln sich im Protoplasma der uninukleären Leukocyten in Essigsäure lösliche acidophile Granula, welche in Zusammenhang mit den in den Zelleibern eingeschlossenen und sich dort verändernden Gänseerythrocyten stehen. Die Körnchen verschwinden allmählich aus den Makrophagen, die sie wahrscheinlich ausstoßen. Die Eosinophilen des Peritonaeums, welche sich nach der ersten Einspritzung weder qualitativ noch quantitativ verändern, nehmen nach der vierten oder fünften Einspritzung von Gänseerythrocyten stark an Zahl zu; unter ihnen fallen etwas anders gestaltete Formen auf, die eine spärliche Körnelung und einen einzigen ziemlich kleinen Kern haben. Einen Übergang der Pseudoeosinophilen in echte Eosinophile hat Stschastny niemals beobachtet, er glaubt ihn aber aus der Tatsache schließen zu dürfen, daß die Anzahl der Eosinophilen proportional dem Verschwinden der pseudoeosinophilen Granula wächst und unisowie multinukleäre Übergangsformen der Eosinophilen mit spärlichen Granulationen getroffen werden. Er nimmt eine Reifung der pseudoeosinophilen zu eosinophilen Granula an. Vielleicht entstehen die Eosinophilen mit spärlicher Körnelung durch Aufnahme freigewordener eosinophiler Granula. Ähnliche Resultate ergaben sich bei der Injektion kernloser verschiedenartiger und gleichartiger Erythrocyten. Während somit nach der Anschauung von Weidenreich die eosinophilen Granula aus einer direkten Metamorphose von Blutkörperchentrümmern hervorgehen, sollen diese nach der Auffassung von Stschastny erst in pseudoeosinophile und später durch Reifung in eosinophile umgewandelt werden.

Bei der Darstellung der Pigmentierungsvorgänge wurde ausgeführt, daß eine direkte Umwandlung von Blutkörperchentrümmern in echte siderofere Granula nicht nachgewiesen werden konnte, diese vielmehr einer Aufnahme und Umsetzung des Hämoglobins durch die Mikrosomen bzw. die Granula der Zellen ihre Entstehung verdanken. Eine von den Zellgranula unabhängige

extra- oder intrazellulare Bildung von körnigem Hämosiderin habe ich bei meinen Versuchen zwar nicht beobachtet, sie wurde aber mit Rücksicht auf die Mitteilungen anderer als möglich zugegeben. Ob ein Teil der von Stschastny beschriebenen acidophilen Granula siderofere waren, läßt sich nicht beurteilen, weil Angaben in dieser Hinsicht fehlen; wie oben erwähnt wurde, erfahren auch manche siderofere Granula eine Tinktion durch Eosin und Säurefuchsin. Ein Teil der von Stschastny beschriebenen Granula ist wohl als pseudoeosinophil nach ihrem morphologischen, tinktoriellen und chemischen Verhalten, ich meine ihre Löslichkeit in Essigsäure, anzusehen. Was die Herkunft dieser pseudoeosinophilen Granula anbelangt, so wurde oben nachgewiesen, daß auch in uninukleären Zellen pseudoeosinophile Granula vorkommen, ja daß in der ersten Zeit diese Formen an Zahl überwiegen und erst nach einigen Tagen wahrscheinlich infolge von Kernmetamorphose durch pseudoeosinophile Zellen mit polymorphen Kernen ersetzt werden. Da diese nicht nur später, sondern auch schon früher, solange sie noch uninukleär sind, ihre acidophile Granulierung verlieren, versteht sich der Befund von solchen Zellformen mit einzelnen acidophilen Granula ungezwungen. Außerdem muß berücksichtigt werden, daß uninukleäre Zellen pseudoeosinophile Granula phagocytär in sich aufgenommen haben konnten. Aus dem Befund von pseudoeosinophilen Granula in uninukleären Zellen bei der Autolyse roter Blutkörper darf deshalb nicht ohne weiteres auf eine genetische Beziehung dieses Vorganges zur Entstehung pseudoeosinophiler Granula geschlossen werden.

Stschastny stellt sich vor, daß die echten Eosinophilen aus den Pseudoeosinophilen dank eines Reifungsprozesses hervorgehen; er hebt aber selbst hervor, daß er niemals eine solche Metamorphose beobachtet habe; er schließt mehr auf eine solche Bildungsweise aus der proportionalen Abnahme und Zunahme der pseudoeosinophilen und eosinophilen Zellen. Wie oben erwähnt wurde, färben sich Blutkörperchentrümmer mit Eosin gewöhnlich schwächer als die roten Blutkörper, niemals bieten sie aber an Triacidpräparaten, namentlich bei Konservierung in Müller-Sublimat, die dunkle Orangefärbung, wie die echten eosinophilen Granula, während die pseudoeosinophilen hellrot tingiert erscheinen.

Wichtig ist meines Erachtens ferner der Befund, daß bei meinen Versuchen eosinophile Zellen in großer Zahl erst dann angetroffen wurden, wenn die große Mehrzahl der pseudoeosinophilen bereits zugrunde gegangen war oder andere Metamorphosen erfahren hatte. — Ich kann deshalb die Anschauung nicht als erwiesen anerkennen, derzufolge die eosinophilen Granula durch Reifung aus pseudoeosinophilen entstanden sein sollen.

Eine direkte Umwandlung von Blutkörperchentrümmern in echte eosinophile Granula ohne Mitwirkung der Strukturbestandteile der Zellen kommt nach meinen Erfahrungen nicht vor. Es ist oben hervorgehoben worden, daß die Zellen, welche Blutkörperchen einschließen, an Eosinpräparaten oft sehr große Ähnlichkeit mit Eosinophilen darbieten können, daß aber beide Zellformen durch ihre Form, Lichtbrechung und ihre Reaktionen sich unterscheiden, indem Blutkörperchentrümmer sehr häufig Eisenreaktion zeigen, welche bei den Eosinophilen nicht eintritt, während diese mit Triacid eine typische Orangefarbe annehmen. Dagegen will ich die Möglichkeit nicht in Abrede stellen, daß bei der Bildung der eosinophilen, vielleicht auch der pseudoeosinophilen Granula das durch Metamorphose roter Blutkörperchen freigewordene Hämoglobin oder diesem verwandte Stoffe beteiligt sind; wenn dem so wäre, handelte es sich aber nicht um eine einfache Aufnahme, sondern um eine Umsetzung durch die Plasmosomen bzw. durch die Granula der Zellen. — In früheren Mitteilungen habe ich gerade für die eosinophilen Zellen morphologische und biologische Tatsachen hervorgehoben, welche auf derartige Vorgänge bezogen werden müssen. Ich meine in morphologischer Hinsicht den Nachweis, daß die eosinophilen Granula mit Rücksicht auf ihre ketten- und netzförmige Anordnung, ihre Aneinanderreihung durch Bindeglieder, wie sie namentlich an Jodkalipräparaten wahrzunehmen ist, sowie den Befund von kleineren schwach, zu größeren stärker reagierenden Granula usw. als umgewandelte Strukturbestandteile der Zelle angesehen werden müssen. Die biologische Eigenschaft der eosinophilen Granula — z. B. die Umsetzung von Eisen und Fett — zeugen gleichfalls für eine solche Anschauung.

Leitsätze.

Die bei der hämatogenen Pigmentierung in den Zellen auftretenden sideroferen Körner sind zum großen Teil umgewandelte Plasmosomen bzw. Granula der Zellen, welche Hämoglobin aufgenommen haben.

Für die Aufnahme von Hämoglobin und die Entstehung sideroferer Granula ist die Bildung globuliferer Zellen nicht ausschließliche Bedingung; vielmehr kann Hämoglobin auch ohne eine solche von den Zellen aufgenommen und durch deren Plasmosomen bzw. Granula umgesetzt werden. Eine diffuse Färbung des Zytoplasmas der Zellen kann, muß aber nicht nachweisbar werden.

In den verschiedensten Zellformen — lymphocytoiden und myelocytoiden, pseudoeosinophilen und eosinophilen, sowie Bindegewebszellen, Endothelien, Epithelien und Drüsenzellen usw. — können siderofere Granula entstehen, ohne daß sie phagocytäre Eigenschaften ausüben oder besitzen. Eine direkte Umwandlung von Blutkörperchentrümmern in eosinophile oder pseudoeosinophile Granula findet nicht statt.

Aus dem morphologischen und biologischen Verhalten der eosinophilen und pseudoeosinophilen Granula darf geschlossen werden, daß sie als umgewandelte Strukturbestandteile — Plasmosomen — aufzufassen sind.

Ob und inwieweit Hämoglobin an dem Aufbau der pseudoeosinophilen und eosinophilen Granula beteiligt ist, läßt sich zurzeit nicht entscheiden; es müßte in diesem Falle nicht eine einfache Aufnahme, sondern eine Umsetzung durch die Granula angenommen werden.

Erklärung der Abbildungen auf Taf. V.

Fig. 1. Uninukleäre pseudoeosinophile Zelle; 2. Tag; Alkohol; Azur-Eosin.

Fig. 2. Uninukleäre pseudoeosinophile Zelle mit eingebuchtetem Kern: 2. Tag; Alkohol; Azur-Eosin.

Fig. 3. Pseudoeosinophile Zelle mit fragmentiertem Kern; 2. Tag; Alkohol, Eosin-Azur.

Fig. 4. Pseudoeosinophile Zelle mit fragmentiertem Kern; 2. Tag; Alkohol; Azur-Eosin.

Fig. 5. Pseudoeosinophile Zelle mit 2 Kernen; 4. Tag; Alkohol; Azur-Eosin.

Fig. 6. Pseudoeosinophile Zelle, Kern mit hellem Zentrum; 4. Tag: Alkohol; Azur-Eosin.

Fig. 7. Pseudoeosinophile Zelle, Kern mit hellerem Zentrum; 4. Tag: Alkohol; Azur-Eosin.

Fig. 8. Pseudoeosinophile Zelle mit Speichenkern, 4. Tag; Alkohol: Azur-Eosin.

Fig. 9. Pseudoeosinophile Zelle mit karyogenen Granula. 2. Tag; Alkohol: Azur-Eosin.

Fig. 10. Uninukleäre (lymphocytoide?) Zelle, 4. Tag; Azur-Eosin.

Fig. 11. Uninukleäre (lymphocytoide?) Zelle, 4. Tag; Alkohol; Azur-Eosin.

Fig. 12. Uninukleäre (lymphocytoide?) Zelle, 4. Tag; Alkohol; Azur-Eosin.

Fig. 13. Uninukleäre (lymphocytoide?) Zelle mit eingebuchtetem Kern; 6. Tag; Alkohol; Azur-Eosin.

Fig. 14. Uninukleäre Zelle mit basophiler Granulierung (lymphocytoide Plasmazelle?), 10. Tag; Alkohol; Azur-Eosin.

Fig. 15. Uninukleäre Zelle mit basophiler Granulierung (myelocytoide Plasmazelle?), 10. Tag; Alkohol; Azur-Eosin.

Fig. 16. Uninukleäre Zelle mit acidophiler Granulierung im Kern und Protoplasma (Karyogen?), 10. Tag; Alkohol; Unna-Pappenheim.

Fig. 17. Uninukleäre (myelocytoide?) Zelle mit azidophiler Granulierung, 10. Tag; Alkohol; Triacid.

Fig. 18. Uninukleäre Zelle mit acidophiler Granulierung, 5. Tag; Müller-Sublimat; Triacid.

Fig. 19. Uninukleäse Zelle mit acidophiler Granulierung und Vakuole: 5. Tag; Triacid.

Fig. 20. Makrophag, Einschluß von Blutkörperchen und Blutkörperchentrümmern, 10. Tag; Alkohol; Azur-Eosin.

Fig. 21. Makrophag, Einschluß von Blutkörperchen und Blutkörperchentrümmern, 10. Tag; Alkohol; Azur-Eosin.

Fig. 22. Makrophag, Einschluß von Blutkörperchen und Blutkörperchentrümmern; 6. Tag; Alkohol; Azur-Eosin.

Fig. 23. Spindelförmige Zelle mit Einschluß von Blutkörperchentrümmern, 10. Tag; Alkohol; Azur-Eosin.
Fig. 24. Spindelförmige Zelle mit eingeschlossenen Blutkörperchentrümmern, 10. Tag; Alkohol; Azur-Eosin.
Fig. 25. Diffuse Färbung des Zytoplasmas, 5. Tag; Müller-Sublimat; Ferrozyankali.
Fig. 26. Zelle mit sideroferen Granula, 7. Tag; Müller-Sublimat; Ferrozyankali.
Fig. 27. Makrophag mit ungefärbten roten Blutkörperchen und sideroferen Granula, 10. Tag; Alkohol; Schwefelammonium; Triacid.
Fig. 28. Uninukleäre Zelle mit sideroferen Granula, 10. Tag; Alkohol; Schwefelammonium; Triacid.
Fig. 29. Uninukleäre Zelle mit sideroferen Granula, 10. Tag; Alkohol; Schwefelammonium: Triacid.
Fig. 30. Spindelförmige Zelle mit sideroferen Granula, 10. Tag; Müller-Sublimat; Triacid.
Fig. 31. Spindelförmige Zelle mit sideroferen Granula, 10. Tag; Alkohol; Schwefelammonium; Triacid.
Fig. 32. Eosinophile Zelle mit sideroferen Granula, 7. Tag; Müller-Sublimat; Schwefelammonium; Triacid.

VI.

Über sekundäre Veränderungen der Bronchien und einige Bemerkungen über die Frage der Metaplasie.

Von

Dr. S. Kitamura (Japan).

Es ist bekannt, daß die Erkrankung der Bronchien, besonders der kleineren, in sehr naher Beziehung steht zu den Erkrankungen des respirierenden Lungenparenchyms. Diese Beziehungen ergeben sich besonders aus der klinischen Beobachtung, aber auch aus den anatomischen Verhältnissen, da ja die Bronchien als die luftzuführenden Kanäle auch funktionell im engsten Zusammenhange mit den Alveolen stehen.

Die Erkrankungen der Bronchien sind sowohl für sich allein als auch in ihrem Zusammenhange mit Erkrankungen der Alveolen häufig Gegenstand der Untersuchung gewesen (die Lehrbücher von Orth, Kaufmann, Ziegler, A. Fraenkel u. a.).

Aber alle diese Erkrankungen der Bronchien waren als p r i m ä r zu bezeichnen, da selbst dann, wenn die Bronchien und die Alveolen gleichzeitig erkrankt waren, sich nachweisen ließ, daß entweder dieselbe Schädlichkeit beide getroffen und damit auch zur Erkrankung beider zu mehr oder weniger gleicher Zeit geführt hatte, oder daß ein kausaler Zusammenhang derart bestand, daß die Erkrankung der Alveolen s e k u n d ä r im Anschluß an eine primäre Bronchienerkrankung erfolgt war. Dieser letzte Vorgang entspricht in der Tat allen unseren Erfahrungen nach der Regel, und es bedarf darüber keiner weiteren Ausführungen.

Im Gegensatze zu diesen primären Bronchuserkrankungen ist bisher wenig bekannt geworden, ja, meines Wissens hat niemand die s e k u n d ä r e n Erkrankungen der Bronchien bei verschiedenen Lungenerkrankungen studiert, d. h. solche, welche sich im Anschluß an eine bereits bestehende Erkrankung der Alveolen entwickelt haben. Sie kommen sicher vor. Wahrscheinlich können sie im allgemeinen nicht die Bedeutung beanspruchen wie jene, aber sicherlich muß eine Untersuchung hierüber manche interessante Tatsache zutage fördern.

Infolgedessen habe ich auf Veranlassung des Herrn Prof. v. H a n s e m a n n systematisch die Bronchien bei den verschiedensten primären Erkrankungen des Lungenparenchyms untersucht. Die Ergebnisse dieser Untersuchungen möchte ich im folgenden mitteilen.

Rein theoretisch können wir uns die sekundäre Erkrankung der Bronchien in verschiedener Weise zustande kommen denken, genau in derselben Weise, wie auch die Erkrankungen der Bronchien auf die Alveolen fortgeleitet werden. Wir erinnern uns, daß diese Fortleitung des Krankheitsprozesses erfolgen kann im Lumen der Bronchien, also gewissermaßen auf einem vorgezeichneten Wege, oder aber durch die Bronchialwand hindurch zum Teil durch unmittelbare Kontinuitätserkrankung, oder auf dem Wege der Saftbahnen. In den Lehrbüchern finden wir diese beiden Ausbreitungsweisen scharf getrennt als endobronchial und ekto(peri)bronchial.

In umgekehrter Weise muß man auch die sekundäre Erkrankung der Bronchien sich entstehen denken, und das ist nach meiner Untersuchung auch wirklich der Fall. Beide Formen, die auf endobronchialem Wege und die auf ektobronchialem zustande ge-

kommene sekundäre Erkrankung der Bronchien, lassen sich recht gut unterscheiden, indem im ersten Falle mehr die Veränderungen der Schleimhaut, im letzteren mehr die der Wandung in den Vordergrund treten.

Von besonderer Schwierigkeit ist es allerdings, gerade die durch endobronchiale Fortleitung entstandenen Schleimhauterkrankungen als sicher sekundär zu bezeichnen, infolgedessen haben wir auch alle diejenigen Fälle unberücksichtigt gelassen, welche nicht in einwandfreier Weise gedeutet werden konnten. Ihrer Natur nach waren dies vor allem die Bronchopneumonien verschiedenster Genese.

Da die tuberkulöse Lungenphthisis die häufigste Erkrankung der Lunge ist, so beginne ich meine Betrachtung mit dieser Krankheit, welche mir auch das größte Material zu meinen Untersuchungen geliefert hat.

Nach der geläufigsten Annahme beginnt der tuberkulöse Prozeß an dem Übergang der feinsten Bronchien in die Alveolen oder auch als primäre Bronchialschleimhauttuberkulose (Birch-Hirschfeld, Schmorl, Hart) in kleinen Bronchien etwa fünfter Ordnung, es stehen also diese initialen tuberkulösen Herde in offener Verbindung mit dem zuführenden Bronchialrohr.

Bei der käsigen Einschmelzung der tuberkulösen Herde wird ein mehr oder weniger bazillenreiches Sputum durch die Bronchien nach außen entfernt, und es ist daher sehr naheliegend, zu erwarten, daß es oft zu einer Schleimhauterkrankung der größeren Bronchien kommen müßte durch Infektion mit den darüber gleitenden Tuberkelbazillen. Dann müßte man von einer sekundären tuberkulösen Erkrankung der Bronchialschleimhaut sprechen. Merkwürdigerweise ist dies durchaus nicht der Fall, im Gegenteil ist eine solche tuberkulöse Bronchialerkrankung, weit entfernt vom Initialherd, nicht sehr häufig, und es zeigt sich hier eine auffallende Korrespondenz mit der primären tuberkulösen Schleimhauterkrankung der größeren Bronchien, welche bekanntlich recht selten ist. (Hedinger, Primäre Tuberkulose der Trachea und Bronchien. Verhandl. d. Deutsch. Pathol. Gesellschaft. 1904. VII. Tagung. Berlin.)

Es hat den Anschein, als besitze die gesunde Bronchialschleimhaut hinreichende Schutzmittel gegen die Invasion der Tuberkelbazillen (intaktes Flimmerepithel, normale Schleimsekretion). Ich

habe eine solche tuberkulöse Erkrankung der größeren Bronchien stets nur bei schwereren katarrhalischen Zuständen gefunden und glaube, daß der einfache Schleimhautkatarrh erst die Disposition zur tuberkulösen Erkrankung schafft.

Allerdings finde ich solche Schleimhautkatarrhe der größeren Bronchien recht häufig, aber wie es mir scheint, ist hier weniger der initiale tuberkulöse Herd und seine käsige Einschmelzung als vielmehr die Ansiedelung sekundärer Mikroorganismen (Eitererreger) von ursächlicher Bedeutung. Wir wissen zwar, daß der Tuberkelbazillus auch gewöhnliche katarrhalische Entzündungserscheinungen bedingen kann, aber es ist wohl richtiger, die in den oberen Luftwegem vorhandene Bakterienflora anzuschuldigen, welcher durch die tuberkulöse Infektion der Lunge der Weg geebnet wird.

Diese katarrhalischen Veränderungen zeigen verschiedengradige Abstufungen, bieten aber sonst keine Abweichungen von den sonst vorkommenden Zuständen, welche uns nötigen, näher auf sie einzugehen.

Nur die Veränderungen des Epithels verdienen eine genauere Besprechung, weil sie in interessanter Weise die Frage der Metaplasie zu beleuchten scheinen.

Es finden sich bei allen stärkeren Graden katarrhalischer Entzündung morphologische Veränderungen des Bronchialepithels, welche darin bestehen, daß die zylindrischen Flimmerepithelien übergehen in mehr kubische und polygonale Formen bis zu solchen von einem ausgesprochenen Plattenepitheltypus. Meistenteils findet sich dann nur ein einschichtiger Zellbelag der Bronchialwand, an dem keine auffallende Mitosenvermehrung auf eine besonders gesteigerte Proliferation hinweist. Im Lumen aber liegen große Sekretmassen, welche neben zahlreichen Eiterkörperchen und Detritusmassen reichlich isolierte sowie zu girlandenartigen Komplexen verbundene desquamierte Bronchialepithelien enthalten. Diese Formveränderung der Bronchialepithelien kommt zwar auch sonst bei katarrhalischen Zuständen überall vor, aber ich habe sie niemals so ausgeprägt wie bei dem chronischen Katarrh der Bronchien bei Tuberkulose gefunden.

Ich will schon hier bemerken, daß es sich keinesfalls um die Bildung echter Plattenepithelien handelt, allein interessant ist

diese Beobachtung schon deshalb, weil auch eine echte Plattenepithelbildung in den Bronchien vorkommt und damit ein Vergleich zwischen diesen beiden Vorkommnissen möglich ist. Die Bildung echten Plattenepithels habe ich unzweifelhaft beobachtet in größeren Bronchien, welche in offener Kommunikation mit größeren tuberkulösen Kavernen standen. Die Bildung echten Plattenepithels war charakterisiert nicht allein durch eine entsprechende morphologische Gestaltsveränderung der Epithelien, sondern auch dadurch, daß sich als oberste Lage des stets mehrschichtigen Epithels eine typische Hornschicht fand. Es gestattete also, wenn ich so sagen darf, auch ein physiologisch funktionelles Merkmal die sichere Diagnose auf echtes Plattenepithel.

Bemerkenswert erscheint mir dabei, daß in allen solchen Fällen nicht ein einschichtiger, sondern ein mehrschichtiger Epithelbelag vorhanden ist. Außerdem muß ich noch betonen, daß mir aufgefallen ist, daß bei einfacher morphologischer Umwandlung des Epithels spezifische tuberkulöse Schleimhauterkrankungen stets fehlten und daß die Epithelschicht so gut wie regelmäßig auf größere Strecken hin erhalten war, während umgekehrt sich bei echter Plattenepithelbildung spezifische tuberkulöse Schleimhauterkrankungen vorfanden und das Plattenepithel sich insulär, wenn schon zuweilen multipel, vorfand und wahrscheinlich manchmal zufällig auf dem Schnitt getroffen war.

Das Vorkommen echten Plattenepithels bei chronischer Entzündung solcher Schleimhäute, welche normalerweise ein andersartiges, wohlcharakterisiertes Epithel tragen, ist seit langem bekannt. So besonders von der Gallenblase, dem Nierenbecken usw., ja, man hat sogar aus diesen Plattenepithelien echten Plattenepithelkrebs mit allen Eigenschaften eines solchen hervorgehen sehen. So ist auch das Auftreten echter Plattenepithelkrebse in tuberkulösen Lungen schon wiederholt beobachtet worden und in allen Fällen auch die metaplastische Bildung von Plattenepithelien als Wandbelag entweder in tuberkulösen Kavernen oder aber in den zu diesen führenden Bronchien zurückgeführt worden. (A. Perrone, Entwicklung eines primären Kankroids von der Wand einer tuberkulösen Lungenkaverne. Arbeiten aus dem Pathologischen Institut zu Berlin, 1906, Literatur.)

Auf die Frage der Metaplasie möchte ich um so weniger eingehen, als diese ja selbst unter den hervorragendsten Autoritäten noch nicht gänzlich geklärt zu sein scheint, aber nach meinen Befunden scheint mir eine echte Metaplasie, d. h. die Transformation eines wohlcharakterisierten, morphologisch und spezifisch funktionierenden Epithels in eine andere gleichfalls morphologisch und physiologisch präzis charakterisierte Epithelart ohne ein Zwischenstadium sicher vorzukommen.

Lubarsch hat (Einiges zur Metaplasiefrage. Verhandlungen der Deutschen Patholog. Gesellschaft, 1906, Stuttgart) neben dem Begriff der echten Metaplasie den der Pseudometaplasie eingeführt, welcher, wie mir scheinen will, sehr schön gekennzeichnet wird durch die oben erwähnte Beobachtung einfacher morphologischer Gestaltsveränderungen des Bronchialepithels bei chronisch katarrhalischen Zuständen. Es handelt sich hier eben in der Tat nur um einfache Gestaltsveränderung, bedingt durch mechanische Vorgänge, welche jederzeit wieder rückgängig werden kann und vor allem den so verwandelten Epithelien niemals die Charaktereigenschaften des wahren Plattenepithels verleiht. So kann natürlich auch von diesen Epithelien niemals ein Kankroid seinen Ausgang nehmen. Weiter unten werde ich noch einmal auf die Metaplasiefrage zu sprechen kommen.

Es ist natürlich, daß die erwähnten Veränderungen keinen Unterschied zeigen gegenüber den primären katarrhalischen Bronchialerkrankungen. Da es ja für die pathologischen Veränderungen belanglos ist, ob sie primär oder sekundär entstanden sind. Deshalb habe ich auf Grund meiner Präparate auch keine Veranlassung, weiter auf diese endobronchialen Veränderungen näher einzugehen.

Ich gehe nunmehr über zu den sekundären, auf ektobronchialem Wege zustande gekommenen Erkrankungen der Bronchien, welche von dem initialen Krankheitsherde mehr oder weniger weit entfernt liegen. Hier zeigt sich, daß, sobald entzündliche Veränderungen von dem peribronchialen Gewebe auf die Bronchialwand übergegriffen haben, vor allem die Knorpel sowie die muskulären Elemente geschädigt werden, während im Gegensatz dazu bei der endobronchialen Schleimhauterkrankung das Epithel in erster Linie leidet.

Sehr interessant sind die Veränderungen am Knorpel. Sowohl bei Fortleitung des spezifischen tuberkulösen Prozesses aus der weiteren Umgebung auf das peribronchiale Gewebe als auch bei einfachen kollateralen entzündlichen Vorgängen spielen sich am Knorpel der Bronchialwand Veränderungen ab, welche zwar prinzipiell sich nicht von den bekannten Knorpelveränderungen unterscheiden, aber mir gerade bei der Lungentuberkulose besonders häufig und besonders intensiv erschienen sind.

Hier sind zunächst die resorbierenden Prozesse zu erwähnen, welche sich an den Bronchialknorpeln abspielen. Es ist ja bekannt, daß bei schweren Bronchialkatarrhen die Rundzellen nicht allein zwischen Muskelfasern und elastischen Fasern anzutreffen sind, sondern daß sie sogar durch das Perichondrium hindurch in den Knorpel eindringen, dessen Grundsubstanz arrodieren und resorbieren. Derartige Prozesse kann man nun auch an dem Knorpel beobachten bei sekundärer Wanderkrankung durch Fortleitung entzündlicher Vorgänge von entfernt gelegenen tuberkulösen Herden. Man sieht dabei das Perichondrium auffallend schwach entwickelt, anscheinend seine Fasern durch entzündliche Prozesse zum Teil auseinandergedrängt und zerstört und an der äußeren Fläche des Knorpelringes mehr oder weniger tiefe Buchten, in welchen Rundzellen vom Typus der Lymphocyten und Leukocyten gelegen sind.

Man kann diese Erscheinung sehr gut vergleichen mit der lakunären Arrosion der Knochenbälkchen durch die Osteoklasten. Die Arrosionserscheinungen am Knorpel können in verschieden starkem Maße vorhanden sein; ihre Folge ist offenbar eine Veränderung und Schwächung der Knorpelplatte, welche doch wohl nicht ganz belanglos für das Verhalten der Bronchialwand selbst ist.

Neben diesen mehr akuten Erscheinungen muß ich nun weiterhin auf Veränderungen eingehen, welche einen mehr chronischen Charakter tragen. Neben kollateralen entzündlichen Prozessen, wie sie sich an tuberkulöse Herde anschließen, kommen bekanntlich auch sehr chronisch verlaufende Indurationen vor, welche sich nicht allein auf die Abkapselung des tuberkulösen Herdes beschränken, sondern auch die weitere Umgebung zum Teil in Form der chronischen Lymphangitis reticularis oder trabecularis (v. Hansemann) übergreifen und zu einer chronisch indu-

rierenden Peribronchitis führen können. Auch hier lassen sich Veränderungen an den Bronchialknorpeln nachweisen, welche darin bestehen, daß das Perichondrium verdickt und sklerosiert erscheint unter gleichzeitiger Verminderung der eigentlichen Knorpelsubstanz.

Ich hatte den Eindruck, als ob der hyaline Knorpel von der Peripherie aus in einen derb fibrösen Knorpel umgewandelt würde und die Regeneration der Knorpelzellen darniederliege. Ohne Zweifel kommt es in manchen Fällen durch Schrumpfungsprozesse an der äußeren Wand des Knorpels zur Bildung von Bronchiektasien. Es ist natürlich denkbar, daß solche auch bei akuten, auf ektobronchialem Wege entstandenen Entzündungen der Bronchialwand, wo die Resistenz der Wandung durch die Auseinanderdrängung der muskulären Elemente und elastischen Fasern, sowie die Resorption des Knorpels durch das entzündliche Infiltrat geschädigt ist, vorkommen. Ich selbst habe solche Fälle der Bronchiektasien nicht beobachtet.

Nun habe ich weiterhin der Ablagerung von Kalk in dem Knorpel zu gedenken. Es ist ja bekannt, daß Kalkablagerung in den Knorpeln des Respirationstraktus gar nicht sehr selten ist und aufgefaßt werden muß als eine Alterserscheinung. Ich habe bei meinen Untersuchungen natürlich auch oftmals derartige Verkalkungsprozesse an den Bronchialknorpeln gesehen, aber es ist mir aufgefallen, daß gerade bei der Tuberkulose solche Verkalkungen der Knorpel in besonders frühen Jahren zu finden sind. Und an dieses frühzeitige Auftreten von Verkalkungsprozessen schließt sich nun eng das Auftreten echten Knochens an. Schon um das dreißigste Lebensjahr herum konnte ich reichliche Kalkablagerung in den Bronchialknorpeln nachweisen, ohne daß dafür eine besondere Veranlassung, etwa eine Knochenzerstörung, verantwortlich zu machen war.

Die merkwürdige Erscheinung, daß Knochen an Stellen auftritt, wo ein solcher für gewöhnlich nicht angelegt worden ist, hat ja, seitdem man durch eine Reihe von neueren Untersuchungen auf die verhältnismäßige Häufigkeit dieses Vorganges aufmerksam gemacht worden ist, zu vielfachen Kontroversen geführt und ganz besonders den Streit über die Metaplasiefrage von neuem angefacht.

Ich möchte daher doch etwas genauer meine Beobachtungen schildern und am Schluß ein Resümee ziehen. Zunächst muß ich betonen, daß man schon bei den einfachen Verkalkungsprozessen des Knorpels beobachten kann, daß die verkalkten Bezirke anscheinend zum Teil wieder resorbiert werden, indem von dem Perichondrium aus ein junges Bindegewebe in den Verkalkungsbezirk hineinwächst, welches fast den Charakter eines fibrösen Marks trägt. Die Markähnlichkeit dieses Gewebes war noch viel ausgesprochener in Präparaten, in denen ich die Bildung von Fett nachweisen konnte. Daß es sich aber in allen diesen Fällen nur um einfache Verkalkungen handelt, war aus der Art der Kalkablagerung und der Form der Zellen scharf zu erkennen. Ich habe auch in solchen Herden keine Vorgänge erkennen können, welche etwa der enchondralen Ossifikation an der Epiphysenlinie analog gewesen wäre, d. h. ich konnte nicht finden, daß die Knorpelverkalkung einen präparatorischen Charakter trug, nach dessen Resorption ein dauerndes Knochengewebe sich an dessen Stelle setzte.

In dieser Weise war der echte Knochen, wie er mikroskopisch gekennzeichnet ist durch die Farbenreaktion sowie vor allem durch die typische Form der Knochenkörperchen, seiner Entstehung nach nicht zu erklären.

Ich fand solchen echten Knochen, wie schon gesagt, wiederholt bei bestehender Lungentuberkulose in frühem Alter, wobei ich einschalten möchte, daß ich bei Kindern überhaupt niemals Knochen gefunden habe. Stets trat der Knochen unvermittelt auf. Ich sah keinerlei Anbauvorgänge, wohl aber sah ich zuweilen an den Knochenbälkchen flache Lakunen, in welche ein fibröses, in einem Falle aber ein fast nur aus Fett bestehendes Gewebe (entsprechend dem fibrösen bzw. dem Fettmark) vordrang. Die Bildung dieses markähnlichen Gewebes, welche sich nicht von dem oben bei der einfachen Verkalkung geschilderten Vorgang unterscheidet, erschien mir sehr merkwürdig. In einem Falle sah ich einen Knochenring, dessen Inneres ganz von einem gemischten Mark, dann in einem weiteren gleichen Falle von reinem Fettmark erfüllt war. Auf das Vorkommen des knochenmarkähnlichen Gewebes ist schon mehrfach hingewiesen worden (Sacerdotti, Lubarsch).

Ich erwähne besonders die Beobachtung H. Merkels, welcher in einer karzinomatösen Lymphdrüse Knochen mit Knochen-

mark sah, vor allen Dingen aber Orths Befunde von heterotoper Knochenbildung in Arterien bei diabetischer Gangrän (Diskussion zum Vortrage Lubarschs).

Diese Beispiele ließen sich leicht vermehren, ich will aber nicht auf die in der Literatur niedergelegten Fälle näher eingehen, sondern nur einige Worte über die Metaplasie anfügen, wobei ich kurz auch noch einmal auf die Epithelveränderung zurückkommen muß. Wie bereits erwähnt, ist die Metaplasie zu definieren als Umwandlung spezifischer Zell- oder Gewebsstruktur durch andersartige, ebenfalls bestimmt differenzierte, von gleichartigem Gewebe gebildete Struktur.

v. Hansemann hat sich 1893 (Studien über die Spezifizität, den Altruismus und die Anaplasie der Zellen) ausführlich mit der Frage der Metaplasie beschäftigt und dargetan, daß in dem alten Begriff der Metaplasie zwei Zustände vereinigt wurden, nämlich einmal die Umwandlung einer Zellart in eine andere, andererseits die Anpassung einer Zellart an veränderte Verhältnisse unter Änderung ihrer Form. Um diese verschiedenen Zustände auch getrennt zum Ausdruck zu bringen, schlägt er vor, nur den ersten Zustand als echte Metaplasie oder kurzweg Metaplasie zu bezeichnen, während der zweite Zustand nicht eine Artänderung der Zellen bedeutet und deswegen als histologische Akkomodation zu bezeichnen ist. Die Erfahrung hat gelehrt, daß die Mehrzahl der Angaben über echte Metaplasie aus früherer Zeit auf einem Irrtum beruhten und daß, wenn es überhaupt eine solche echte Metaplasie gibt, dieselbe nur zwischen genetisch nahe verwandten Zellarten möglich ist. Dahin würde also auch die Umwandlung der Epithelien in den Bronchien zu rechnen sein, bei denen es sich nicht um eine echte Metaplasie, sondern um eine Akkomodation handelt.

In mehreren Artikeln hat Lubarsch neuerdings wieder der echten Metaplasie unter der Gruppe der Allo- oder Heteroplasie besonders entgegengestellt die Formveränderungen der Zellen als Pseudometaplasie. Hier handelt es sich um alle die Formveränderungen, die besonders bei Raumbeschränkungen sich ausbilden und die mit der Metaplasie nichts zu tun haben, früher aber als Beweise für metaplastische Vorgänge unter dem Namen der „Übergangsbilder" eine große Rolle spielten. Hier bleibt der

eigentliche spezifische Bau der Zelle unverändert, während die äußere Form starke Umwandlungen erleiden kann. Gerade auf diese Veränderungen des Epithels habe ich oben hingewiesen und betont, daß sie nichts gemein haben mit der Bildung des echten Plattenepithels.

Nun ist aber von Schridde[1]) (Diskussion zum Vortrage Lubarsch) die Anschauung vorgetragen worden, als könnte sich die echte Metaplasie des Epithels zurückführen lassen auf noch nicht vollständig ausdifferenzierte Endodermzellen, welche die Fähigkeit besitzen, sich nach zwei Richtungen hin zu entwickeln, so daß aus ihnen sowohl ein absolut typisches Plattenepithel wie auch ein Zylinder- bzw. Drüsenepithel entstehen kann.

Neuerdings hat sich Herxheimer zu einer ähnlichen Anschauung bekannt (G. Herxheimer, Über heterologe Kankroide. Zieglers Beitr. z. pathol. Anat., Bd. 41, H. 2, 1907).

Wir müssen gestehen, daß die Frage der Epithelmetaplasie uns als eine sehr überflüssige erscheint, wenn man auf embryonale, nicht ausdifferenzierte Zellen zurückgreifen wollte. Schon Fischer hat (Diskussion zum Vortrage Lubarsch) ja betont, daß die große Differenzierungsmöglichkeit dieser Zellen eine genügende Erklärung abgeben würde.

Wir meinen, es hieße nichts anderes, als die Cohnheimsche Lehre von der Ausschaltung embryonalen Zellmaterials mit späterer Ausdifferenzierung oder gar geschwulstmäßiger Wucherung zur Grundlage der Metaplasie machen.

Die Schriddesche Auffassung möchte ich schon deshalb nicht annehmen, weil ich beobachten konnte, daß sich nicht nur eine Epithelinsel metaplastisch umwandelt, sondern daß sich diese multipel entwickeln, völlig diskontinuierlich und unabhängig voneinander. Man müßte ja dann ein sehr reichliches Vorkommen undifferenzierter Epithelzellen annehmen.

Wie sollen wir nun das Vorkommen des echten Knochens in den Bronchialwandungen erklären? Sollen wir eine echte Metaplasie der Bindegewebsgruppe (Bindegewebe, Knorpel) annehmen

[1]) Anm. bei der Korrektur: Inzwischen hat Schridde seine Studien ausführlich veröffentlicht: „Die Entwicklung des menschl. Speiseröhrenepithels u. ihre Bedeutung f. d. Metaplasielehre". Bergmann, Wiesbaden 1907.

oder uns der Auffassung Ribberts anschließen, daß nur skelettogenes Bindegewebe Knochen bilden kann und die Knochenbildung durch hämatogen verschleppte Knochenmarkzellen zustande kommt?

Der Befund von Knochenmark könnte leicht dazu führen, aber man hat noch niemals aus den osteoplastischen Elementen — und dazu gehören die Myelocyten und Myeloplaxen nicht, welche am häufigsten verschleppt werden — bei embolischer Verschleppung Knochen sich bilden sehen.

In meinen Präparaten habe ich niemals die Bildung von Knochen durch Osteoblasten wahrgenommen, dagegen, worauf ich noch zurückkommen werde, überall lebhafte Resorptionserscheinungen.

Ich möchte auch auf die Anschauung Orths verweisen, welcher gesagt hat, daß wir es in solchen Fällen nicht nur mit einem neuentstandenen Gewebe, sondern gewissermaßen mit einem metaplastisch neuentstandenen Organ zu tun haben. Die Ursache für die Bildung bezeichnet auch Orth als unbekannt.

Wenn ich sagen soll, wie ich mir die Knochenmarkbildung vorstelle, so denke ich mir folgendes: Knochen und knochenmarkähnliches Gewebe treten völlig unabhängig voneinander auf, der Knochen bildet sich metaplastisch, derselbe Reiz, vielleicht auch gar erst der Reiz der Knochenbildung führt zu Wucherungserscheinungen des Bindegewebes und damit zur Entstehung eines knochenmarkähnlichen Gewebes. Dieses aber besitzt lediglich resorbierende und keine anbauenden Fähigkeiten, es fehlen in ihm stets nach meinen Beobachtungen die spezifischen Knochenmarkzellen.

Übrigens möchte ich noch erwähnen, daß Hart (Über die primären Enchondrome der Lunge. Zeitschr. f. Krebsforschung, Bd. IV, H. 3, 1906) vor einiger Zeit kleine Geschwülste der Bronchialwand beschrieben hat, welche er als teratoide Bildungen auffaßt. Man könnte also auch einmal daran denken, ob die Knochenbildung etwa auf ähnliche Momente zurückzuführen wäre, allein das ist unwahrscheinlich, und ich habe keinen Anhaltspunkt dafür gefunden.

Orth hat (Diskussion zum Vortrage Lubarsch) gesagt: „Gerade in bezug auf diese Art der metaplastischen Knochen-

bildung muß man meines Erachtens zwei Arten wohl unterscheiden welche ich mit der Bezeichnung Gewebs- bzw. Zellenmetaplasie, unterscheiden möchte. Es kann Knochen sich bilden, indem Knorpel- oder Bindegewebsgrundsubstanz in Knochengrundsubstanz, die Knorpel- oder Bindegewebszellen in Knochenzellen sich umwandeln: das ist Gewebsmetaplasie, es kann aber Knochen aus Bindegewebe sich so bilden, daß die Bindegewebszellen osteoplastische Fähigkeit erlangen und Knochengrundsubstanz neu bilden, hier handelt es sich also nur um eine Zellenmetaplasie."

Alle meine Knochenbefunde entsprechen dem, was Orth als Gewebsmetaplasie bezeichnet hat, das knochenmarkähnliche Gewebe konnte ich aber nicht auf eine osteoplastische Fähigkeit zurückführen, sondern fasse es als selbständige Bindegewebswucherung auf.

Nun möchte ich noch eines erwähnen. Die lebhaften Resorptionsvorgänge an den Knochenherden, welche Lubarsch in allen Fällen, Orth sogar in Arterien sah, zeigen, daß neugebildeter Knochen kein Dauergewebe ist. Diese Rückbildung faßt Lubarsch als eine Art Inaktivitätsatrophie auf. Ich glaube, daß sie bedingt ist durch Wucherungsvorgänge des Bindegewebes.

Nach diesen Ausführungen über die Metaplasiefragen, zu welchen ich gedrängt wurde durch meine Befunde und die noch heute obwaltende Strittigkeit der Frage, komme ich nunmehr zu sprechen auf sekundäre Bronchusveränderungen bei andern Lungenerkrankungen als Tuberkulose. Darüber kann ich mich kurz fassen.

Ein verwertbares Material haben mir nur die Pneumonien geliefert. Über Lungeninfarkt, Gangrän, Geschwülste usw. kann ich aus eigener Erfahrung nichts berichten.

Nichts ist schwerer, als bei den Pneumonieformen zwischen primären und sekundären Erkrankungen zu unterscheiden. Alle endobronchial entstandenen Bronchuserkrankungen sind eigentlich niemals als sekundär zu bezeichnen, weil sie meistenteils auf gleicher Ursache wie die pneumonischen Erkrankungen des Lungenparenchyms entstanden sind, entweder gleichzeitig, früher oder später. Hierher gehört auch die Bronchiolitis obliterans, von der ich einen sehr interessanten Fall beobachtet habe. Die vom ursprünglichen Erkrankungsherd weit entfernt durch Aspiration zustande gekommenen Bronchitiden zeigen die bekannten Bilder der Bronchitis.

Bei den verschiedenen Formen der Pneumonie habe ich natürlich wiederholt sowohl Kalkablagerung in dem Knorpel als auch echte Knochenbildung gefunden. Dies genügt allein schon, darauf hinzuweisen, daß diese Vorgänge nicht die Folge einer einzigen spezifischen Krankheit der Lunge sind, sondern daß es sich zum Teil um Alterserscheinungen, zum Teil auch um in ihrer Genese unbekannte metaplastische Prozesse handelt. Ich muß aber doch sagen, daß ich den Eindruck gewonnen habe, daß besonders bei der Tuberkulose diese Vorgänge frühzeitig und gehäuft sich abspielen, es also angebracht erscheint, hier an besondere irritative Momente zu denken.

Epithelveränderungen in den Bronchien finden sich bei der fibrinösen Pneumonie fast gar nicht. Dagegen kann es nicht wundernehmen, daß wir die oben als pseudometaplastisch bezeichneten Epithelveränderungen auch bei sehr chronischen pneumonischen, auch bronchopneumonischen Prozessen vorfinden. Hier handelt es sich aber fast ausschließlich um primäre Bronchitiden.

Wenn ich zum Schluß nun sagen soll, zu welchem Resultat meine Untersuchungen geführt haben, so kann ich folgendes sagen: Soweit sich primäre und sekundäre Erkrankungen der Bronchien unterscheiden lassen, sind bei akuten und subakuten Zuständen die histologischen Veränderungen der Bronchien nicht wesentlich voneinander verschieden. Dagegen spielen sich bei chronischen Zuständen, wie sie naturgemäß besonders bei tuberkulöser Erkrankung der Lunge gegeben sind, sowohl an dem Bronchialepithel als auch in der Wandung Prozesse ab, welche zwar auch als von allen krankhaften Prozessen unabhängige Erscheinungen, aber hier nach meiner Beobachtung besonders gehäuft und frühzeitig, vorkommen. Sie sind teils sicher, teils aber nur wahrscheinlich durch besondere irritative Momente bedingt und von uns zum Teil als echte Metaplasie aufgefaßt worden.

VII.

Ein Blutgefäßendotheliom mit Ausbreitung in den erweiterten Gefäßen eines diffus myomatösen Uterus.

(Aus dem pathologischen Institut des Herzogl. Krankenhauses zu Braunschweig.)

Von

Dr. med. Beckhaus, Assistent am Institut.

(Hierzu Tafel VI.)

Während das abgekapselte Myom und das Karzinom die häufigsten Geschwülste am Uterus sind, gehören Fälle von diffusem Myom und Endotheliom zu den Seltenheiten. Ganz besonders aber muß ein Fall interessieren, in dem es sich um eine Kombination beider soeben genannten Geschwülste handelt, nämlich um ein Blutgefäßendotheliom, das in den Blutgefäßbahnen eines diffus myomatösen Uterus gewachsen ist und das nach den verschiedensten Richtungen hin, sowohl makroskopisch, wie mikroskopisch, als auch in genetischer Beziehung so viel Interessantes bietet, daß seine Veröffentlichung gerechtfertigt erscheint.

Der Fall, den mir Herr Prosektor Dr. Borrmann zur Bearbeitung überwies, wurde dem Institut eingeschickt von Herrn Sanitätsrat Dr. Brohl in Köln, dem ich für die Mitteilung der klinischen Daten hiermit meinen besten Dank ausspreche.

Krankengeschichte.

Die 43 Jahre alte, immer gesunde Patientin hat die Periode regelmäßig alle 3 Wochen gehabt, 2 Tage nur anhaltend, und hat 2 normale Geburten durchgemacht. Seit November 1904 litt sie an starken Blutverlusten aus dem Uterus, die bis zum 22. Februar 1905 sich wiederholten. Darauf trat für kurze Zeit eine Besserung ein. Bald darauf stellten sich abermals ungewöhnlich starke Blutverluste aus dem Uterus ein, so daß die

Pat. am 15. April 1905 leichenblaß aussah. In der Klinik ließ sich die Blutung stillen, so daß am 20. April 1905 die Operation möglich war. Bei der Laparotomie zeigte sich, daß der Uterus in einen großen, ziemlich glatten Tumor umgewandelt war, der von oben nach unten, aber nicht seitlich beweglich war, weil das rechte Lig. latum stark verdickt und an die Beckenwand herangezogen war. Der Uterus wurde mit den Ovarien entfernt, die Scheide drainiert. Am 7. Juni 1905 hatte sich die Pat. soweit erholt, daß sie die Klinik verlassen konnte. Mehrere Monate nach der Heilung der Operationswunde aber waren bereits Metastasen im Abdomen nachzuweisen, die der Pat. jedoch keine Beschwerden bereiteten. 1½ Jahre nach der Operation „starb sie plötzlich infolge eines Schlaganfalls".

Makroskopischer Befund (cf. Fig. 1 Taf. VI).

Der in Alkohol konservierte Uterus hat annähernd Kugelgestalt und mißt in seinem größten Umfange 40 cm, im größten Durchmesser 11½ cm; die vordere Wand mißt an Dicke in maximo 8 cm, die hintere 3½ cm, der Fundus 6 cm. Seine Größe entspricht ungefähr der eines zu Anfang des 4. Monats graviden Uterus. Der zervikale Anteil hat eine Länge von 3 cm und ist im ganzen hypertrophisch. Der äußere Muttermund zeigt längliche Gestalt und mehrere alte Narben, von früheren Einrissen herrührend. Der Abgang der Tuben findet sich an normaler Stelle; sie sind in einer Entfernung von 5 cm vom Uterus abgeschnitten. Auf einer in der Medianlinie der ganzen Länge nach durch den ganzen Uterus gelegten Schnittfläche erhält man das auf Fig. 1 Taf. VI wiedergegebene Bild. Die Uteruswand ist in ganzer Ausdehnung verdickt, die Vorderwand in stärkerem Maße als die Hinterwand. Das Uteruscavum zeigt an seiner weitesten Stelle etwa ½ cm im Durchmesser. Die Innenfläche des Cavum ist überall glatt und ohne Veränderungen. Wir haben also eine Hyperplasie des Uterus vor uns, wodurch der bekannte Bau des diffusen Myoms entsteht. Die zahlreichen Muskelbündel durchflechten sich vielfach und bilden so ein Netzwerk, in dessen Maschen überall hellere Nester eingestreut sind. Letztere sind im Gegensatz zu der faserigen und streifigen, festen, grauroten Grundsubstanz des Myoms von weicher Konsistenz, grauweißer Farbe und gleichmäßig glattem, glänzendem Aussehen; dabei von verschiedener Gestalt, bald rund, bald länglich, zackig oder sternförmig, sowie von wechselnder Größe (und zwar scheinen die Nester nach der Serosaseite zu im allgemeinen größer zu sein als nahe dem Cavum). Man gewinnt schon bei oberflächlicher Betrachtung den Eindruck, daß es sich um Geschwulstbezirke karzinomatöser oder sarkomatöser Natur handelt. Während die letzteren im allgemeinen der sie umgebenden Wand dicht anliegen, haben sie sich an anderen Stellen infolge der durch die Konservierungsflüssigkeit bedingten Schrumpfung von der Wand zurückgezogen, doch gelingt es nirgends, sie herauszuheben. Sämtliche Herde scheinen untereinander in Zusammenhang zu stehen, eine Annahme, die durch später angefertigte Serienschnitte erhärtet wird. Während die Nester

fast überall dichtgedrängt liegen und sich bis an den Serosaüberzug des Uterus erstrecken, um jedoch hier an Dichtigkeit abzunehmen, reichen sie bis an das Uteruscavum nicht heran, sondern hören etwa 7 mm von ihm entfernt auf. Wir sehen also zirkulär um das Cavum eine etwa 7 mm breite Schicht konzentrisch gestreiften, myomatösen Gewebes, in dem größere Geschwulstbezirke sich nicht finden, sondern nur hie und da ganz kleine Nester auftreten, die dann bis auf 1 mm an die Schleimhaut herangehen. Ebenso ist auch der zervikale Anteil des Uterus fast völlig frei von den Nestern.

Weiterhin sehen wir im unteren Korpusabschnitt, und zwar in der Hinterwand, zwei Myome von 3 bzw. 1 cm Durchmesser, die runde Gestalt und streifige Beschaffenheit zeigen und sich in nichts von dem typischen Bau eines Myoms unterscheiden. In der Mitte der größten Wanddicke des Uterus — also im Fundus — sehen wir ferner noch einen 3 cm im Durchmesser haltenden, trübgelben, trockenen, nekrotischen Herd von annähernd runder Gestalt, der scharf umschrieben ist und mit größter Wahrscheinlichkeit ebenfalls als nekrotisch gewordenes Myom aufzufassen ist. Gestützt wird diese Annahme durch den Befund, daß die Geschwulstherde sowohl zirkulär in der Umgebung der beiden unteren sicheren Myome fehlen, als auch in der Umgebung des zuletzt geschilderten runden, im Fundus gelegenen Bezirkes. Alle drei Knoten sind umgeben von bis zu 1 cm breitem, konzentrisch geschichtetem Muskelgewebe, das frei ist von Geschwulstalveolen. Die Erklärung dafür, daß letztere weder in der Umgebung des Cavum noch in der der Myome vorhanden sind, behalte ich mir für später vor.

Den gleichen Bau zeigen sämtliche weiteren, durch den Uterus gelegten Schnittflächen. Auf Querschnitten durch die Tuben sieht man, daß die Nester auch hier dichtgedrängt liegen und verhältnismäßig groß sind. Im Lig. latum fehlen sie.

Zwecks mikroskopischer Untersuchung sind dem Uterus und den Tuben von den verschiedensten Stellen Stücke entnommen; dieselben sind in Zelloidin eingebettet, zum Teil in Serien geschnitten und mit Hämalaun, van Gieson, Orange gefärbt. Zur Darstellung der elastischen Fasern wurde Orcein angewandt.

Mikroskopischer Befund.

Die Betrachtung eines Schnittes aus dem Uterusfundus bei Lupenvergrößerung (Fig. 2, Taf. VI) zeigt, daß die in der makroskopischen Beschreibung als Geschwulstkomplexe gedeuteten Nester zwischen Muskel- oder Bindegewebswandungen liegen, von denen letztere teilweise hyaline Entartung zeigen. Überall sind die Nester scharf von dem umgebenden Gewebe abgegrenzt, an wenigen Stellen haben sie sich als Ganzes von der Wand gelöst und liegen frei im Lumen. Im allgemeinen nehmen sie einen verhältnismäßig großen Raum ein, während die Zwischensubstanz auf ein Geringes zusammengedrängt ist. Auch jetzt fällt die verschiedene Gestalt und Größe der Nester auf.

Untersucht man nun die Nester aus den verschiedensten Stellen des Uterus bei schwacher Vergrößerung, so erhält man sehr wechselnde Bilder. Man erkennt aber auch vor allem, daß sie fast regelmäßig von einer Wand umgeben sind, die zunächst einer näheren Besprechung unterzogen werden soll. Die Wand wird fast durchweg von Muskulatur gebildet, zuweilen von Bindegewebe, das dann meistens hyalin entartet ist. Die muskuläre Wand wechselt in ihrer Dicke und besitzt häufig an der Innenseite (d. h. den Nestern zugekehrt) eine einfache Lage von Endothel. Hieraus sowie aus dem Umstand, daß häufig in der Wand elastische Fasern, wenn auch nur in geringer Zahl, angetroffen werden, geht hervor, daß man es mit Venen zu tun hat, die entweder schon an und für sich ein weites Kaliber besitzen oder erst durch das Wachstum der Nester in ihnen erweitert sind. An wenigen Stellen, besonders nach dem Uteruscavum zu und in den Tuben, ist die Muskelwand um die Nester so dick und mit einer so reichlichen Elastica ausgezeichnet, daß es sich zweifellos um die Wandung von Arterien handelt. Sehr häufig sieht man die leere Arterie mit dicker Wand, während die dazugehörige Vene stark erweitert ist und einen Tumorkomplex enthält. Hierdurch ist zur Genüge der Beweis erbracht, daß die Geschwulstnester vorzugsweise in Venen, bisweilen aber auch in Arterien liegen, in Ausnahmefällen auch die Kapillaren und Saftspalten einnehmen oder frei im Gewebe zu wachsen scheinen, im letzteren Falle dann in Gestalt feiner, schmaler Züge.

Die Nester selbst sind mikroskopisch, wie schon erwähnt, von sehr verschiedenem Aussehen und es seien deshalb zunächst diejenigen beschrieben, welche geeignet sind, den vorliegenden Fall am leichtesten zu erklären. Ein Bild hierfür liefert uns Fig. 3, Taf. VI. Die Geschwulstkomplexe bestehen aus zahlreichen kleinsten Gefäßen, die meist im Querschnitt, bisweilen auch im Längsschnitt getroffen sind. Zwischen diesen Gefäßen, dicht gedrängt und häufig konzentrisch um sie gelagert liegen spindelige Zellen. Bei starker Vergrößerung einer solchen Stelle erkennt man nun, daß die spindeligen Zellen ebenfalls Endothelien sind, welche die Neigung haben, sich zu Gefäßzügen anzuordnen. Als weiteren interessanten Befund will ich hier gleich erwähnen, daß in den Kapillaren solcher Geschwulstkomplexe an manchen Stellen noch Blutkörperchen angetroffen werden, so daß das Bild völlig an das der Teleangiektasie erinnert. In anderen Schnitten ist das ganze quergetroffene Lumen durch ein karminrot gefärbtes, tropfenähnliches Gebilde angefüllt. Auch sieht man hier häufig frei im Geschwulstgewebe Blutergüsse, deren rote Blutkörperchen teilweise noch gut erhalten sind.

In anderen Schnitten liegen die Endothelien des Tumors so dicht gedrängt, daß zur Bildung von Lumina kein Platz war, aber gerade an diesen Stellen tritt dann eine deutliche Anordnung der gewucherten Zellen zu Längszügen bzw. eine konzentrische Lagerung hervor.

Dieses immerhin leicht zu deutende Wachstum der Tumorelemente findet sich jedoch nur in einer spärlichen Anzahl von Schnitten. Häufiger

schon sieht man spindelige Zellen, in regellosem Durcheinander zu Komplexen angeordnet, die dann nicht in Gefäßen, sondern in den Saftspalten des Zwischengewebes und selten auch frei im Gewebe gewuchert sind und sich kaum von Sarkom unterscheiden lassen.

Ein ganz anderes Bild zeigt uns Fig. 4, Taf. VI (starke Vergrößerung). Man sieht hier Züge von tief dunkelblau gefärbten, spindeligen Zellen und in und um diese letzteren wieder Zellen, die ganz hellblau gefärbt erscheinen, oval, oft kreisrund sind und einen großen, bläschenförmigen Kern besitzen, in dem häufig ein Kernkörperchen zu erkennen ist. Diese Zellen erinnern in ihrem Aussehen durchaus an niedriges Zylinderepithel.

Vollständig verschieden von den zuerst beschriebenen Nestern sind nun die Tumorbezirke, die sich uns in den bei weitem häufigsten Schnitten darbieten. Hier sieht man lediglich die großen bläschenförmigen Zellen ohne irgendwelche spindeligen Formen und ohne die geringste Anordnung zu Gefäßzügen, in rein alveolärem Bau angeordnet.

Soviel über die Geschwulstkomplexe. Es ist nun noch nötig, auf die eigentlichen Bestandteile des Uterus einzugehen, welche gleichzeitig die Grundsubstanz für die wachsenden Geschwulstzellen abgegeben haben. In der Muskelschicht um das Uteruscavum, welche makroskopisch frei von Nestern ist, trifft man nur wenig Gefäße an, außerdem findet man einzelne Drüsen, die entweder von cytogenem Gewebe umgeben sind oder ein solches nicht besitzen, und ferner, wie oben erwähnt, einige in Arterien liegende Geschwulstkomplexe. Die Muskelbündel durchflechten sich vielfach, ihre Kerne sind dicht gelagert und groß. Untersucht man dann Schnitte, die den Wänden und dem Fundus des Uterus entnommen sind, so wird die Zahl der in allen Richtungen getroffenen Muskelbündel größer, an manchen Stellen liegen die Muskelkerne so dicht, daß man von Myosarkom oder besser von malignem Leiomyom (Ribbert) sprechen könnte. An anderen Stellen wiederum unterscheidet die Muskulatur sich kaum von der eines normalen Uterus. Zuweilen trifft man auch hier noch auf Drüsen mit cytogenem Gewebe, die eine Abwechslung bilden zwischen den vielen Endothelkomplexen. Abgesehen von den durch die Nester angefüllten Gefäßen, findet man auch sonst eine reichliche Blutversorgung. Das Bindegewebe ist stellenweise ödematös.

Das schon makroskopisch als nekrotisch erkannte Fibromyom bietet als solches keine Besonderheiten, auch kann eine Beschreibung der beiden anderen Fibromyome, die nichts Interessantes bieten, unterbleiben.

Erwähnt sein mag noch, daß die Muskulatur in der Cervix unverändert ist. Die Schleimhaut des Uterus ist hypertrophisch, die Drüsen sind vielfach geschlängelt, stark erweitert, mit Schleim gefüllt, ihr Epithel aber stets zylindrisch und einschichtig. Das Interstitium ist sehr zellreich und zeigt freie Blutergüsse.

Die Tubenwand ist verdickt, auch hier finden sich in Venen und vereinzelten Arterien Geschwulstkomplexe, deren spindelige Zellen vielfach Anordnung zu Gefäßen zeigen. In allen Schnitten habe ich hier stets

nur spindelige Zellen gefunden und niemals die großen bläschenförmigen.

Zum Schluß der mikroskopischen Untersuchung muß ich noch erwähnen, daß durch Serienschnitte der Zusammenhang sämtlicher Nester untereinander bewiesen ist.

Wir haben es also im vorliegenden Fall zu tun mit einem Uterus, dessen ganze Wand — ausgeschlossen Portio und Zervikalabschnitt — durch die Wucherung seiner muskulären Elemente so sehr verdickt ist, daß man ihn direkt mit einem graviden Uterus vergleichen könnte. Daß es sich jedoch nicht um Gravidität handelt, ist selbstverständlich: einmal spricht die Anamnese nicht dafür, dann auch die Enge des Cavums und schließlich das Ergebnis der mikroskopischen Untersuchung der Schleimhaut.

In diesem diffus myomatösen Corpus uteri finden sich nun zahlreiche kleine, höchstens bis linsengrose Geschwulstherde, die, wie auf Serienschnitten nachgewiesen wurde, sämtlich untereinander zusammenhängen. Es handelt sich (vgl. mikroskopische Beschreibung) um ein Endotheliom (ich werde das später noch genauer ausführen), das sich in den erweiterten Gefäßen, hauptsächlich Venen, des myomatösen Corpus uteri — einem Injektionspräparat vergleichbar — ausgebreitet hat und nur dort nicht angetroffen wird, wo erweiterte Gefäße fehlen, nämlich in der Umgebung des Cavums und der scharf umschriebenen drei Fibromyome, von denen eins, im Fundus gelegen, vollkommen nekrotisch ist.

Wenn wir nun zur Deutung des Falles und zur kritischen Bewertung der einzelnen Punkte übergehen, so müssen wir zunächst sagen, daß es sich um die Kombination zweier Geschwülste handelt, von denen eine innerhalb der anderen sich ausgebreitet hat: nämlich um ein Endotheliom innerhalb eines diffusen Myoms.

Wir wollen zunächst die Frage des diffusen Myoms erledigen. Daß wir in einem solchen etwas anderes vor uns haben als in den abgekapselten Myomen, den sog. Kugelmyomen, geht — abgesehen von seinem ganz anderen Aufbau — besonders auch hervor aus dem Gefäßreichtum, den wir hier antreffen im Gegensatz zu der geringen Zahl von Gefäßen in den Kugelmyomen. Ribbert[1] betont sogar, daß sich die abgekapselten Myome nicht in letzter

Linie durch das Verhalten der Gefäße deutlich von der angrenzenden Uteruswand abheben. Er sagt, daß man in einem Präparat mit natürlicher Blutfüllung oder nach künstlicher Injektion um das Myom herum die weiten arteriellen und venösen Gefäße der normalen Uteruswand in großer Zahl sieht, daß man aber im Myom nur wenige Gebilde vom Charakter der Kapillaren oder nächst größeren Gefäßchen antrifft. In unserem diffusen Myom hingegen ist stets der große Reichtum an Gefäßen und besonders auch solcher mit deutlicher muskulärer Wand und elastischen Fasern aufgefallen.

In der letzten Zeit ist ein diffuses Myom von Doca[3] beschrieben, welches an Größe etwa dem unsrigen gleichkommt. Auch Doca hebt hervor, daß sich in dem diffusen Myom sehr viele Gefäße verschiedener Größe finden, oft sehr große, die stets dickwandig sind und klaffen. Ferner sieht man auch in dem Fall von Doca, wie das diffuse Myom sich auf das Corpus uteri beschränkt, hingegen eine Zone um die Uterushöhle sowie die Cervix freiläßt. Differentialdiagnostisch kommt nach Doca in Betracht die parenchymatöse Metritis, bei welcher der Verlauf der Fasern sowohl als auch der der Muskelbündel keine Veränderung zeigt, die Muskelbündel ferner keine qualitative Veränderung und fettige Degeneration erleiden, ihr Volumen und Zahl hingegen vergrößert und der bindegewebige Anteil nur sehr gering ausgebildet ist. Ferner bietet der Uterus ein gleiches Aussehen wie beim diffusen Myom bei der Sclerosis uterina, die von Richelot[4] beschrieben wurde; jedoch ist in allen Fällen der letzteren Erkrankung stets der Uterus in ganzer Ausdehnung ergriffen. Außerdem hat der Fall von Doca noch etwas mit dem unsrigen gemeinsam, nämlich daß sich in dem diffusen Myom zwei abgekapselte Fibrome fanden, die in unserem Fall allerdings auch Muskulatur enthielten. Als ein Zufall ist es wohl anzusehen, daß sich diese Fibrome ebenso wie bei uns im Fundus und in der Hinterwand des unteren Korpusabschnittes finden, während es ja von den Adenomyomen bekannt ist, daß sie fast regelmäßig in der Hinterwand oder in den Tubenecken ihren Sitz haben.

Sechs weitere diffuse Myome finden sich bei v. Recklinghausen[5] beschrieben. In diesen Fällen hatte der Uterus durchschnittlich ebenfalls die Größe erreicht wie in unserem Fall, zwei

jedoch glichen an Umfang dem Kopf eines Erwachsenen. Auch hier fanden sich stets abgekapselte Myome, die bald in der ventralen, bald in der dorsalen Wand oder im Fundus saßen, zuweilen jedoch in sämtlichen drei Regionen vorkamen. Ebenso fanden sich mikroskopisch bei den voluminösen Tumoren v. Recklinghausens Drüsen mit cytogenem Gewebe, die allerdings immer nur in geringer Zahl angetroffen wurden.

In dem diffus myomatösen Uterus unseres Falles ist nun an irgendeiner Stelle ein Endotheliom entstanden, das von da aus weiterwuchs, die Gefäße als Bahnen bei seiner Ausbreitung benutzend. Bestimmte Stellen sind von Geschwulstgewebe freigeblieben: die nächste Umgebung des Cavums und die der Fibromyome. Letztere haben bei ihrem expansiven Wachstum wohl das Nachbargewebe und damit auch die Gefäße in demselben derartig komprimiert, daß für die heranwachsenden Endothelien kein Platz zum Eindringen blieb. Wenn schon die Einschaltung abgekapselter Fibromyome in ein diffuses Myom auffallend erscheint, so ist es ebenso bemerkenswert, daß gerade das im Fundus gelegene Fibromyom in ganzer Ausdehnung nekrotisch ist. Oder kann man annehmen, daß einerseits durch die in den Blutgefäßen wachsenden Endothelien die Blutzufuhr gestört ist und andererseits durch das expansive Wachstum und die damit verbundene Kompression der Gefäße die Ernährung so gelitten hat, daß sich das Myom durch sein Wachstum selbst zugrunde gerichtet hätte? Man muß natürlich hierbei auf das Zusammentreffen beider Faktoren den Schwerpunkt legen, denn gerade der Kompression von Gefäßen durch expansives Wachstum darf keine so hohe Bedeutung für die Gewebsnekrose beigemessen werden, da jedes Myom expansiv wächst, aber nur sehr wenige in ganzer Ausdehnung nekrotisch werden. Wenn die beiden anderen Fibromyome nicht von demselben Schicksal ereilt sind, so könnte das damit erklärt werden, daß hier von den Gefäßen aus der Cervix her, in denen sich keine Geschwulstmassen finden, eine ausreichende Ernährung stattgefunden hat.

Die geringe Anzahl von Geschwulstnestern in der nächsten Umgebung der Uterushöhle möchte ich damit erklären, daß die wachsenden Elemente immer dorthin wuchern, wo sie am wenigsten Widerstand finden. Das ist aber zweifellos in den weiten

Gefäßen des diffusen Myoms der Fall. In einer Arbeit über Gefäßreichtum der Geschwülste sagt Ribbert[2], daß man weite und enge Röhren sieht. Weiterhin unterscheidet er zwischen langsam und rasch wachsenden Tumoren. In ersteren besitzen die zuführenden Gefäße eine dicke Wand, die mit elastischen Elementen und glatten Muskelfasern, aber nicht in der typischen Anordnung, versehen ist; in letzteren dagegen haben auch die weiten Gefäße sehr oft nur die Beschaffenheit eines Endothelrohres. In unserem Fall haben wir es, wie man nach der Anamnese annehmen muß, mit einem rasch gewachsenen Tumor zu tun, und auch bei allen mikroskopischen Bildern ist immer die Weite der Gefäße aufgefallen, während bei der Beschreibung der Muskelschicht um das Uteruscavum die geringe Anzahl der Gefäße betont wurde. Daher hat das vordringende Endotheliom seinen Weg in den weiten Venen des diffusen Myoms genommen und ist in die gefäßarme Zone um das Cavum herum nur an ganz wenigen Stellen eingedrungen.

Ich habe nun wiederholt von einer Wucherung der Endothelien und von Endotheliom gesprochen, ohne bisher hierfür Gründe anzuführen. Es möge deshalb jetzt zunächst erläutert werden, welche Umstände uns berechtigen, die schon früher beschriebenen Nester als Endotheliom anzusprechen. Ich gehe bei dieser Beweisführung von denselben Gesichtspunkten aus, die mich bei der mikroskopischen Beschreibung der Tumorkomplexe geleitet haben. Zunächst habe ich hier einige Nester beschrieben, die aus spindeligen Zellen bestehen, welche ich schon damals für Endothelien erklärte, eine Annahme, die noch dadurch erhärtet wird, daß diese Zellen häufig Neigung zeigen, sich konzentrisch oder in Gefäßzügen anzuordnen und an manchen Stellen ausgesprochene Kapillaren mit deutlichem Lumen gebildet haben. Von besonderer Wichtigkeit ist dabei, daß diese Kapillarbildung stattgefunden hat innerhalb der Gefäßlumina, wo also ein Stroma fehlt, so daß eine Verwechslung mit Kapillaren aus dem Stroma selbst auszuschließen ist. Aber noch mehr. In den Lumina dieser Geschwulstkapillaren konnten rote Blutkörperchen nachgewiesen werden, und was ferner sehr interessant und wichtig ist: die Endothelien haben bereits Hyalin abgesondert, das entweder im ganzen Lumen der Kapil-

laren liegt oder zur Bildung einer deutlichen Wand geführt hat. Ein gleicher Prozeß ist auch von Borrmann[6] beobachtet worden. Er sagt in seiner Arbeit über Blutgefäßendotheliom, daß das Hyalin in den Endotheliomen nach heute gültigen Ansichten auf dreierlei Weise entsteht: erstens durch hyaline Degeneration des Bindegewebes, zweitens durch hyaline Degeneration der Gefäßwände und drittens durch hyaline Degeneration und hyaline Ausscheidung der Geschwulstzellen selbst. Für uns kommt hier hauptsächlich die dritte Möglichkeit in Betracht, da wir das Hyalin in den Kapillaren und den Wänden solcher Gefäßchen gefunden haben, die von Tumorzellen gebildet und im Lumen größerer Gefäße gewachsen sind. Borrmann denkt sich den Prozeß der hyalinen Ausscheidung dann so, daß die Zellen, welche das Hyalin sezernieren, mehr runde Form haben, sich vorschieben, dann das Hyalin produzieren und sich nun zugleich der neugebildeten Membran anlegen.

Sehen wir nun weiter, so finden wir Bilder, wo zwar keine Gefäße zu erkennen sind, wohl aber eine ausgesprochen konzentrische Anordnung der Endothelien in den Gefäßlumina zu sehen ist. Diese Anordnung der Endothelien findet sich besonders dort, wo das Wachstum in Arterien stattgefunden hat. Auch hier ist es beim Wachstum der Endothelien zweifellos zur Bildung von Gefäßchen gekommen, doch erklärt sich aus der geringen Nachgiebigkeit der Arterienwand das Fehlen der Lumina in den Geschwulstkapillaren.

Während die bisher erwähnten Befunde in den Nestern keine besonderen Schwierigkeiten für die Deutung des Tumors bieten, geben uns jene Stellen für die Diagnose keine Anhaltspunkte, in denen die Endothelien in regellosem Durcheinander gewachsen sind. Da dieses Wachstum sich auch vorzugsweise in Saftspalten findet, so erhält der Tumor hier eine derartige Ähnlichkeit mit einem Sarkom, daß ein anderer Schluß ohne die zuerst erwähnten Bilder gar nicht möglich wäre. Doch glaube ich gerade an der Hand der Bilder, welche die typische Gefäßanordnung der Geschwulstzellen innerhalb der Gefäße des Uterus zeigen, auch hier annehmen zu dürfen, daß es gleichfalls zur Bildung von Kapillaren gekommen wäre, wenn die Tumorzellen mehr Raum gehabt hätten. Bei der Enge der Saftspalten aber und der geringen Nachgiebig-

keit des straffen, meist hyalin entarteten Bindegewebes liegen die Gefäßzüge derartig dichtgedrängt und komprimiert, daß sie — ähnlich wie bei vielen Teleangiektasien — nicht als solche zu erkennen sind. Ebenso ist auch das Fehlen von roten Blutkörperchen an diesen Stellen kein Beweis dafür, daß hier keine Blutgefäße sind, denn auch in Teleangiektasien, die wie unser Tumor konserviert sind, trifft man an vielen Stellen kein Blut.

Ich komme nunmehr zur Erklärung jener Bilder, in denen wir tief dunkelblau gefärbte Endothelzüge sehen und daneben zahlreiche große, bläschenförmige Zellen (vgl. Fig. 4, Taf. VI). Wie sehr auch diese Bilder im ersten Augenblick gegen die Diagnose „Endotheliom" sprechen könnten, in so hohem Maße sind gerade sie geeignet, diese Diagnose zu stützen und vor allem dem Einwand zu begegnen, der bei der Betrachtung jener Bilder gemacht werden könnte, in denen sich nur die bläschenförmigen großen Zellen finden. Trotzdem diese Zellart mit den spindeligen Zellen des Endothelioms gar keine Ähnlichkeit hat, so führt uns gerade dieses Bild zu dem Schluß, daß wir in den großen Zellen mit bläschenförmigem Kern ebenfalls Endothelien vor uns haben, so merkwürdig dieser Widerspruch auch erscheinen mag. Auch wir sind anfangs durch diese Zellart irregeleitet und haben, da wir bei der ersten Untersuchung nur die großen Zellen und keine spindeligen, vor allem keine Partien von ausgesprochen teleangiektatischem Charakter fanden, den Tumor für ein alveolär gewachsenes Karzinom gehalten.

Daß es sich aber dennoch um Endotheliompartien handelt, geht daraus hervor, daß sich Nester finden, in denen wir von dunkelblauen, spindeligen Zellen gebildete Gefäße haben und im Lumen dieser wiederum weiterwachsend die eigenen Tumorelemente als große Zellen mit bläschenförmigem Kern. Ferner finden wir dann noch Nester, in denen die Endothelien nur das Aussehen der letzteren haben und sich keine Gefäße nachweisen lassen. Im ersteren Falle ist also das Wachstum bei genügend viel Raum langsam geschehen: es haben sich zunächst die Endothelien zu Gefäßen (Kapillaren) zusammengeschlossen und die nun hinterher wuchernden Tumorzellen, ebenfalls Gefäßendothelien, sind in den neugebildeten Lumina weitergewachsen und haben, wie es jede Zelle zu tun pflegt,

der genügend Raum zur Verfügung steht, ihre ursprüngliche Form, also die runde, wieder angenommen. Es ist also auch hier zur Bildung von Gefäßzügen mit Lumina gekommen, in die aber kein Blut eingetreten ist, sondern die in Wucherung begriffenen eigenen Tumorelemente hineingewachsen sind. Ging dann die Wucherung sehr schnell und in weiten Gefäßen vor sich, so hatten die Endothelien zwar keine Zeit, Gefäße zu bilden, wohl aber genügend Raum, um sich auszudehnen, und es entstanden jene Täuschungsbilder, die man für Karzinom halten konnte und die sich sehr häufig in den Schnitten finden.

Meiner Meinung nach kann es nun keinem Zweifel mehr unterliegen, daß es sich trotz des ganz verschiedenen Aussehens der Zellen um die Wucherung nur einer Zellart handelt, und zwar um Blutgefäßendothelien, die eben unter ganz verschiedenen Bedingungen gewachsen sind und somit verschiedene Bilder geliefert haben.

Der Einwand, daß es sich um einen umgekehrten Vorgang, als ich angenommen habe, handle, daß nämlich die großen, bläschenförmigen Zellen die eigentlichen Tumorelemente seien, welche beim Vordringen in engen Saftspalten sich gegenseitig komprimiert und eine spindelige Form angenommen hätten, kann wohl nicht erhoben werden, denn die spindeligen Zellen haben sich sehr häufig zu Gefäßen angeordnet, in deren Lumina Blut zirkuliert.

Somit ist es ausgeschlossen, die in den erweiterten Gefäßen des diffus myomatösen Uterus gewachsenen Geschwulstmassen als Karzinom oder Sarkom zu deuten. Wenn auch bei diesen beiden Tumoren ein intravaskuläres Wachstum möglich ist, nachdem sie einmal in das Gefäßsystem eingebrochen sind, so besitzt doch keine von beiden Zellarten die Fähigkeit, Gefäße zu bilden, wie wir es in unserem Tumor mit Sicherheit konstatieren konnten. Es bleibt also schon aus diesem Grunde nichts weiter übrig, als diesen Fall zu den Endotheliomen zu rechnen.

Was die Literatur über diesen Gegenstand betrifft, so will ich nur auf einige mir wichtig erscheinende Arbeiten, die sich mit dem Blutgefäßendotheliom befassen, näher eingehen, ohne die überaus große Literatur über Endotheliome an sich berücksichtigen zu können.

Ein ebenfalls in venösen Bluträumen gewachsenes Endotheliom hat Colmers[7] beschrieben. Er fand in den Corpora cavernosa penis eine Geschwulst, die nirgends ein eigenes Stroma besaß und deren Zellen ein mannigfaltiges, meist epithelähnliches Aussehen zeigten; ihnen allen war aber gemeinsam ein großer, bläschenförmiger Kern. Das Endothel der Corpora cavernosa war nirgends mehr erhalten, und außerdem ließen sich wirklich neugebildete Gefäße sowie ein Stroma innerhalb der Geschwulst nicht nachweisen. An einigen Stellen fand aber auch Colmers in den jüngsten Wachstumsstadien der Geschwulst eine Anordnung der Zellen zu kleinen Kapillaren. Ein Harnröhrenkarzinom konnte er trotz des epithelähnlichen Aussehens der Geschwulstzellen ausschließen, da die Harnröhre sich nach der makroskopischen wie mikroskopischen Untersuchung als intakt erwies. Eine andere Annahme, daß es sich um ein aus einem abgesprengten Epithelkomplex des Harnröhrenepithels hervorgegangenes Karzinom handeln könne, wird dadurch widerlegt, daß die Tumorzellen Gefäße bilden konnten — eine Fähigkeit, die Epithelien nicht besitzen. Interessant war auch hier die Neigung der Tumorzellen, in präformierten Spalten, den kavernösen Räumen des Penis, zu wuchern, und ferner ihre Beziehungen zu den Nerven. Sie haben die Nervenbündel vollkommen umscheidet und die dasselbe bildenden Nervenstämmchen durch Geschwulstmassen auseinandergedrängt. Das Endotheliom hatte Metastasen in Lunge und Herz gemacht, deren histologische Untersuchung den gleichen Aufbau ergab wie die der primären Geschwulst.

Sodann möchte ich noch ein schon vorhin erwähntes, von Borrmann beschriebenes Endotheliom hier anführen, das ebenfalls das Wachstum in venösen Bluträumen mit dem unsrigen gemeinsam hat. Es handelte sich um einen walnußgroßen, abgekapselten Tumor des Skrotums, der zum größten Teil aus geronnenen Blutmassen bestand. An einer Stelle sind diese dunklen Massen von Zügen helleren Gewebes durchsetzt. Mikroskopisch zeigt sich nun, daß ein Endotheliom vorliegt, dessen Zellen Röhren bildeten, die sich in den Blutkoagula wie junge Gefäße vorgeschoben hatten, nur mit dem Unterschiede, daß sie gleich eine besondere Wandung hatten, und zwar eine hyaline Basalmembran, die sich die Zellen selbst durch Ausscheidung einer hyalinen Substanz gebildet hatten

(ebenso wie in meinem Fall). Auch in diesem Tumor fand man also Bilder, wo die Zellen frei ins Blut wuchsen ohne Stützsubstanz, Bilder, die durch nichts getrübt wurden, da kein anderes Gewebe mit in Wucherung war.

Einen weiteren Tumor, der sich im Corpus cavernosum penis ausgebreitet hat, beschreibt dann noch Hildebrand[8]. Beim Durchschneiden dieser Geschwulst zeigte sich eine markige Schnittfläche, aus der gelblichweiße Massen hervorquollen wie beim Karzinom. Mikroskopisch bestand sie aus kurzspindeligen oder rundlichen und polygonalen Zellen, die nicht sehr groß waren und häufig zu rundlichen Haufen zusammengeballt waren, wie Karzinomzellen zu Kankroidkugeln; eigentliche Kankroidkugeln fanden sich jedoch nirgends. Diese Zellzüge lagen innerhalb von Bindegewebsmaschen von verschiedener Form, und zwar manchmal von ihnen durch einen schmalen Zwischenraum getrennt, meist aber in innigem Zusammenhang mit ihnen. Neben diesen geschwulsthaltigen Partien fanden sich Stellen von intaktem kavernösem Gewebe des Corpus cavernosum. Außerdem sah man innerhalb der Zellhaufen vielfach Gefäße, die bald nur aus einem Endothelrohr, bald aus Endothel mit einer homogenen Zone bestanden. Gleichzeitig fand sich noch ein kleiner Bezirk der Harnröhre, an welchem die Schleimhaut flach arrodiert war und sich kleine papilläre Wärzchen erhoben. An einer Stelle ragten hier die Geschwulstpartien bis an das Harnröhrenlumen, das Epithel fehlte. Auf diesem Schnitt bildete der Tumor einen Keil, dessen schmale Spitze in dem epithelfreien Teil der Harnröhre lag. Aus diesem Grunde wägt Hildebrand selbst die Diagnosen Endotheliom mit Einbruch in die Urethra und Harnröhrenkarzinom mit Einbruch in das Corpus cavernosum sorgfältig gegeneinander ab.

Auf die Frage, ob es sich auch in diesem Fall tatsächlich um ein Endotheliom oder doch um ein Karzinom handelt, möchte ich nicht näher eingehen, da sie von Borrmann und in letzter Zeit auch von Colmers erörtert ist. Mir war es nur darum zu tun, Beweise dafür anzuführen, daß Tumoren sich kontinuierlich auf weite Strecken hin in präformierten Bluträumen, z. B. den Corpora cavernosa penis bzw. Blutgefäßen ausbreiten können. Bekannt sind ja auch Fälle von Nierentumoren, die auf dem Wege der Nierenvene, der Cava inf. bis

in den rechten Vorhof, ja, bis in den rechten Ventrikel gewachsen waren.

Die häufig in Myomen beschriebenen Endotheliome möchte ich nicht mehr anführen, da sie doch zum größten Teile angezweifelt werden.

Bei der mikroskopischen Untersuchung wurde erwähnt, daß das Endotheliom hauptsächlich in Venen, bisweilen aber auch frei im Gewebe bzw. in Saftspalten oder auch in Arterien gewachsen sei. Aus diesem Befunde möchte ich schließen, daß der erste Anfang des Tumors im Venenendothel zu suchen ist und daß er sich dann im Venensystem des Uterus verbreitet hat, um dem Verlauf nach den Tuben zu folgen. Der Tumor ist also teils mit dem Blutstrom gewachsen, teils aber auch gegen ihn, und zwar aus den Venen in die Saftspalten (bzw. Kapillaren) und von hier ausnahmsweise in die Arterien. Aus der Schwierigkeit des Wachstums gegen den Blutstrom erklärt sich dann zur Genüge das seltene Vorkommen der Geschwulstkomplexe in Arterien. Gleichzeitig möchte ich hier die Frage streifen, ob das Endotheliom einen einzigen Ausgangspunkt hat oder an mehreren Stellen entstanden ist, die sich dann entgegengewachsen sind. Die kleinsten Nester, die ich für die jüngsten Ausläufer halte, finden sich sowohl nahe dem Cavum als auch in den Tuben, und zwar dann eigentlich nur in Arterien. In dem ganzen zwischen Cavum und Tuben gelegenen Gebiet des diffusen Myoms dagegen sind die Nester ohne wesentlichen Unterschied an Zahl, Dichtigkeit und Größe vorwiegend in Venen und Kapillaren gewachsen. Man findet also in den mikroskopischen Bildern keinen Schlüssel zur Lösung dieser Frage. In einem derartig im Wachstum vorgeschrittenen Tumor sind eben — wie in jedem Tumor — keine Anfänge mehr zu sehen, und somit ist auch kein Schluß auf den Ort und den Modus seiner Entstehung zulässig. Man erkennt auch beim vorgeschrittenen Karzinom nur die jüngsten Partien, die sich in den Saftspalten vorschieben oder das benachbarte Epithel verdrängen, aber keinen Ausgangspunkt mehr. Der Ansicht Ribberts, die von ihm und seinen Schülern durch zahlreiche Untersuchungen erhärtet ist und die immer mehr Anhänger — besonders unter den Klinikern — findet, daß nämlich die Geschwülste nur aus sich herauswachsen, ohne Beteiligung des Nachbargewebes, möchte ich mich voll und ganz anschließen und

gerade diesen Fall als neue Stütze dieser Auffassung heranziehen. Wir haben ein in Gestalt junger Gefäße wie auch solider Komplexe wachsendes Endotheliom, das seine Ausbreitung vorwiegend in den Venen des diffus myomatösen Uterus genommen hat. Nirgends ist auch nur eine Andeutung davon zu sehen, daß etwa das präexistierende Endothel der Gefäße selbst an der Wucherung sich beteiligt. Überall schieben sich die Tumorelemente vor, und zwar in den jüngsten Stadien als ganz schmale Züge, die die Saftspalten und Kapillaren als Wege benutzen. Eine andere Frage ist nun, ob der Tumor primär nur von einer oder von mehreren Stellen ausgegangen ist. Im ersten Falle hätten die Geschwulstzellen dann die ganzen Gefäßbahnen des Uterus kontinuierlich durchwachsen, ausgehend von einer Stelle; im anderen Falle wären mehrere Geschwulstherde an verschiedenen Stellen entstanden, hätten sich dann, jeder für sich, ebenfalls kontinuierlich ausgebreitet und wären sekundär verschmolzen. Petersen nennt diesen Vorgang „plurizentrische" Entstehung eines Tumors, während Borrmann glaubt, es handle sich in solchen Fällen um multiple primäre Tumoren, von denen jeder einzelne als selbständig aufzufassen ist und jeder für sich allein, aus sich heraus wächst. Zwischen diesen beiden Auffassungen ist natürlich ein wichtiger, prinzipieller Unterschied (vgl. Borrmann, Hautkarzinome). Ich muß es mir versagen, für meinen Fall diese Frage zu diskutieren, da diese Geschwulst schon zu weit im Wachstum vorgeschritten ist. Wenn wir annehmen, daß es sich in unserem Fall um eine kongenitale Anomalie im Aufbau des Uterus handelt (s. später), die zu einer diffusen Myomatosis des Organs geführt hat und weiterhin zu einer Geschwulstentwicklung (Endotheliom), so könnte man ja annehmen, daß an mehreren Stellen eine Anomalie, eine Art Dystopie der Gefäßendothelien stattgefunden hätte, aus der dann multiple Endotheliome hervorgingen, die später untereinander konfluierten. Ebenso wahrscheinlich, wenn nicht noch wahrscheinlicher, ist aber auch die Annahme, daß das Endotheliom nur an einer Stelle entstand und von hier aus kontinuierlich sich ausbreitete, die erweiterten Venen des diffus myomatösen Uterus als Weg benutzend. Ich muß, wie gesagt, die Beantwortung dieser Frage offen lassen. Daß aber der Tumor seinen Ausgangspunkt genommen hat von dem Endothel einer

Vene und nicht einer Arterie, schließe ich aus verschiedenen Befunden. Einmal ist der Tumor fast ausnahmslos in Venen gewachsen, ferner finden sich gerade in den Venen die ältesten Tumorpartien, während die Arterien, wenn sie mit Tumorkomplexen angefüllt sind, immer nur die jüngsten Ausläufer zeigen. Schließlich sieht man sehr häufig eine unveränderte Arterie, während die nebenherlaufende Vene angefüllt ist mit Tumormassen.

Sodann möchte ich noch mit wenigen Worten auf die Frage eingehen, ob beide Tumoren — das diffuse Myom und das Endotheliom — gleichzeitig entstanden und gewachsen sind, oder ob das Endotheliom sich in dem bereits ausgebildeten, diffus myomatösen Uterus entwickelt hat. Das Wahrscheinlichste ist wohl, ein gleichmäßiges Wachstum beider Tumoren anzunehmen, denn es wäre den Endotheliomzellen wohl nicht möglich gewesen, die zwar an sich schon weiten Gefäße eines Myoms, dessen bindegewebiger Anteil größtenteils hyalin degeneriert ist, zu einem solchen Umfange auszudehnen, wie wir ihn in unserem Falle feststellen konnten. Ob etwa das Endotheliom eine auslösende Rolle für das Wachstum des Uterus gespielt hat, darauf werde ich später noch eingehen. Außerdem aber möchte ich hier noch etwas anderes berücksichtigen. Wenn wir uns vergegenwärtigen, daß der Uterus in ein diffuses Myom umgewandelt ist, daß sich ferner in diesem wiederum abgekapselte Fibromyome sowie ein Endotheliom vorfinden, und daß sich schließlich in dem diffusen Myom Drüsen mit cytogenem Gewebe finden, so drängt sich uns die Annahme auf, daß wir es hier mit einer Mißbildung — oder besser gesagt: Anomalie — zu tun haben, wie ich das vorhin schon ausgesprochen habe. Es handelt sich also um eine embryonale Störung, denn wie für fast alle Tumoren, so verlegt man heutzutage auch für das Myom die Anlage in die embryonale Entwicklungszeit, außerdem hält man das cytogene Gewebe in der Umgebung der Drüsen direkt für embryonale Reste. Demnach ist es wohl am verständlichsten, auch für das Endotheliom, das doch zweifellos in Beziehung zu den übrigen pathologischen Veränderungen des Uterus steht, die embryonale Geschwulstgenese heranzuziehen. In einem derartig angelegten und vorgebildeten Uterus ist dann ein auslösendes Moment aufgetreten und hat genügt, um das Wachstum sämtlicher Faktoren hervorzurufen. Somit glaube ich, daß dieser Fall

gleichzeitig eine Stütze bildet für die Behauptung, daß die Geschwülste aus embryonalen Störungen irgendwelcher Art entstehen.

Auch auf die Genese des diffusen Myoms möchte ich noch mit einigen Worten eingehen. v. Recklinghausen kommt in seiner Arbeit zu dem Resultat, daß in kleinen Adenomyomen die Drüsenbildung und die Muskelfaserneubildung Hand in Hand gehen, daß teilweise sogar die Drüsenschläuche als die Urheber der Myombildung anzusehen sind. Anders aber ist das bei den diffusen Myomen. Hier sind die Drüsen in so geringer Zahl vorhanden, daß sie kaum für das Wachstum der Muskulatur eine Rolle spielen können. Bei diesen Tumoren trägt nach v. Recklinghausen die große Prädisposition des Myometriums zur Hyperplasie die Schuld an der starken Vergrößerung des Organs. Trotzdem aber müssen nach seiner Ansicht zweierlei Momente, gleichviel, ob sie in die embryonale Zeit oder in die postfötale Wachstumsperiode zu verlegen sind, gegeben sein, um ein diffuses Adenomyom hervorzubringen, und zwar erstens das Vorhandensein von Resten des Wolffschen Ganges, und zweitens auch diejenigen Einrichtungen, welche das Muskelgewebe an sich empfindlich und zur Hyperplasie geneigt machen. Besonders dem Umstande, daß er in seinen sämtlichen Fällen von voluminösen Tumoren auch Kugelmyome fand, glaubt er mit Recht eine große Bedeutung beimessen zu können und sagt, daß er die Kugelmyome als ein sicheres Wahrzeichen eines besonderen Wachstumsvermögens des Uterus ansieht. Auch in dem Fall von Doca und in meinem Fall sind Kugelmyome in einem diffusen Myom eingeschlossen. Somit hätten wir also auch in unserem Fall einen sichtbaren Beweis dafür, daß der Uterusmuskulatur das Vermögen zur Hyperplasie innewohnt. Ob jedoch die auslösende Kraft in den durchgemachten Schwangerschaften oder in anderen physiologischen Reizen zu suchen ist, muß dahingestellt bleiben. Immerhin liegt es nahe, daran zu denken, daß das, was bei den abgekapselten Adenomyomen die Drüsen bewirken, in unserem Falle das Endotheliom geleistet haben könnte, daß also das Endotheliom zuerst entstand und dann die Uterusmuskulatur konkomitierend mitwuchs und zu einer diffusen Myomatosis führte. Das Umgekehrte ist natürlich auch möglich, daß zuerst der Uterus diffus myomatös

wurde und in diesem dann das Endotheliom entstand. Diese Frage zu entscheiden dürfte recht schwierig sein.

Wenn auch das diffuse Myom zu einem mächtigen Tumor heranwachsen kann und dann zu mancherlei Beschwerden Anlaß gibt, Störungen während der Schwangerschaft verursacht und auch wohl eine Konzeption überhaupt unmöglich macht, so haben wir es trotzdem in ihm mit einer gutartigen Geschwulst zu tun. Ein kurzer Rückblick auf das Gesagte läßt aber wohl ohne weiteres den Schluß zu, daß wir das Blutgefäßendotheliom als einen malignen Tumor aufzufassen haben. Schon das schrankenlose Wachstum in einem so kontinuierlichen System, wie es die ganzen erweiterten Blutbahnen des stark vergrößerten Uterus darstellen, ferner die ausgedehnte Möglichkeit, zu Thrombosen und weiterhin zu Metastasen zu führen, sprechen für seine Malignität. So glaube ich auch in Rücksicht auf das Alter der Patientin in unserem Fall den plötzlichen Tod infolge „Schlaganfalles" auf Tumormetastasen zurückführen zu können; die Sektion wurde leider nicht gemacht.

Literatur.

1. Ribbert, Geschwulstlehre, 1904, S. 304.
2. Ribbert, Deutsche medizinische Wochenschrift 1904.
3. Doca, Zeitschrift für Geb. u. Gyn. 1906, Bd. 58.
4. Richelot, Soc. d'obst. de gyn. et de paediatrie. 4. mai, 1. juin, 6 juillet 1900. Zitiert nach Doca.
5. v. Recklinghausen, Die Adenomyome und Zystadenome der Uterus- und Tubenwandung, ihre Abkunft von Resten des Wolffschen Körpers. Berlin 1896.
6. Borrmann, Ein Blutgefäßendotheliom mit besonderer Berücksichtigung seines Wachstums. Dieses Arch. Bd. 151, Suppl.
7. Colmers, Über Sarkome und Endotheliome des Penis; im Anschluß an die Beobachtung eines Blutgefäßendothelioms der Corpora cavernosa. Zieglers Beiträge Bd. 34.
8. Hildebrand, Über Resektion des Penis wegen eines Endothelioma intravasculare. Deutsche Zeitschrift für Chirurgie Bd. 48.

Erklärungen der Abbildungen auf Taf. VI.

Fig. I = Makroskopisches Übersichtsbild der halben Schnittfläche. Man sieht die streifige Grundsubstanz des vergrößerten und diffus myomatösen Uterus; dazwischen zahlreiche Nester des Endothelioms. Im Fundus ein nekrotisches, in der Hinterwand zwei gut erhaltene abgekapselte Fibomyome.

Fig. II = Lupenvergrößerung eines Schnittes aus dem Fundus.
Fig. III = Schwache Vergrößerung.
Zwei in Venen liegende Geschwulstnester; das Bindegewebe ist hyalin entartet. Die Endothelien haben zahlreiche Kapillaren gebildet.
Fig. IV = Starke Vergrößerung eines Präparates, welches deutlich das Wachstum der spindeligen Zellen in Gefäßzügen und dazwischen das Hineinwuchern der bläschenförmigen großen Endothelien erkennen läßt.

VIII.

Über sekundäre Hautkrebse.

Aus dem Städtischen Krankenhaus Gitschiner Straße in Berlin.
Von
Dr. S. Daus,
früherem Assistenzarzt des Krankenhauses.

(Hierzu 1 Textfigur.)

Bei dem großen Material von Karzinomfällen, das jahraus, jahrein zur ärztlichen Beobachtung kommt, fällt hin und wieder der eine oder der andere der Fälle durch irgend welche eigentümliche Erscheinungen auf, so daß man ihm gern ein eingehenderes Studium widmet. Hierher gehört z. B. das Vorkommen einer besonderen Form der Metastasen. Diese pflegen ja in der großen Mehrzahl der beobachteten Fälle von primärem Karzinom innerer Organe immer wieder in bestimmten anderen Organen aufzutreten, und zwar in einer Anzahl von Organen fast regelmäßig, in anderen auch noch häufig, aber immerhin schon weniger oft, in wieder anderen Organen dagegen selten. In der ersten Reihe dieser seltenen Metastasenformen nun stehen die Hautmetastasen, insbesondere die, die sich im Gefolge primärer Karzinome innerer Organe entwickeln. Häufiger dagegen sind die im Anschluß an Brustdrüsenkrebs auftretenden Karzinomknoten in der Haut. Diese können sehr zahlreich werden und ineinander übergehen, so daß man bekanntlich von einem „Cancer en cuirasse", „Panzerkrebs" spricht, der zu einer starren, panzerartigen Beschaffenheit der Haut beinahe des ganzen Rumpfes führen kann. Ich hatte während meiner Tätigkeit im Krankenhaus Gitschiner Straße Gelegenheit, gleichfalls zwei Fälle von Mammakarzinom in der Form des Cancer en cuirasse mit überaus starkem Ödem

des gleichseitigen Armes, der wohl fast über das Dreifache seines gewöhnlichen Volumens geschwollen war, zu sehen, ähnlich wie Lesser und Senator[1]) es in ihrem Fall beschreiben. Auch Kayser (12) [2]) schildert kurz einen derartigen Fall und führt aus der Literatur noch die Fälle von Duhn und Hyde [3]) an. Es ließe sich indes eine ganze Anzahl ähnlicher Fälle zusammenbringen, z. B. Hall[4]) mit Hautmetastasen an der ganzen Innenfläche des ödematösen rechten Armes bis zum Handgelenk hinunter, Malinowski[5]) u. a. Derartige Fälle sind nun nicht bloß beim weiblichen, sondern auch beim männlichen Geschlechte z. B. von Doutrelepont[6]), Kaposi[7]) u. a. beschrieben worden. Ihr Vorkommen bei Männern hält Billroth (zit. b. Heimann (21)) für etwa 50 mal seltener als bei Frauen, und Redlich (13), der einen neuen Fall beibringt, erklärt das Mammakarzinom beim Manne für „eine außerordentliche Seltenheit". Török und Wittelshöfer[8]) nun konnten in ihrer Mammakarzinom-Statistik unter 366 Fällen bei 150 Hautmetastasen feststellen, und zwar: Haut am Thorax 148 (lokale Ausbreitung), Haut am Abdomen 6 (darunter 5 durch lokale Ausbreitung), Haut am Oberarm 2 (darunter 1 durch lokale Ausbreitung) Haut am Nacken 1. Danach waren also nur dreimal die Hautmetastasen nicht durch lokale Ausbreitung entstanden.

[1]) Sitzg. d. Gesellsch. d. Charité-Ärzte v. 30. 1. 02, Berl. klin. Wochenschr. 1902, S. 854.

[2]) Die eingeklammerten Zahlen hinter Namen beziehen sich auf die Zahlen der Tabelle.

[3]) Disseminated lenticular cancer of the skin „cancer en cuirasse" Americ. journ. of the medic. scienc., 1892, Bd. 103, S. 235.

[4]) New York medic. journ. 1885, S. 496, zit. b. Milner, Arch. f. klin. Chirurg, 1904, Bd. 74, S. 699.

[5]) Über eine eigentüml. Form von Hautmetastasen bei Mammakarz. 9. Kongreß der Deutsch. Dermatol. Gesellsch., Bern 14. 9. 06; Arch. f. Dermat. u. Syphil. 1906, Bd. 82, S. 307.

[6]) Fall v. Squirrhe pustuleux ou disséminé (Velpeau) der Brustdrüse bei einem Manne. Niederrhein. Gesellsch. in Bonn 21. 7. 73; Berl. klin. Wochenschr. 1874, S. 129.

[7]) Wiener Dermatol. Gesellsch., 24. 3. 97; Arch. f. Dermatol. u. Syphil. 1897, Bd. 39, S. 418.

[8]) Zur Statistik des Mammakarzinoms. Arch. f. klin. Chirurg. 1880 Bd. 25, S. 873.

Sehr viel seltener dagegen beobachtet sind, wie bereits betont, die Hautmetastasen im Gefolge primärer Karzinome innerer Organe. Über ihre Seltenheit gewinnen wir den besten Eindruck, wenn wir ihre Zahl aus den Krebsstatistiken festzustellen suchen. Dem Verhältnis nach über die meisten Fälle verfügt Redlich (13) nämlich unter 496 Fällen, über die er überhaupt berichtet, über zwei Fälle von Hautmetastasen, also 0,4 %. Auch Heimann (21) verfügt über zwei Hautmetastasen, aber bei einem Material von über 20000 Fällen, und ebenso fand Krasting (1) unter 12730 Fällen nur zweimal Hautmetastasen, denn ein dritter Fall von Metastasen in der Gesichtshaut der linken Gesichtshälfte bei primärem linken Oberkieferkarzinom kommt wegen der wahrscheinlich wie bei den Mammakarzinomen durch lokale Ausbreitung entstandenen Hautmetastasen nicht weiter in Betracht, so daß wir 12730 : 2 (bezw. 3) haben, also wie bei Heimann ein ganz verschwindend kleiner Prozentsatz. Gussenbauer und Winiwarter[1]), deren Statistik sich über die Fälle aus den Jahren 1817 bis 1875 erstreckt, sowie Gurlt[2]), der 16637 Fälle bearbeitet hat, und Riechelmann[3]), der allerdings nur über 711 Fälle berichtet, erwähnen keinen einzigen Fall von Hautmetastasen. Freilich scheinen auch nicht alle von anderen Autoren beobachteten einschlägigen Fälle publiziert zu sein, denn aus einer Mitteilung v. Hansemanns an Schaeffer (33) geht hervor, daß v. Hansemann „wenn auch selten solche Bauchdeckenkarzinome" gesehen habe. Und auch Winter (31) erwähnt beiläufig, daß in der vorderen Bauchwand metastatische Knoten vorkommen, ohne daß ein chirurgischer Eingriff stattgefunden hat. Von anderen Autoren indes wird das Vorkommen von Hautmetastasen mehr hervorgehoben; so schreibt Pässler (S. 235, vgl. bei 19) bei der Besprechung der bei primärem Lungenkarzinom in der Literatur beschriebenen Metastasen: „Klinisch interessant

[1]) Die partielle Magenresektion. Eine experimentelle, operative Studie, nebst einer Zusammenstellg. der im pathol.-anat. Institute zu Wien in dem Zeitraum von 1817—1875 beobachteten Magenkarzinome. Arch. f. klin. Chirurg. 1876, Bd. 19, S. 347.

[2]) Beiträge zur chirurg. Statistik. I. Zur Statistik der Geschwülste Arch. f. klin. Chirurg. 1880, Bd. 25, S. 421.

[3]) Eine Krebsstatistik vom pathol.-anat. Standpunkt. Berlin. klin. Wochenschr. 1902, S. 728.

und diagnostisch wichtig sind die Metastasen in das Unterhautzellgewebe". Von neueren Autoren macht ganz besonders K a y s e r (12) auf die Seltenheit der Hautmetastasen aufmerksam (1903). Daher halte ich es keineswegs für unberechtigt, im folgenden einen neuen derartigen Fall, den ich im Krankenhaus Gitschiner Straße mit Erlaubnis meines damaligen Chefs, Professor L i t t e n, bearbeiten konnte, mitzuteilen:

Stück der Bauchhaut, nach einer photographischen Aufnahme.

J. Sch., 77 Jahre alte Almosenempfängerin, wird am 2. 1. 04. ins Krankenhaus eingeliefert. Sie stammt aus angeblich gesunder Familie und will bis vor zwei Jahren stets gesund gewesen sein. Seit dieser Zeit klagt sie über Appetitlosigkeit, wiederholtes Erbrechen. Seit etwa acht Wochen ist sie sehr stark abgemagert, erbricht alles, was sie zu sich nimmt, und hat das Gefühl, als ob ihr die Bissen im Halse stecken blieben. Auf Befragen erklärt sie, die zahlreichen Hautgeschwülste schon längere Zeit zu haben, kann aber darüber, insbesondere wann sie sie zuerst bemerkt hat, keine näheren Angaben machen. Stuhlgang sei träge; Partus: 1, Abort: 0.

Aus dem von Dr. Müller aufgenommenen Status praesens geht hervor, daß die Patientin eine mittelgroße, enorm abgemagerte Frau mit völlig geschwundenem Fettpolster ist. Am Hals, auf den vorderen Tho-

raxpartien, am Bauch (s. Abbildung), ferner im Bereiche beider Schulterblätter zahlreiche — etwa 280 — sich hart anfühlende Hauttumoren von Hirsekorn- bis Walnußgröße, die auf ihrer Unterlage sich mit der Haut verschieben lassen. In der l. Supraklavik.-Grube 3—4 erbsengroße harte Lymphdrüsen, sonst keine Drüsenschwellungen, keine Ödeme, keine Exantheme nachweisbar. Hals- und Rachenorgane ohne Besonderheiten.

Thorax: gut gewölbt, nimmt ausgiebigen Anteil an der Respiration. Pulmones: spärliche bronchitische Geräusche über den hinteren Lungenabschnitten, sonst reines vesikuläres Atmen, Perkussionsschall überall laut u. voll. Cor: ohne Besonderheiten. Abdomen: im l. Hypochondrium ein walnußgroßer harter Tumor, der sich mit der Respiration verschiebt und auf Druck schmerzhaft ist. Die Abdominalorgane nicht palpabel. Nervensystem ohne Besonderheiten. Urin: Menge 400, spezifisches Gewicht 1018, enthält Spuren von Albumen, kein Saccharum, im Sediment hier und da Zylinder. Respiration 20, Puls 88.

5. 1. 04.: Verlauf fieberfrei. P. hat gestern einmal erbrochen, und zwar kaffeesatzartige Massen in geringer Menge. Sie klagt heute, daß es ihr unmöglich sei, die Bissen herunterzubekommen. Die Sondierung ergibt folgendes Resultat:

Hartgummisonde	4	dringt	31,5	cm vor.
„	5	„	29,75	„ „
„	3	„	48,0	„ „

Augenhintergrund normal.

6. 1. 04.: Seit gestern abend völlig benommen; Puls sehr klein, kaum zu fühlen. Beginnendes Lungenödem, das im Laufe des Morgens stärker wird und heute mittag zum Exitus führt.

Die Autopsie wurde am folgenden Vormittag von dem Assistenten der pathol.-anat. Abteilung Dr. Gutmann gemacht, der darüber folgendes Protokoll aufnahm:

Ziemlich kleine, abgemagerte, weibliche Leiche mit ganz geringen Ödemen der unteren Extremitäten. Die Haut des Thorax und Abdomens, in geringem Grade auch die Vorder- und Innenflächen der Oberschenkel sind mit zahllosen knotigen Verdickungen besetzt. Diese sind von derber Konsistenz, bis haselnußgroß und sitzen durchweg subkutan. Gegen ihre Unterlage sind sie verschieblich, mit der darüberliegenden Haut nicht verwachsen. Die Knoten sitzen dann symmetrisch auf der Außenseite des Thorax, nehmen weiter die ganze Oberbauchgegend ein: vom Processus ensiformis bis etwa zur Höhe des Nabels. Unterhalb des letzteren nehmen die Knoten allmählich an Zahl ab und lassen die Mittellinie wiederum fast vollständig frei.

Brusthöhle: Zwerchfellstand: rechts 4., links 5. Rippe.

Herz: Die Herzbeutelblätter, in der Ausdehnung etwa eines Talers im Bereich des rechten Ventrikels, nur durch das Messer löslich, miteinander verwachsen. Herzbeutelflüssigkeit nicht vermehrt. Herz der Größe der Faust entsprechend; linker Ventrikel hypertrophisch, Aortenklappen

sklerotisch. Anfangsteil der Aorta diffus erweitert, zeigt nur mäßige sklerotische Prozesse. Herzmuskulatur ziemlich fest, blaßbraun. Auf der Außenfläche des Herzbeutels perlschnurartig angeordnete, derbe Geschwulstknoten.

Lungen: durch einige Adhäsionen fixiert. Bronchialschleimhaut gerötet und geschwollen; Randalveolen vielfach gebläht.

Halsorgane: In beiden Supra- und Infraklavik.-Gruben derbe, geschwollene Lymphdrüsen; letztere sind auf der Schnittfläche von grauweißlicher Farbe.

Bauchhöhle: Milz atrophisch, Kapsel stellenweise erheblich verdickt.

Leber: klein, braun, enthält bei makroskopischer Betrachtung nur einen einzigen haselnußgroßen Geschwulstknoten.

Nieren: Kapsel an einigen Stellen adhärenter wie in der Norm. Oberfläche im allgemeinen glatt. Im Nierenbecken beiderseits zahlreiche Blutungen; in der Rinden- und Marksubstanz vereinzelte hämorrhagisch umsäumte Abszesse. Parenchym diffus getrübt.

Nebennieren: ohne Besonderheiten.

Pankreas: enthält eine ziemlich beträchtliche Anzahl kleiner, derber Geschwulstknoten.

Magendarmkanal: Ösophagus in seiner ganzen Länge diffus erweitert. Im Magen dünnflüssiger, schwärzlichbrauner Inhalt. In der Regio praepylorica ein flaches, karzinomatöses Geschwür, das die ganze Zirkumferenz des Magens einnimmt. Das Lumen des Magens dort verengert, die Wandungen verdickt. Die Lymphdrüsen längs der kleinen Kurvatur und hinter dem Magen karzinomatös infiltriert. Im Mesenterium zahlreiche kleine Geschwulstknoten. — Im ganzen Darmtraktus schwärzlichbrauner Inhalt. Im Rectum, dicht oberhalb des Anus, submukös ein derbes, gelblichweißes, erbsengroßes Knötchen.

Beckenorgane: Linkes Ovarium vergrößert, total karzinomatös entartet. Auf dem Durchschnitt erscheint im Zentrum ein eigenartig gelblich gefärbter, zackig begrenzter Bezirk. Rechtes Ovarium atrophisch. Harnblase enorm dilatiert, Muskulatur leicht balkenförmig vorspringend. Schleimhaut, namentlich auf der Höhe der Falten, gerötet. Im Bereiche des Trigonum zahlreiche miliare, weißlich glänzende Knötchen. Etwas oberhalb des Trigonums eine breitbasig aufsitzende, ziemlich derbe, etwa haselnußgroße Geschwulst. Urin trübe, stinkend.

In der Aorta hochgradige sklerotische Veränderungen.

Diagnose: Scirrhus ventriculi cum metastasibus glandularum retroperiton., mesaraic., cervical., hepatis, pancreatis, ovarii sinistri, integumenti communis. Tumor submucosus recti et vesicae urinariae. Cystitis. Pyelitis. Nephritis et abscessus renum. Endocarditis et Endoaortitis chronica deformans. Hypertrophia ventriculi sinistri cordis.

Zur mikroskopischen Untersuchung wurden darauf aus fast allen Organen charakteristische Stücke entnommen und in der

üblichen Weise (Färbung sowohl nach gewöhnlicher Hämatoxylin-Eosin-Methode, sowie nach van Gieson) bearbeitet.

Als mikroskopischen Befund konstatierte ich folgendes:

Block 1: Magen: Grenze des Tumors mit normalem Magen. In der Submucosa großer, bindegewebsreicher Krebsknoten (Scirrhus), der die Muscularis mucosae und die Schleimhaut vorwölbt, ohne sie zu durchbrechen. Nur an einer Stelle ist die Muscularis mucosae durchbrochen, wodurch eine der noch zu schildernden Schleimhautmetastasen mit dem großen Knoten unmittelbar zusammenhängt. Es liegt nämlich in der Schleimhaut über dem Tumor, die im übrigen gut erhalten ist, eine große Anzahl von kleinen Krebsknötchen ausgestreut. In dem angrenzenden normalen Teil des Magens liegen in einigen Gefäßen der Submucosa karzinomatöse Thromben. In dem Tumor selbst liegen reichlich Zellen mit randständigem Kerne (Siegelringform).

Block 2: Rectum: Knötchen mit normalem Gewebe zu beiden Seiten.

In der Submucosa größeres Krebsknötchen, das an einer Stelle die Muscularis mucosae durchbricht und bis in die Schleimhaut hineinwuchert und sie zerstört.

Block 3: wiederum Rectum: ein Knötchen mit normalem Gewebe zu beiden Seiten.

In der Submucosa kleiner, etwa erbsengroßer Tumor, der an einer Stelle die Muscularis mucosae durchbricht und sich beiderseits über diese seitlich vorschiebt und die Mucosa substituiert.

Block 4: Querschnitt durch Ovarium:

Vom normalen Gewebe des Ovariums ist nur noch ein schmaler Randstreifen erhalten, in dem man einige Follikel sieht. Das übrige Ovarium ist durch einen Karzinomknoten von derselben Bauart, wie oben beschrieben, ersetzt. An einer Stelle in der Mitte ist die Tumormasse erweicht.

Block 5: Pankreas:

In der Mitte des Schnittes befindet sich ein ziemlich großer Tumor, der nicht abgegrenzt ist, sondern das umliegende Pankreasgewebe infiltrierend durchsetzt. Ferner findet man im ganzen Schnitt an vielen Stellen perivaskulär kleine Krebsknötchen in Lymphscheiden.

Block 6: Pankreas:

Auch in diesem Präparate befindet sich eine größere Metastase, die infiltrierend wächst, und auch eine größere Anzahl von meist perivaskulär gelegenen kleineren Knötchen. In diesem Präparate tritt besonders die Siegelringform der Zellen auf, daneben eine größere Anzahl von Kernteilungsfiguren.

Block 7 und 8: Hautschnitte aus der Oberbauchgegend:

Zwei genau abgegrenzte, kleine Krebsknoten im Unterhautfettgewebe, dann ein kleiner Knoten, der weniger scharf abgegrenzt ist, und einige perivaskulär sitzende Knötchen. Schließlich noch ein ganz kleines aus

etwa 20 Zellen bestehendes Knötchen. Bei den kleinsten Knötchen fallen besonders wieder die Siegelringzellen auf. Auch hier sieht man ziemlich häufig Kernteilungsfiguren. Die Tumoren sind hier sehr gefäßreich. Im übrigen aber haben alle Karzinomknoten und -knötchen der Haut dieselbe histologische Struktur wie die bisher (im Magen usw.) beschriebenen.

Block 9: Hautschnitte von der Außenseite des Thorax:

Ein größerer und ein kleinerer Krebsknoten, beide scharf abgegrenzt, im Unterhautzellgewebe. Im Gegensatz zu diesen expansiv wachsenden Knoten findet sich in diesem Präparat jedoch eine Stelle, wo das Fettgewebe durch Krebsmasse infiltriert ist.

Block 10: Hautschnitt aus der Oberbauchgegend:

Ein größeres, scharf abgegrenztes Knötchen im Unterhautfettgewebe.

Block 11: Schnitt durch Halslymphdrüse:

Die Lymphdrüse ist fast vollständig durch Karzinom zerstört. Die Struktur des Karzinoms ist dieselbe wie bei den bisher beschriebenen Knoten.

Block 12 und 13: Schnitte durch die Blasenwand:

Unmittelbar unter der Schleimhaut sitzt ein größerer Krebsknoten, der nur an einer kleinen Stelle die Schleimhaut durchbricht, an einer anderen Stelle in die Blasenwand hineinwächst, jedoch nicht infiltrierend, sondern scharf abgegrenzt ist.

Block 14 bis 16: Niere:

Geringe parenchymatöse und interstitielle Nephritis. Einige Infarkte und Abszesse. Im Nierenbecken einige Hämorrhagien.

Block 17: Blase (Grenze zur Urethra):

Ein kleines, miliares Knötchen, unmittelbar unter der Schleimhaut sitzend.

Es handelt sich also um eine 77 Jahre alte Almosenempfängerin, die bis zwei Jahre vor ihrem Tode immer gesund gewesen sein will. Während dieser Zeit und auch wohl schon früher entwickelte sich das Magenkarzinom, das wir als den primären Tumor des ganzen vorliegenden Krankheitsbildes zu betrachten haben. Den charakteristischen mikroskopischen Bau, den es uns bietet, nämlich die vorwiegend bindegewebige Struktur und die Zellen mit wandständigem Kern (Siegelringzellen) finden wir bei den Tumoren der anderen Organe wieder: in den Knoten der Lymphdrüsen, der Leber, des Pankreas, des linken Ovariums sowohl wie der Blase, der Haut und des Rectums. Ferner beweist der mikroskopische Befund deutlich, daß die Verbreitung des karzinomatösen Materials durch die Lymphbahnen vor sich gegangen ist. Wir finden das Krebsmaterial in unseren Schnitten perivaskulär in den Lymphscheiden angeordnet. Die Hauttumoren anlangend geht aus dem

allen als unzweideutig hervor, daß es sich um Metastasen des Magentumors handelt, nicht aber um primäre Hautkarzinose, die von vornherein multipel in der Haut ihren Ursprung genommen hätte oder von einem einzelnen primären Hautkarzinom, dessen Stelle man nicht genau angeben kann, ausgegangen wäre. Es handelt sich also hier um den von U n n a eingehend geschilderten karzinomatösen Lymphbahninfarkt. Dieser kann sich nun durch die Lymphbahnen ähnlich wie das Erysipel, jedoch weniger in akuten als mehr in chronischen Schüben über die einzelnen Hautregionen verbreiten. Da nun unsere Patientin Krebsknoten an den vorderen Thoraxpartien, im Bereiche beider Schulterblätter usw. hatte, so müßte diese erysipeloide Ausbreitung der Affektion sich über einen überaus großen Hautbezirk erstreckt haben, von der Abdominalhaut also in der bekannten schleichenden Weise allmählich bis zu den Schultern hinaufgekrochen sein. Anamnestisch war aus der alten Frau nach dieser Richtung hin überhaupt fast gar nichts herauszubringen gewesen, weil sie die Knoten gar nicht beachtet hatte. Wenn wir nun aber bedenken, daß eine ausgedehnte Karzinose der Lymphdrüsen vorlag, nicht nur der abdominalen, sondern insbesondere auch der thorakalen und zervikalen, so ist diese Erklärung gezwungener, als wenn wir annehmen, daß die Erkrankung der regionären Lymphdrüsen die Vorstufe in der Erkrankung des umliegenden Hautbezirkes abgegeben hat. Durch die Erkrankung der zentral gelegenen Lymphdrüsen war der regelrechten Lymphbewegung ein Hindernis erwachsen; es kam zu einer allmählich immer stärker werdenden Stockung in den normalen Abflußverhältnissen. Daher wurden von der mit Karzinomzellen gesättigten Lymphflüssigkeit schließlich auch abnorme Abflußwege benutzt und so das karzinomatöse Material auf dem bekannten Wege des retrograden Lymphbahntransports (v o n R e c k l i n g h a u s e n[1])) in unserem Falle in die äußere Haut gebracht. In kleineren, zirkumskripten Hautpartien mag alsdann noch ein erysipeloides Ausbreiten der Karzinose als hier und da mögliche Kombination der eben erörterten Ausbreitung stattgefunden haben.

[1]) Über die venöse Embolie und den retrograden Transport in den Venen und in den Lymphgefäßen. Dieses Archiv, 1885, Bd. 100. S. 503 (besonders S. 529).

Es entsteht nun die Frage: Warum entwickelten sich gerade in unserem Falle im Gefolge eines primären Magenkrebses die Metastasen in der Haut, während diese doch sonst in der überaus großen Mehrzahl der Fälle von Magenkarzinom eine so große Seltenheit sind? Ribbert[1]), der für die Entstehung der Metastasen weniger eine passive als ein selbständige Bewegung der Krebsepithelien annimmt, äußert sich folgendermaßen: „Gelangen nun diese Epithelien an Stellen, an denen sie leicht haften bleiben und günstige Bedingungen finden, so wuchern sie und bilden Knötchen. In der Haut sind die kleinen lymphatischen Bezirke an den Knotenpunkten der Lymphbahnen und um die Hautdrüsen und Haarbälge solche günstigen Orte." Indes dies trifft auch für alle anderen Fälle zu, und doch kommt es so selten zu Hautmetastasen. Es käme aber in unserem Falle in Anbetracht der Angabe der Frau, daß sie die Hautknötchen schon lange Zeit habe, den genauen Entstehungszeitpunkt aber nicht mehr wisse, noch die Möglichkeit in Betracht, daß die Hautknötchen, die jetzt sich als sekundäre Karzinomknötchen herausstellten, in irgendeiner anderen pathologischen Form schon früher da waren, z. B. als Verrucae seniles s. seborrhoicae, Pigmentflecken, Angiome usw. In vielen Fällen sind diese Hautaffektionen angeboren, in anderen Fällen aber sollen sie nach Mignon[2]) kurz vor den ersten Symptomen der malignen Krankheit auftreten. Sie würden alsdann analog z. B. der Entstehung der Narbenkarzinome nach Operationen einen anlockenden Einfluß auf das Karzinomgift ausgeübt haben (Milners (4) „Lymphotaxe"). Und es würde damit vielleicht erklärt sein, warum in unserem Falle der retrograde Transport gerade nach der Haut zu stattgefunden hat, während er in den meisten anderen Fällen auf anderen Bahnen geleitet wird. In einem Falle, den A. Schmidt (27) mitteilt, traten herpetische Eruptionen als Vorstadium eines metastatischen Hautkarzinoms auf, und zwar erschienen die Krebssiedelungen zuerst gerade an der Stelle der inzwischen eingetrockneten Bläschen. Man fußt bei dieser Erklärung schließlich wieder auf der Virchowschen Reiztheorie, die ja auch für die Entstehung der primären Haut-

[1]) Geschwulstlehre 1904. S. 501.

[2]) De la valeur d'un nouveau signe dans le diagnostic précoce du cancer. ref. Zeitschrift f. Krebsforschung 1906, Nr. 103, S. 111.

karzinome vorwiegend maßgebend ist. In der Literatur ist bei dem überhaupt spärlichen Material von Hautmetastasen in den mir bekannt gewordenen Fällen außer bei A. Schmidt (27) nichts von vorausgegangenen Hautaffektionen verzeichnet. Andererseits gibt es wieder Fälle, wo bei primärem Karzinom innerer Organe in Kombination mit andersgearteten Hautaffektionen die Karzinomzellen trotz der bestehenden Anlockung sich an den betreffenden Hautstellen nicht ansiedeln. Ich selbst habe im Krankenhause Gitschiner Straße bei einer Frau von 72 Jahren mit primärem Gallengangskarzinom und Metastasen in verschiedenen Organen und mit gleichzeitigem Vorhandensein einer ganzen Anzahl vornehmlich über die Bauchhaut verstreuter Verrucae seborrhoicae, die die Frau schon seit sehr viel längerer Zeit haben wollte, als sie den vor $\frac{5}{4}$ Jahren wahrgenommenen Beginn ihres Krebsleidens angab, ein bis zum Exitus vollständiges Freibleiben dieser Verrucae von jeder karzinomatösen Invasion beobachtet. Nun kann man ja annehmen, daß diese eventuell doch noch hätte eintreten können, wenn die Frau noch länger gelebt hätte; andererseits aber ist das unwahrscheinlich, da ja das Moment der Anlockung bereits mindestens $\frac{5}{4}$ Jahre seine Wirkung ausüben konnte und während dieser Zeit kein metastatisches Karzinom sich in den Verrucae ansiedelte. Ähnlich wie ja auch keineswegs sich an der Punktionsstelle eines jeden karzinomatösen Ascites usw. metastatische Karzinomknoten entwickeln. Es läßt sich daher konstatieren, daß die Hautmetastasen bei ihrer Entstehung den Weg der Anlockung keineswegs stets bevorzugen, ja selbst da nicht, wo die Möglichkeit, ihn zu betreten, gegeben ist. Man kann also für den Grund der Entstehung gerade der Hautmetastasen in diesem oder jenem Falle noch keine bestimmte Regel aufstellen. Und so kann man auch in unserem Falle nach dieser Richtung hin nichts Sicheres entscheiden, um so weniger, als die Frau, wie gesagt, über den eigentlichen Zeitpunkt des Entstehens und über das Aussehen der Knoten keine befriedigende Auskunft geben konnte und auch vordem nicht in ärztlicher Behandlung gestanden hat.

Was nun die Art der Verbreitung der Hautknötchen in unserem Falle anlangt, so waren sie über einen sehr großen Hautbezirk, besonders am Hals, Thorax, Abdomen und Oberschenkeln, multipel, von Hirsekorn- bis Walnußgröße versprengt. Indes ist ein der-

artiges multiples Wachstum für metastatische Hautkarzinome nicht unbedingt erforderlich. Ich erwähnte bereits kurz die Implantationskarzinome in Punktionskanälen, und zwar sah Unverricht[1]) nach Punktion eines karzinomatösen Pleuraexsudats, Gerhardt[2]), Reincke[3]), Quincke[4]) nach Punktion von karzinomatösem Ascites Karzinomknoten an der Stichstelle entstehen. Auch ich beobachtete im Krankenhause Gitschiner-Straße einen derartigen Fall von karzinomatösem Ascites, wo nach Punktion an der Stichstelle sekundäres Karzinom entstand. Der Fall ist von C. Lewin[5]) seinerzeit publiziert und zum Ausgangspunkt eingehender experimenteller Studien gemacht worden. Auch nach der Probepunktion zystischer Ovarialtumoren sah man an der Stichkanalstelle Implantationsmetastasen entstehen (Czerny[6])). Ebensolche entstanden in Laparotomienarben, besonders nach Ovariotomien (Brieger (7 u. 36), Frank (37), Emanuel (38) u. a., vgl. auch Wölfler[7]): Karzinom in Narbe nach Pyloruskarzinomresektion u. a.), ferner in Hautwunden; so zitiert Winter (31) einen Fall von Macewen, der bei der Exstirpation eines Blasenkarzinoms einen Perinäalschnitt machte und eine T-Bandage als Verband darüberlegte. An den Stellen, wo diese Bandage die Haut erodierte, entstanden mehrere Krebsknoten. Hahn[8]) hat nach Art der Reverdin schen Transplantationen

[1]) Beiträge zur klin. Geschichte der krebs. Pleuraergüsse. Zeitschr. f. klin. Mediz. 1882, Bd. 4, S. 79, Fall 1.

[2]) Zit. bei Reincke.

[3]) Zwei Fälle von Krebsimpfung in Punktionskanälen bei karzin. Peritonitis. Dieses Archiv 1870, Bd. 51, S. 391.

[4]) Über fetthaltige Transsudate. Deutsches Arch. f. klin. Med. 1875, Bd. 16, S. 121.

[5]) Über experimentell bei Hunden erzeugte (verimpfbare) Tumoren nach einer Krebsübertragung vom Menschen. Deutsche med. Wochenschr. 1905, S. 1309, u. Zeitschr. f. Krebsforschung 1906, S. 55.

[6]) Warum dürfen wir die parasitäre Theorie für die bösartigen Geschwülste nicht aufgeben? Beiträge zur klin. Chirurgie 1899, Bd. 25, S. 243 (besonders S. 253).

[7]) Zit. bei Milner (4) S. 1030, der überhaupt die Literatur über diese Frage eingehend bearbeitet hat.

[8]) Über Transplantation von karzinomat. Haut. Berl. klin. Wochenschr. 1888, S. 413.

Karzinomknötchen und karzinomatöse Haut bei einer Frau mit Rezidiv nach Exstirpation von Mammakarzinom auf außer dem Bereich der Erkrankung liegende Stellen transplantiert und dabei eine Wucherung an der Grenze, in Knötchenform beginnend und sich auf die anliegende gesunde Haut erstreckend, beobachten können. Und Winter (31) bespricht das von Cornil erwähnte Experiment eines französischen Arztes, der in zwei Fällen erfolgreiche Implantationen von Karzinompartikeln aus einer amputierten Mamma in das gesunde subkutane Gewebe der anderen Seite machte; in dem einen Falle entstand nach einigen Wochen ein kleines Knötchen, in dem anderen nach zwei Monaten ein mandelgroßer karzinomatöser Tumor. Man vergleiche hierzu Levesque[1]) Fall 107, wo nach Exzision eines in alter Brandnarbe des linken Unterarms entstandenen Karzinoms zur Deckung des Hautdefekts der Arm unter eine am Bauche gebildete Hautbrücke durchgeschoben wurde, nach 12 Tagen Abtrennung des Stiels: 4 Wochen später am Rande der Armnarbe und 2 Monate später in der Bauchnarbe Karzinom.

Im Anschluß daran seien noch erwähnt der Fall von Shaw[2]), der bei dem Karzinom einer Mamma pendula ein sekundäres Karzinom der Bauchhaut genau an derselben Stelle entstehen sah, die das Mammakarzinom immer berührte. Und in dem Fall von Paltauf[3]) kam es an der Berührungsstelle eines ulzerierten Karzinoms einer Mamma pendula mit der äußeren Haut unterhalb des Tumors zur Entwicklung einer Metastase.

Zu den sekundären Hautkarzinomen gehören nun auch die sekundären Nabelkarzinome. Betreffs der Literatur darüber verweise ich auf Quénu et Longuet[4]), die 48 Fälle zusammenstellten. Heimann (21) erwähnt in seiner Statistik von über 20 000 Fällen unter 209 Fällen von Bauchfellkrebs ein siebenmaliges Vorkommen von Nabelmetastasen.

Nächstdem können sekundäre Hautkarzinome bedingt sein durch ein kontinuierliches Durchwachsen durch die Hautdecken

[1]) Zit. bei Milner (4) S. 1041.

[2]) Zit. bei Winter (31).

[3]) Wiener klin. Wochenschr. 1903, S. 841, Referat über eine Arbeit von Feinberg.

[4]) Du cancer secondaire de l'ombilic et de sa valeur séméiologique. Revue de Chirurg. 1896, Bd. 16, S. 97.

seitens eines Karzinoms eines unter der Haut gelegenen Organs (vgl. Brieger (36)); bei vorgeschrittenen Stadien kann es dann bis zur Fistelbildung kommen. Ferner können z. B. in der Nachbarschaft eines Rectumkarzinoms sekundär Knötchen um den Anus und am Damm entstehen; ferner die Tumoren in der Gesichtshaut bei primärem Karzinom eines Organs des Kopfes, wie es bei dem bereits oben erwähnten Fall von Krasting (1) zuging, wo bei einem primären linken Oberkieferkarzinom Metastasen in der Gesichtshaut der linken Gesichtshälfte entstanden waren. Es handelte sich hier wie bei der Mehrzahl der Hautmetastasen nach Mammakarzinom um eine mehr lokale Ausbreitung des Prozesses, und es dürften diese Fälle wohl nicht allzu selten sein.

An die Fälle nun, bei denen ein mehr vereinzeltes, kein multiples Entstehen der Krebsmetastasen verzeichnet ist, reihen sich noch einige an, wo gleichfalls nur vereinzelte Knoten auftraten. So bestand in dem Fall von Göbell (8) eine Karzinommetastase in der Regio epigastrica. Emanuel (38) beschrieb einen Fall (Fall 1 S. 68), der nach einem rechten Ovarialkarzinom nicht bloß die oben schon erwähnte Metastase in der alten Laparotomienarbe zeitigte, sondern auch rechts vom Nabel in der Bauchhaut ein gut erbsengroßes, nicht verschiebliches Knötchen. Frank (37) dagegen konnte an seinem Fall 1, der auch $\frac{5}{4}$ Jahre nach der Exstirpation eines rechten Ovarialtumors eine neue Metastase in der Laparotomienarbe aufwies, nicht nur außerdem eine Dissemination von erbsgroßen Knötchen in der Bauchhaut, sondern auch einwärts von der rechten Patella eine solitäre Krebsmetastase konstatieren. Und Lereboullet (15) sah bei einem primären Rectumkarzinom an einer Hautfalte der linken Schulter einen sekundären Knoten entstehen.

In den übrigen Fällen, die ich in der Literatur gefunden habe, war die Verbreitung der Hautmetastasen vorwiegend multipel wie in meinem Falle. Was nun die Lokalisation und Größe der Hautaffektion anlangt, so übertrifft hier alle Fälle offenbar der von Röseler (6) beschriebene, denn die ungeheuer rapide und reichlich erfolgte Dissemination der Krebsknoten erstreckte sich über die ganze Körperoberfläche, die nach Röseler „der Reliefkarte einer gebirgigen Gegend glich". Während nun in meinem Falle sämtliche Knötchen sich mehr oder weniger noch in den

Anfangsstadien ihrer Entwicklung befanden und noch kein einziges ulzeriert war, war bei Röseler die große Mehrzahl der Knötchen bereits in diesem vorgerückten Stadium, ähnlich auch in dem Falle von Kayser (12). Aber auch in meinem Falle geht aus dem mikroskopischen Befunde der infiltrierenden und perivaskulären Knötchen hervor, daß diese sich in fortschreitendem Wachstum befunden haben. Hätte meine Kranke noch länger gelebt, so hätte man daher auch an ihr noch weitere Stadien des Carcinoma lenticulare cutis verfolgen können. In der Dissemination über möglichst viele Hautregionen des Körpers reiht sich dem Falle Röselers der von Harrison (28) an, der „Truncus, Nacken und Kopf" betraf. In meinem Falle, der an Mitbeteiligung zahlreicher Hautregionen diesen beiden nicht viel nachsteht, waren Hals, Thorax, Abdomen sowie Vorder- und Innenfläche beider Oberschenkel ergriffen. Im Falle Redlichs (13) erstreckte sich der Prozeß auf die Haut des Rumpfes, in dem Referat über den Vortrag Lustgartens (14) ist ganz allgemein von „Körperhaut" die Rede. Eine etwas größere Ausbreitung der Affektion finden wir noch bei Kayser (12): Bauchhaut und Haut beider Oberschenkel, bei Simon (16): Thorax und seitliche Teile des Abdomens, sowie bei A. Schmidt (27): rechte Mamma und Hals. Nur die Haut des Thorax finden wir ergriffen bei Pigger (4), Brieger (7), Boinet et Olmer (18), Japha (20), A. Schmidt (27): nur die Bauchhaut bei Krasting (2), Dahms (17), W. A. Freund (32), Gebhard (33), Spiegelberg (35), und Frank (37); die Kopfhaut bei Sänger (26). In den übrigen Fällen ist der Sitz der Lokalisation der Hautmetastasen nicht näher bezeichnet bzw. referiert.

Es bleibt nun noch übrig, auf den Sitz der Primärtumoren näher einzugehen, der in meinem Falle den Magen betroffen hat. Sehen wir die unten folgende Tabelle von 38 Fällen näher an, so konstatieren wir, daß merkwürdigerweise in fast der Hälfte der Fälle (17 von 38) der Primärtumor den Organen des Verdauungstraktus angehört. In nicht ganz einem Fünftel der Fälle saß der Primärtumor in den weiblichen Genitalien, in nicht ganz einem Sechstel der Fälle in den Lungen. Im einzelnen ist die Beteiligung der verschiedenen Organe an dem Sitz des Primärtumors folgende:

a) Pharynx 1—2, Ösophagus 3—4, Magen 5—11, Dickdarm (Rectum) 12—16, Pankreas 17;

b) Pleura 18, Lungen 19—25;

c) vorderes Mediastinum 26—27, Inguinaldrüsen 28, retroperitonäale Drüsen 29;

d) Nebennieren 30;

e) Uterus 31—34, Ovarien 35—38.

Im übrigen verweise ich auf die beigegebene Kasuistik (siehe folgende Seiten).

Nachtrag bei der Korrektur: Inzwischen kam im Krankenhause Gitschiner Straße wiederum ein Fall von Hautmetastasen bei einer 48 Jahre alten Ehefrau, die am 11. 10. 07 starb, zur Beobachtung, bei der klinisch Magenkrebs festgestellt worden war. Ich entnehme dem Sektionsprotokoll (Dr. Bleichröder), daß beiderseits ziemlich symmetrisch, ca. in der vorderen Axillarlinie über dem unteren Rippenbogen je ein unter der Haut befindlicher gegen die Unterlage verschieblicher Knoten lag. Diese Knoten waren flach, von Größe und Form eines Pfirsichkerns, hart, auf dem Durchschnitte weißlich und sehr bindegewebsreich. Am Magen fand sich an der kleinen Kurvatur ein in die Leber hineingewachsenes großes Krebsgeschwür. Mikroskopisch boten die Tumoren der Haut dieselbe Struktur wie der Primärtumor im Magen. — Also auch hier gehört wie in ca. 50% der anderen 38 Fälle der Primärtumor den Organen des Verdauungstraktus an. Die Zahl der in meiner Kasuistik beigebrachten Fälle würde mit diesem neuen Falle auf 39 ansteigen.

Kasuistik.

Nr.	Autor	Jahr der Publikation	Ort der Publikation bzw. des Referats	Primärer Karz.-Herd	Lokalisation der Hautmetastasen
1	Krasting	1906	Beitrag zur Statistik u. Kasuistik metastat. Tumoren etc. Zeitschr. f. Krebsforschg. S. 315 (S. 336). F. 1.	Carc. pharyngis.	Nicht näher bezeichnet.
2	„	„	Ebenda F. 2 (erwähnt auch bei Kaufmann, Lehrb. 3. Aufl. S. 467).	„	Bauchhaut.
3	Levi	1897	Société anatom. Juillet. S. 701. Zit. bei Kayser 12 (S. 609).	Carc. oesophagi.	Nicht näher referiert.
4	Pigger	1899	Inaug.-Dissert. Göttingen. Zit. bei Milner, Arch. f. klin. Chirurg. 1904. Bd. 74, S. 693.	Carc. oesoph.	Haut beider vorderen Thoraxpartien.
5	Merklen	1876	Société anatom. S. 457. Zit. bei Kayser 12 (S. 609).	Carc. ventriculi.	Nicht näher referiert.
6	Röseler	1879	Ein Fall von multiplem Hautkarzinom. Dieses Archiv Bd. 77, S. 372.	„	Dissemination über die Haut der ganzen Körperoberfläche.
7	Brieger	1881	Beitrag zur klin. Geschichte der karzin. Peritonitis. Charité-Annalen Bd. 8, S. 109. F. 1.	„	„Carcinoma multiplex cutaneum regionis thoracis.“
8	Göbell	1899	Ein Bauchwandcarcinom der Regio epigastrica. Deutsche Zeitschr. f. Chirurg. Bd. 52, S. 347.	„Wahrscheinlich primärer Magen- oder Darmtumor“ (keine Autopsie!)	Eine Metastase in der Regio epigastrica.

9—10	2 Fälle aus der Literatur	—	Zit. bei Krasting 1.	Carc. ventr.	Nicht näher referiert.
11	Daus	1907	Die vorliegende Arbeit.	„	Dissemination am Hals, Thorax, Abdomen und Oberschenk l.
12	Kayser	1903	Über einen in pathol.-anatom. u. klinischer Hinsicht bemerkenswerten Fall eines Dickdarmkarzin. mit Ovarialmetastasen u. ausgedehnter karzin. Erkrankung der Haut. (Cancer en cuirasse). Arch. f. Gynäk., Bd. 68, S. 576.	Karz. der Flex. sigmoid.	Bauchhaut und Haut beider Ober chenkel.
13	Redlich	1907	Die Sektionsstatistik des Carc. am Berl. Städt. Krkhaus a. Urban nebst kasuistischen Beiträgen. Zeitschr. f. Krebsforschg. Bd. 5, S. 261. (496 Fälle).	Dickdarmkarz.	Haut des Rumpfes.
14	Lustgarten . . .	1896	New-York-Dermatolog. Society, Sitzg. v. 28. 4., ref. Arch. f. Dermat. u. Syphil. Bd. 41, 1897, S. 112 unten: Ein multiples lentikuläres metastatisches Karz. der Haut.	Carc. recti, oberhalb des Sphincter.	Zerstreut über die Körperhaut, sonst nichts Näheres.
15	Lereboullet . . .	1899	Cancer du rectum. Noyau secondaire de la peau. Soc. anat. Juin. Zit. bei Kayser 12.	Carc. recti.	Ein mandelgroßer Knoten in der Haut der linken Schulter.
16	Simon	1900	Cancer du rectum généralisé à la peau. Soc. anat. Février. Zit. bei Kayser 12.	Carc. recti.	Thorax und seitliche Teile des Abdomens.
17	Dahms	1902	Inaug.-Dissert. Würzburg. Zit. bei Milner, cf. sub 4.	Pankreaskarz.	Zu beiden Seiten des Nabels mit sehr multipler Aussaat nach allen Seiten.

Nr.	Autor	Jahr der Publikation	Ort der Publikation bzw. des Referats	Primärer Karz.-Herd	Lokalisation der Hautmetastasen
18	Boinet et Olmer .	1903	Pleurésie cancéreuse secondaire à prédominance fibreuse. Revue de médecine. Bd. 23, S. 717, F. 1.	Pleurésie canc.	Vordere Thoraxgegend.
19	Handford	?	Two cases of mediastinal cancer. Pathol. Transact. 39, S. 48, F. 2. Zit. bei Pässler, Über das primäre Carc. der Lunge. Dieses Arch. 1896, Bd. 145, S. 191.	Karz. der rechten Lungenwurzel.	Nich näher referiert.
20	Japha	1892	Über primären Lungenkrebs. Inaug.-Dissert. Berlin, F. 4, S. 23.	Carc. im Oberlappen der rechten Lunge.	Eine Metast. vorn am Abdom. links vom Nabel; eine andere an der linken Thoraxwand im 8. I. C. R.
21—22	Heimann	1898/1899	Die Verbrtg. der Krebserkrkg., die Häufigk. ihres Vorkommens an den einzelnen Körperteilen und ihre chirurg. Behandlg. Arch. f. klin. Chirurg., Bd. 57, S. 911 u. Bd. 58, S. 31. (S. 41: 2 Fälle erwähnt).	Lungenkrebs.	Nicht näher referiert.
23—24	2 Fälle aus der Literatur	—	Zit. bei Krasting 1.	Lungenkrebs.	Nicht näher referiert.
25	Redlich	1907	cf. sub 13, S. 316.	Karz. des recht. Hauptbronchus.	Nicht näher referiert.

26	Sänger	1901	Über Hirnsymptome bei Carcinomatose. Neurol. Zentrlbl. 1901, S. 1086.	Karz. im vorderen Mediastinum.	Kopfhaut.
27	A. Schmidt . . .	1904	Herpetische Eruptionen als Vorstadium eines Hautkarzinoms neben Herpes zoster. Arch. f. Dermatol. u. Syphilis. Bd. 70, S. 321.	Karz. des vorderen Mediastinums.	Hals und rechte Mamma.
28	Harrison[1])	1843	London, med. Gaz., März, ref. Schmidt's Jahrb. 1844, Bd. 42, S. 75.	? Beiders. Tumoren in den Weichen.	Truncus, Nacken, Kopf usw
29	v. Recklinghausen	1897	Über primären Lymphdrüsenkrebs. Naturwiss.-mediz. Verein in Straßburg, Sitzg. vom 15. 1. Wien, klin. Wochschrft. S. 350.	Lymphdrüsenkrebs (Endothelialkrebs nach Orth).	Nicht näher referiert.
30	Chaillons	1897	Soc. anat. Décembre. S. 931. Zit. bei Kayser 12, S. 609.	Karz. der Nebennieren.	Nicht näher referiert.
31	Wagner? Blau? Dybowski?	—	Zit. bei Winter: Über die Rezidive des Uteruskrebses, insbesondere über Impfrezidive. Zeitschr. f. Geb. u. Gyn. 1893, Bd. 27, S. 101.	Carc. uteri.	Nicht näher referiert.
32	W. A. Freund . .	1898	Über die Methoden u. Indikationen der Totalexstirpation des Uterus etc. Hegar's Beiträge zur Geb. u. Gyn., Bd. I, H. 3.	Carc. corp. uteri et ovarior.	Vordere Bauchwand (und am Nabel).
33	Gebhard	1899	Pathol. Anatom. der weibl. Sexualorgane, Leipzig bei Hirzel, S. 154. Zit. bei Schaeffer: Über einen Fall von Impfrezidiv in der vorderen Bauchwand. Zeitschr. f. Geb. u. Gyn., 1901, Bd. 45, S. 405.	Carc. uteri.	Bauchhaut.

[1]) Harrison erwähnt laut Referat Dorrington u. reiht noch 2 aus der engl. u. französ. Literatur ihm bekannt gewordene Fälle an.

Nr.	Autor	Jahr der Publikation	Ort der Publikation bzw. des Referats	Primärer Karz.-Herd	Lokalisation der Hautmetastasen
34	Petersen	1904	Zur Frage des Impfkarzinoms. Archiv f. Dermatol. u. Syphilis. Bd. 70, S. 313.	Carc. uteri.	Haut in der Umgebung der Vulva bis herab zum Oberschenkel.
35	Spiegelberg . . .	1859	Ein Beitrag zur Anatomie u. Pathologie des Eierstocks. Monatsschrift f. Geburtskunde u. Frauenkrkhten. Bd. 14. Zit. bei Emanuel 38.	L. Ovarialkarz.	Bauchhaut.
36	Brieger	1881	Beitrag zur klinischen Geschichte der karzin. Peritonitis. Charité-Annalen Bd. 8. S. 118, F. 3. cf. Deutsche med. W. 1902, S. 840.	L. Ovarialkarz. (mit Ovariotomie).	Bauchhaut (Knoten in der Laparotomienarbe u. neben dieser).
37	Frank.	1891	Über Karzinombildung in der Bauchnarbe nach Ovariotomien. Prager med. Wochenschr. 1891, S. 255, F. 1.	R. Ovarialtumor (mit Ovariotomie).	1. in der Laparotomienarbe. 2. Dissemination in der Bauchhaut. 3. Eine Metastase nach einwärts von der rechten Patella.
38	Emanuel	1893	Über maligne Ovarialtumoren mit Bildung von Primordialeiern. Zeitschrift f. Geb. u. Gyn., Bd. 27, S. 68, F. 1.	R. Ovarialkarz.	1. in der Laparotomienarbe. 2. ein Knötchen rechts vom Nabel in der Bauchhaut.

IX.

Die Mesenterialzysten embryonalen Ursprungs nebst einigen Bemerkungen zur Entwicklungsgeschichte der Nebennieren-Rindensubstanz sowie zur Frage des Chorionepithelioms.

(Aus der Königl. Chirurgischen Klinik zu Pisa, Direktor: Prof. A. Ceci.)

Von

Dr. Francesco Niosi, Assistenten[1]).

(Hierzu Tafel VII—X.)

Wenn auch die Mesenterialzysten nicht häufig dem Chirurgen sich zeigen, so nehmen sie doch einen wichtigen Platz in der Bauchchirurgie ein.

Vom diagnostischen Standpunkte aus betrachtet finden wir: oft ist die Erkennung schwierig. Bedeutende Kliniker haben sie nicht selten mit zystischen Bildungen anderer Baucheingeweide, vor allem mit solchen der Eierstöcke verwechselt. Vom therapeutischen Standpunkte aus ist das Studium der Mesenterialzysten noch interessanter, weil in einigen Fällen zwar die technischen Schwierigkeiten ganz unbedeutend sind und kein Zweifel über den vorzunehmenden Eingriff bestehen kann, in anderen aber die Entscheidung schwer ist und durch einen ungeeigneten Eingriff der Patient schwer geschädigt werden kann.

Wir wollen nun hier nicht nur davon sprechen, welcher Operationsmethode der Vorzug gebührt, etwa der Taschenbildung oder der Ausschälung, oder welche Methode wegen der längeren oder kürzeren Nachbehandlung vorzuziehen ist, sondern auch erwähnen, daß einige Mesenterialzysten, die, am Darmtraktus gelegen, an ihm beträchtliche Veränderungen bedingen, ungewöhnlich gefährlich sind und, wie es bei gewissen Brüchen vorkommt, man unentschlossen bleibt, ob man zu einer Resektion schreiten soll oder nicht.

[1]) Übersetzt von Dr. C. Davidsohn-Berlin.

In den letzten 30 Jahren, in denen die operativen Eingriffe an Bauchorganen sehr häufig geworden sind, ist natürlich auch die Kasuistik der Mesenterialzysten bereichert worden, unsere Kenntnisse sind in diagnostischer und therapeutischer Hinsicht beträchtlich vorgeschritten. Während man früher die Diagnose dieser Affektion für fast unmöglich hielt, und bei der Behandlung die Taschenbildung vorzog, werden heutzutage die Zysten in großer Zahl diagnostiziert und exstirpiert.

Immerhin bleiben noch einige Fälle übrig, die auch dem erfahrenen Chirurgen Überraschungen bereiten können. Manchmal ruft eine Zyste, welche keinerlei Erscheinungen gemacht hatte, die Symptome eines Darmverschlußes hervor. Wird der Kranke dann bei meteoristischem Abdomen untersucht und ist die Zyste klein, so kann sie der Erkennung entgehen und zu seiner großen Überraschung findet der Chirurg bei der Operation eine Abknickung, eine Verdrehung des Darmes durch eine Neubildung, von deren Anwesenheit er keine Ahnung hatte.

Solche Fälle sind in der Literatur häufig beschrieben, aber noch nicht Gemeingut aller Ärzte. Die genaue Kenntnis aller derartiger und ähnlicher Fälle wäre nicht nur für den Chirurgen notwendig, sondern vor allem auch für den praktischen Arzt, der die erste Diagnose zu stellen und durch genaue Untersuchung des Abdomens ein zu spätes Eingreifen hintanzuhalten hat.

In betreff der Pathogenese dieser Zysten finden wir noch verschiedene Meinungsdifferenzen, deswegen ist die Untersuchung immer neuer Fälle sehr erwünscht, die alten sind zum Teil wenig sorgfältig untersucht, wenigstens in bezug auf den Inhalt und die Wandung, wenn es sich um Totalexstirpationen handelte, was ja bei Taschenbildung überhaupt nicht möglich ist. Es genügt keineswegs, ein Stückchen der Wand mikroskopisch zu untersuchen; daraus lassen sich, ebensowenig wie bei Tumoren aus Stückchen derselben, Schlüsse auf die Natur dieser Zysten ziehen. Das Vorhandensein bzw. die Abwesenheit einer epithelialen Auskleidung der Zysten hat das größte Interesse für die Pathogenese. Bei der Stückchen-Untersuchung kann aber nur zu leicht das Epithel während der histologischen Manipulierungen

verloren gehen. Die erwähnten Unsicherheiten haben bisher noch keine definitive Einteilung der Mesenterialzysten aufkommen lassen.

Die Geschichte der Mesenterialzysten zerfällt in drei Abschnitte (Braquehaye)[19]. Der erste beginnt mit dem Anfang des 16. Jahrhunderts, als ein Florentiner Anatom Benivieni[16] die erste Beobachtung mitteilte; er erwähnt die Zysten als anatomische Merkwürdigkeiten. Diese „anatomische Periode" dauerte bis zur Mitte des verflossenen Jahrhunderts. Der zweite Abschnitt fällt in die Zeit von 1850 bis 1880. Die Zysten werden nicht mehr nur vom Anatomen gefunden, sondern sie fallen auch schon dem Chirurgen in die Hände. Er vermutet eine Ovarialzyste, öffnet das Abdomen und findet eine Mesenterialzyste: „Periode der chirurgischen Eingriffe bei irrtümlicher Diagnose".

Der dritte Abschnitt beginnt mit dem Jahre 1880 und besteht bis jetzt fort: die „chirurgisch-klinische Periode". Im ersten Abschnitt gibt es nur ausnahmsweise Beobachtungen, im zweiten werden sie häufiger und interessanter, im dritten erscheinen Monographien, welche die hauptsächlichsten Anhaltspunkte für die Diagnose und Therapie enthalten.

Wenn nun auch schon immer auf die verschiedene Art der Mesenterialzysten geachtet worden ist, so fehlte es doch bis in die letzte Zeit hinein an einer rationellen Klassifikation, die erst jetzt durch die häufigeren Eingriffe der Bauchchirurgie unter reichlicher Vermehrung der Kasuistik möglich wird.

Einer der ersten, der eine Einteilung vorgenommen hat, ist Hahn[63], er teilt sie ein in: hämorrhagische, chylöse, seröse und Hydatiden. Die Dermoide fehlen hier noch gänzlich, weil es in der Literatur bis dahin keine wahren Mesenterialdermoidzysten gab, denn die unter dieser Bezeichnung gehenden gehörten zum Eierstock und hatten erst allmählich das Mesenterium mit sich in Beziehung gebracht. Zwei Jahre später zeigte indes Langton[86] wahre Dermoidzysten des Mesenteriums; er hatte bei einer Frau in jedem Ovarium eine und eine dritte Dermoidzyste im Mesenterium gefunden.

1892 änderte und erweiterte Braquehaye die Nomenklatur Hahns; er vereinigte die chylösen und serösen Zysten zu der einen Kategorie der lymphatischen Zysten und fügte zwei neue hinzu: die Dermoide

und die aus benachbarten Organen stammenden Zysten (vom Eierstock, Parovarium, Pankreaskopf usw.). Von den primären Mesenterialzysten haben nur die Dermoide eine Epithelauskleidung. Deswegen legte er einem von Küster 1887 publizierten Fall[83] keine Bedeutung bei, bei dem, obwohl nichts an Dermoid Erinnerndes vorhanden war, in dem Inhalt der Zyste Epithelzellen im Degenerationszustande gefunden wurden.

In einer, kurze Zeit vor der Arbeit von Braquehaye erschienenen die Semiotik der Mesentialzysten behandelnden Arbeit von Frentzel[51] ist ein von Lücke mit Taschenbildung behandelter Fall abgebildet, bei welchem in dem Zysteninhalt Zellen mit gelblichen Kernen, ähnlich wie man sie in Ovarialzysten findet, angetroffen wurden.

1894 veröffentlichte Studgaard einen interessanten Fall über eine von ihm erfolgreich exstirpierte, sehr große Mesenterialzyste mit einer dem Verdauungstraktus ähnlichen epithelialen Auskleidung, in der Wand außerdem zwei rechtwinklig zueinander stehende glatte Muskellager. Der Autor hält diese Zyste für ein Produkt des Verdauungstraktus, also ausgegangen von einem abgeschnürten Darmdivertikel.

Im folgenden Jahre gab Pagenstecher[116] zwei Fälle bekannt, in einem derselben enthielt der durch Probepunktion aspirierte Inhalt der Zyste Pflasterepithel. Pagenstecher rechnet zu den Mesenterialzysten auch einen von Roth 1881 publizierten Fall[139], in dem die Zyste von einem Rest des Ductus omphalo-mesentericus, der abnorm an der Mesenterialseite anstatt an der freien Darmseite seinen Sitz hatte, ihren Ursprung genommen hatte und glatte Muskulatur sowie darmwandähnliche Mucosa enthielt.

Die vor Pagenstecher erschienenen Arbeiten beschäftigen sich nicht mit dem Falle Roths. Vielleicht ist er wegen seiner Überschrift, in welcher das Wort Mesenterialzyste fehlt, „über Mißbildungen im Bereiche des Ductus omphalo-mesentericus", den Autoren entgangen, oder, weil sie ihn zu den Intestinalzysten rechneten, nicht erwähnt. Der Fall Roths bestätigt deutlich die Erklärung Studgaards.

1898 gab Eve[43] bei einer im Mesenterium des Jejunums sitzenden Zyste, die in ihrer Wand drei Lager glatter Muskelfasern enthielt, die Erklärung, daß sich für einige Mesenterialzysten wohl eine Abstammung aus abnormer Entwicklung des mesoblastischen Anteils des Verdauungstraktus herleiten ließe.

Einen weiteren Fall von mit Epithel ausgekleideter Mesenterialzyste intestinalen Ursprungs teilte im selben Jahre W. Müller[110] in der Deutschen Gesellschaft für Chirurgie mit.

Fast gleichzeitig veröffentlichte Quensel in Stockholm eine beachtenswerte Monographie über kongenitale Darmtumoren, in welcher der Hauptteil die sogenannten Enterokystome behandelt, also die von Darmdivertikeln oder von verlagerten Keimen der Darmwand ausgehenden Zysten. Unter den von Quensel angeführten Fällen (auch der oben erwähnte von

Roth findet sich darunter) sind mehrere, wie der Roths, die sich an der konkaven Darmseite entwickelt haben; solche Zysten schieben die Mesenterialblätter auseinander und stellen daher nichts anderes dar als echte Mesenterialzysten (hierher gehören die Fälle von Hennig[67], Roth[139] Kulenkampff[82], Buchwald[23], Nasse[112], Hüter[71]).

Im Jahre darauf beschrieb Fehleisen[46] eine Zyste, deren Wand von drei Zonen gebildet wurde: die äußere Schicht bestand aus derbem Gewebe, die mittlere aus lockerem mit Gefäßen reichlich durchsetztem, die innere aus breiten Bündeln glatter Muskelfasern, die sich in nichts von den in der Darm- und Blasenwand liegenden unterschieden.

Die Arbeit Dowds[38] vom Jahre 1900 bezeichnet einen bemerkenswerten Fortschritt für die Geschichte der Mesenterialzysten. Die Wichtigkeit beruht nicht nur auf der Seltenheit des Falles, den der Autor behandelt und erläutert hat, sondern auch auf den Schlüssen in bezug auf die Pathogenese solcher Zysten, die eine genaue Untersuchung ihm hieraus zu ziehen gestattete. Die Zyste saß im Mesokolon, war multilokulär, hatte den Bau eines Ovarialkystoms, sodaß der Autor an eine Abschnürung von Teilen des Ovariums und Parovariums während der Entwicklung dieser Organe dachte. Er versichert, in der sorgfältig durchgesehenen Literatur keinen ähnlichen Fall gefunden zu haben. Nach seinen Untersuchungen konnte er schließen, daß wahrscheinlich alle Mesenterialzysten auf drei Kategorien zurückgeführt werden können: 1. Zysten embryonalen Ursprungs, 2. Hydatiden, 3. Zysten, die durch Degeneration bösartiger Neubildungen entstehen.

Die Chyluszysten sind kongenital vorgebildet, sie entwickeln sich in enger Beziehung zu den Chylusgefäßen, von denen aus zufällig ein Erguß von Chylus in die Zyste hinein stattgefunden hat.

Kongenital sind auch die serösen und lymphatischen Zysten, sie ähneln den Zysten des Ligamentum latum, die ebenfalls bekanntlich serösen Inhalt haben.

Die hämorrhagischen Zysten stellen keine besondere Kategorie dar, denn entweder gehören sie zu den kongenitalen Zysten, in denen ein Blutgefäß geplatzt ist, oder sie bilden sich traumatisch durch zystische Umwandlung des Hämatoms.

Zum Beweise seiner Ansichten führt Dowd mannigfache Argumente ins Feld; z. B. für seine Ansicht von den Chyluszysten sagt er, es wäre nicht leicht anzunehmen, daß der Verschluß eines Chylusgefäßes für die Bildung einer Zyste die Veranlassung sein könnte, weil sehr reichliche Anastomosen bestehen; er erinnert an mindestens 10 Fälle, bei denen der Ductus thoracicus verletzt war und später genäht und unterbunden wurde, ohne daß auch nur ein Ansatz zu einer Zystenbildung hätte gefunden werden können.

Andererseits kann man nicht verstehen, auf welche Weise die Chyluszysten zu einer epithelialen Auskleidung kommen können, und doch gibt es Mesenterialcysten mit Epithelbekleidung. Dowd zitiert hierfür den Küsterschen Fall[83], bei dem im Inhalt bei mikroskopischer

Untersuchung Epithelzellen gefunden wurden, und den ähnlichen von Pagenstecher[116]. Dowd geht dann zur Betrachtung von Zysten über, die ohne Epithel in ihrer Wand glatte Muskulatur aufwiesen in einer Anordnung der Fasern, wie sie die Darmmuskulatur zeigt (Eve, Fehleisen usw.); er spricht die Überzeugung aus, daß diese Zysten, trotzdem hier der Epithelnachweis nicht gelungen ist, dennoch als intestinalen Ursprungs bezeichnet werden dürften.

Dowd nimmt also bei seiner Einteilung auf den chylösen, serösen, lymphatischen oder blutigen Inhalt der Zysten keine Rücksicht, er steht aber nicht der Möglichkeit der Entstehung der Zysten aus einer degenerierten Lymphdrüse oder aus einem obliterierten Lymphgefäße schroff gegenüber. Es gibt in der Tat in der Literatur Fälle von serösen oder lymphatischen Zysten, bei denen man aus verschiedenen Gründen an eine embryonale Epithelabsprengung denken kann, während in einer Reihe anderer Fälle jedes Zeichen dafür fehlt.

Die Entstehung aus Lymphdrüsen und -gefäßen ist von den bedeutendsten Pathologen: Rokitansky und Virchow, angenommen, und diese Ansicht vor wenigen Jahren durch Pagenstecher und andere unterstützt worden. Infektionskrankheiten, wie Typhus, Tuberkulose usw., veranlassen die zystische Degeneration der Lymphdrüsen. D'Urso[39] hat jüngst einen ganz sicheren Fall einer Drüsenerweichung beschrieben, wobei eine Chyluszyste im Mesokolon sich gebildet hatte.

Dowd meint, die Frage nach der Pathogenese der Mesenterialzysten ließe sich lösen, wenn in jedem Fall eine genaue mikroskopische Untersuchung vorgenommen würde sowohl der Zystenwand wie des Inhalts.

Sicherlich stellen die Zysten embryonalen Ursprungs unter den Mesenterialzysten eine besondere interessante Kategorie dar, zu der nicht nur die Dermoidzysten gehören.

Nach der Arbeit Dowds sind einige Fälle von Mesenterialzysten publiziert, darunter viele intestinalen Ursprungs, wie z. B. die von Sprengel[158], Hedinger[65a], Puschmann[128], Terrier et Lecène[165], Prichard[127], Roegner[135], und vielleicht auch noch die von Nager[111] und Jacwett[45].

Nager beschreibt einen enorm großen zystischen Tumor, der vielfach mit den Nebenorganen verwachsen war, als Lymphangioendothelioma cysticum, uns scheint indessen nach der genauen mikroskopischen Beschreibung wie in dem ähnlichen Falle Roegners die Bezeichnung Enterocystoma mesenterii passender zu sein.

Während die Zysten intestinalen Ursprungs allmählich zu allgemeiner Geltung kamen, wurden auch Fälle von embryonalen Dermoidzysten veröffentlicht. Hierher gehört der außer jeder Diskussion stehende Fall von Langton, bei dem außer in jedem Eierstock auch im Mesenterium eine Dermoidzyste gefunden wurde, die sicher dort primär entstanden war.

Den älteren Fällen von Lebert[89], Dickinson[70], Eppinger[42], Koenig[80], Schützer[150], Bantock[12] und Langton gesellen sich aus den letzten Jahren hinzu die von Spencer-Wells[156], Mayer[100], Moynihan[108], Marie-Berthier-Milian[98], Alexander[4], Launay[87].

Der von uns 1903 in der kgl. chirurg. Klinik zu Pisa beobachtete Fall hat nun ein ganz besonderes Interesse nicht nur in bezug auf das Kapitel der embryonalen Mesenterialzysten, sondern auch in bezug auf wichtige embryonale Fragen und auf die der pathologischen Anatomie, die sich daran schließen. Wir wollen der ausführlichen Beschreibung des Falles die Klassifikation und Kasuistik aller Mesenterialzysten embryonalen Ursprungs folgen lassen und schließlich daneben auch die klinische Seite etwas beleuchten[1]).

Krankengeschichte.

Com. Car., 48 Jahre alt, aus Bologna gebürtig, wohnhaft in Cascina (Pisa), Hausfrau, läßt sich im Mai 1903 in die chirurgische Klinik aufnehmen.

Menstruation mit 12 Jahren, mit 23 Jahren verheiratet, 3 normale Entbindungen, seit 10 Jahren Witwe. Menses normal. Vor ungefähr 11 Monaten hysterische Halbseitenlähmung, die nach kurzem Bestehen wieder verging. Vor einem Monat konsultierte sie einen Arzt wegen Schmerzen in der rechten Schulter, der Arzt fand im linken Hypochondrium einen großen zystischen Tumor, welcher seitdem ein wenig gewachsen ist, ohne der Kranken irgendwelche Beschwerden zu verursachen.

Die allgemeine Untersuchung ergab: guter Ernährungszustand, regelmäßiger Bau, starke Muskulatur, subkutanes Fettgewebe mäßig entwickelt, normale Hautfarbe, Schleimhäute rosa, kein Fieber, Sensorium frei. Puls 80, Respiration 20.

An den Brust- und Bauchorganen nichts Besonderes. Urin frei von Zucker und Eiweiß, keine abnormen Niederschläge bei mikroskopischer Untersuchung.

Im Abdomen fühlte man eben nur eine mannskopfgroße Geschwulst mit glatter Oberfläche, prall elastisch, deutliche Fluktuation, nicht schmerzhaft, sie nimmt den ganzen oberen linken Quadranten ein sowie teilweise auch noch den unteren linken und oberen rechten. Der Tumor ist sehr beweglich, besonders nach den Seiten, man kann ihn teilweise unter den Rippenbogen drängen. Bei der Perkussion erhält man eine den kleineren Teil der Geschwulst einnehmende Dämpfungszone. Zwischen ihr und der Leber besteht heller, tympanitischer Schall. Die Dämpfung der Geschwulst scheint direkt in die Milzdämpfung überzugehen. Das aufgeblähte Kolon

[1]) Eine kurze Mitteilung über diesen Fall ist bereits im Archivio ed Atti d. Soc. Ital. di Chir. XIX, 1905, erschienen.

bedeckt teilweise die Geschwulst Die gynäkologische Untersuchung ergibt, daß kein Zusammenhang mit dem Uterus oder den Adnexen besteht. Hydatidengeräusch nicht vorhanden.

Diagnose: Die große Beweglichkeit ließ zuerst an eine Mesenterialzyste denken, aber es wurde sodann als wahrscheinlicher eine Echinokokkusblase der Milz angenommen.

Operation: am 29. Juli 1903 (Prof. Ceci): Morphiumchloroformnarkose. Inzision von der Mitte zwischen Proc. xiphoides und Nabel bis zum oberen Drittel zwischen Nabel und Symphyse. Nach Eröffnung des parietalen Bauchfells findet sich eine Geschwulst vor, die den oberen linken Quadranten der Bauchhöhle einnimmt, bedeckt vom großen Netz und vom Colon transversum. Nach Aufnahme des großen Netzes sieht man, daß der Tumor, mannskopfgroß, im Mesokolon sitzt und mit seinem unteren Teile mit Dünndarmschlingen in enger Beziehung steht. Die Besichtigung der unter dem linken Rippenbogen liegenden Organe ergibt, daß die kleine Milz, ebenso die Niere normal gelagert ist. Ein schräger Schnitt in das vordere Blatt des Mesokolons von rechts oben nach links unten läßt die Geschwulst stumpf ausschälen, ziemlich leicht und ohne nennenswerte Blutung. Nur unten, hinten wird dabei eine größere Vene verletzt, die seitlich unterbunden werden mußte. Die Höhle wird vernäht, Etagennaht der Bauchwand mit Katgut. Seidennaht der Haut.

Verlauf nach der Operation: normal. Prima intentio. 3 Wochen nach der Operation aus der Klinik entlassen. Die Frau wurde aus den Augen verloren, später wurde jedoch festgestellt, daß sie fünf Monate nach der Operation in einer Abteilung der Königl. Spitäler in Pisa an einem Lebersarkom gestorben ist, bei der Sektion wurden keine Anzeichen dafür gefunden, daß das mit unserer Operation irgendwie in Beziehung zu bringen gewesen wäre.

Mikroskopische Untersuchung der Zyste: Die mannskopfgroße, rundliche Zyste ließ an ihrer äußeren Fläche keine Besonderheiten erkennen, an der Innenfläche fanden sich, mit bloßem Auge kaum wahrnehmbare punktförmige Erhabenheiten, an einer Stelle ein bandförmiger 7 cm langer, 3—4 mm breiter Vorsprung. An einem Ende desselben befand sich ein rundlicher, erbsengroßer Knoten, der durch einen 3—4 mm dicken kurzen Stiel an der Innenwand festgehalten wurde. Die Oberfläche des Bandes und Knotens sah ebenso aus wie die Innenfläche der Zyste. Die Wanddicke war ungleichmäßig, bewegte sich an verschiedenen Stellen zwischen 1 und 9 mm. An den Stellen, wo das Band und der Knoten saßen, war sie am beträchtlichsten, gegenüber am geringsten.

Untersuchung des Zysteninhalts, in dankenswerter Weise ausgeführt von Dr. Corsani, Chemiker und Pharmazeuten der Königl. Spitäler in Pisa: Menge etwa 2 Liter, die Flüssigkeit ist trüb, fadenziehend, bräunlichschokoladenfarben. Spezifisches Gewicht 1040. Neutrale Reaktion; sie bestand aus:

89,120 % Wasser,
10,021 % organischen Substanzen,
0,859 % Salzen.

Die organischen Substanzen bestanden größtenteils aus Serum, Globulin mit Spuren von Schleim und Pepton. Fett fand sich zu 0,298 %. Harnstoff und Zucker waren nicht vorhanden. Unter den Salzen fand sich zu 67,6 % Na Cl, daneben geringe Mengen von Schwefel und Phosphor, sowie Spuren von Kalk und Eisen. Mit dem Mikroskop wurden einige Zylinderepithelzellen in Degeneration aufgefunden, einige rote Blutkörperchen, mehr oder minder veränderte rundliche gekörnte Körperchen, welche wohl als Kerne degenerierter Epithelzellen aufzufassen sind, Fetttröpfchen, Cholesterinkristalle.

Die Zystenwand besteht aus einer bindegewebigen Grundlage, die Innenfläche ist mit Epithel bedeckt, im Innern der Wand finden sich verstreut einzelne epitheliale Bildungen, einige derselben stehen deutlich mit dem Epithelbelag in Beziehung, andere scheinen unabhängig davon zu sein.

Vom einfachen zum komplizierteren vorgehend, wollen wir nacheinander beschreiben:

1. die bindegewebige Grundlage, das Stroma,
2. den Epithelbelag samt seinen Fortsätzen in die Höhle hinein und in die Dicke der Wand,
3. die vom Epithelbelag unabhängigen epithelialen Bildungen.

Der erwähnte erbsengroße Knoten gehört zu den inneren Epithelauswüchsen, wird bei 2. beschrieben werden.

1. Das Stroma. Fast überall, auch an den dünnsten Stellen, besteht die bindegewebige Grundlage der Zystenwand aus zwei Schichten, einer inneren, auf der das Epithel sitzt, und einer äußeren. Die innere Schicht ist bei weitem dünner als die äußere, mißt höchstens 1½—2 mm in der Dicke, an einigen Stellen ist sie bis auf eine zarte Lamelle zusammengeschrumpft, selten fehlt sie gänzlich. Diese innere Schicht dient als Stützsubstanz sowohl den meisten vom Epithelbelag unabhängigen in die Tiefe der Wand hineingehenden Epithelbildungen, als auch allen vom Belag in die Tiefe gehenden Einstülpungen; wo solche Bildungen fehlen, ist die Dicke der Innenschicht gering, oder sie fehlt ganz. In ihrem Bau ähnelt sie jungem Bindegewebe: rundliche Zellen herrschen vor, gewöhnlich von lymphoidem Habitus, spärliche Spindelzellen daneben mit stäbchenförmigem Kern, bisweilen vom Aussehen glatter Muskelfaserzellen; bei der van Gieson-Färbung nimmt jedoch das Protoplasma dieser Zellen einen rötlichen Ton an, so wie ihn das Bindegewebe zeigt.

Neben den runden und spindelförmigen Zellen gibt es auch Übergangsformen zwischen diesen beiden Arten.

Die Zellen zeigen keine bestimmte Anordnung, sondern liegen durcheinander, an einer Stelle liegen mehr runde, an einer anderen herrschen die Spindelzellen vor. Blutgefäße spärlich, größtenteils Kapillaren, nur

in wenigen muskuläre Wandungen. Schließlich ist zu bemerken, daß die Innenschicht außer in den Blutgefäßen keine elastischen Fasern enthält.

Die äußere Schicht ist dicker und mißt 1½ bis 7 cm. Sie bildet nur an wenigen Stellen, da wo die Innenschicht fehlt, das Zystenstroma. Wenn es auch hier epitheliale Bildungen gibt, so doch in viel geringerer Zahl als in der Innenschicht. Die Struktur dieser Schicht ist so wie bei gewöhnlichem alten Bindegewebe, vorzugsweise Fasern und Faserzellen, letztere sind sehr schmal und zart, im Begriff, in Fasern überzugehen. Sehr spärlich finden sich Rundzellen. Gewöhnlich liegen die Fasern und Faserzellen in größeren oder kleineren Bündeln vereint in den verschiedensten Richtungen. Mit der spezifischen Färbung sieht man, daß die äußere Schicht, im Gegensatz zur inneren, viele elastische Fasern enthält. Diese sind sehr zart, geschlängelt, meist in wellenförmigen Bündeln vereint, die an frisch aufgemachte Haarzöpfe in ihrer Form erinnern. Selten trifft man auf einzelne Fasern. Gefäße auch hier spärlich; Kapillaren ohne Besonderheiten, während die größeren Gefäße eine Wandhypertrophie aufweisen.

Schließlich liegt auf der äußeren Schicht noch ein lockeres Gewebe an einigen Stellen auf, das aus Fett, Leukozytenhaufen und reichlichen Gefäßen, hauptsächlich Lymphgefäßen und Lymphräumen, besteht. Schwerlich hat dieses Gewebe etwas mit der Zystenwand zu tun, es gehört vielmehr zu dem normal auf beiden Mesenterialblättern liegenden lockeren Bindegewebe und ist, wie man sich leicht vorstellen kann, bei der Ausschälung der Geschwulst an derselben hängen geblieben.

Die äußere Schicht bildet das eigentliche Stützgewebe der Zyste, während die innere Schicht hauptsächlich als Träger des Epithels und der intraparietalen Epithelbildungen anzusehen ist.

Wenn man die Zyste mit einem drüsenhaltigen Organ, z. B. dem Uterus, vergleichen will, so kann man die äußere Schicht mit der Muskulatur, die innere mit dem zellreichen Gewebe der Uterusschleimhaut in eine Parallele stellen.

In bezug auf die Form der Zyste läßt sich sagen, daß dieselbe innen an vielen Stellen unregelmäßige Vorsprünge und verschieden tiefe Einstülpungen aufweist, an einigen Stellen ordentliche labyrinthartige Spalten hat, in die jedesmal das die Zyste auskleidende Epithel hineingeht (Mikrophotogr. 3).

2. Epithelauskleidung der Zystenhöhle. An den am einfachsten gebauten Stellen besteht das Epithel aus einer einfachen Lage kubischer Zellen, die der inneren oder, wo sie fehlt, der äußeren Bindegewebsschicht aufsitzen. Ein solches Verhältnis ist jedoch nicht häufig anzutreffen, es findet sich an dem einen Zystenpol, da, wo die Wand stark ausgedehnt, die geringste Dicke aufweist. Hier besteht keine Andeutung einer Papillenbildung (vgl. Mikrophot. 1). Häufiger findet man eine Schicht Zylinderzellen (einige becherförmig) von großer Höhe, welche entweder eine ununterbrochene, gleichmäßig hohe Linie bilden, oder aber

Papillen. Das Protoplasma dieser Zellen ist homogen oder gekörnt, der Kern, meist elliptisch, seltener rund, liegt gewöhnlich am Grunde der Zelle. An der freien Oberfläche sind keine beweglichen Wimpern zu sehen. Unter den Papillen besteht das Wandgewebe entweder aus Vorsprüngen der inneren Schicht, die scharf, lappig, buchtig in verschiedenem Grade vorhanden sein können, oder aber es sind nur einzelne Bindegewebsfasern vorhanden, die sich von der inneren Schicht abgespalten haben, auf denen dann die Epithelzellen in mehr oder minder schiefer Achse sitzen. An anderen Stellen bemerkt man papilläre Auswüchse des darunterliegenden Bindegewebes, auf denen die dort becherförmigen Epithelzellen fächerförmig aufsitzen. Die Entwicklung dieser mit oder ohne Bindegewebsgerüst bestehenden Papillen ist in verschiedenen Stellen der Zystenwand mehr oder weniger deutlich ausgesprochen. Bald sind die Papillen niedrig und dünn, bald sehr hoch, oft gehen von einem Hauptstamm sekundäre Papillen ab. Je nach der Schnittrichtung sieht man in den mikroskopischen Präparaten die verschiedensten Formen, ganze Papillen, Teile derselben, Fächerform, bänder- und efeublattähnlich usw., in Fig. 1 Taf. IX ist eine Kollektion dieser Formen gut wiedergegeben. Die einfachsten Epithelbekleidungen bestehen aus Epithelsäulen oder -Schlingen, die sich ungefähr V-förmig aneinander legen (vgl. Fig. 2, Taf. VII). Die einzelnen Schlingen ruhen mit ihrer Konvexität auf der inneren Bindegewebsschicht, sie haben kein Bindegewebsgerüst, nur hier und da stülpt die innere Schicht ein Fäserchen in sie hinein. Jeder Schlingenschenkel besteht, wie man bei Querschnitten an vielen Stellen sehen kann, aus einem oder mehreren Reihen Zylinderzellen, welche an dem freien Ende der Schlinge schon durch den geringsten Druck breiter, manchmal polygonal, fast atypisch werden. 20 bis 25 Zellen bilden einen Schlingenschenkel. Besonders in die Augen springend ist das auf der Fig. 2, Taf. VII abgebildete Vorhandensein kleiner, geschlossener Räume, welche mikroskopisch kleine Zysten in der Schlingendicke darstellen, oder zwischen zwei benachbarten. Die Art, wie sich solche Zystchen bilden, ist sehr einfach: zwei Schenkel lassen in der Mitte einen kleinen Raum frei, der die Neigung zeigt, sich zu vergrößern durch Vermehrung der in ihm enthaltenen Flüssigkeit. Die Größe dieser Räume ist verschieden; die größeren haben 40—50 μ im Durchmesser. Ihr Kontur ist regelmäßig, es bestehen keine Einbuchtungen oder vortretende Papillen. Der Inhalt besteht aus einer amorphen, körnigen Masse, in der sich einzelne Epithelzellen finden im Zustande der Degeneration, man muß sie für ein Produkt der Tätigkeit der die Zysten umgebenden Zellen halten.

Diese Schlingen sind meist gerade, manchmal (vgl. Fig. 2 Taf. IX) aber auch geschlängelt, S-förmig gebogen und in verschiedener Richtung miteinander verflochten. Sie bieten einer großen Menge Epithelzellen Platz, man könnte sie grob mit dem Boden eines Siebes vergleichen. Das Epithel geht in die tiefen Einbuchtungen hinein, bildet ganze Haufen von Epithelzellen an diesen Stellen in der Tiefe der Wand, so daß man beim

ersten Blick an bösartige Neubildungen denken könnte. Auf Fig. 3 Taf. IX ist eine solche Einbuchtung dargestellt, hufeisenförmig, aus vier zackigen Reihen bestehend. Im Grunde der Einsenkung liegt ein kleines Stück mit einschichtigem Zylinderepithel, welches plötzlich in eine siebförmige Epithelmasse übergeht. Die Haupttasche der Einsenkung ist zu beiden Seiten von Epithelschlingen ausgekleidet, die sich gegenseitig mit ihren Enden fast berühren.

Ähnliche Bildungen zeigt das Mikrophotogramm 4, Taf. VII. Da sieht man besonders gut, wie ein und dasselbe Epithel, das die Papillen bedeckt, allmählich in adenomatöse Anordnung übergeben kann. Rechts im Bilde (A) sehen wir das Deckepithel in Papillenform auf einem dünnen Strange der inneren Bindegewebsschicht aufsitzen. In der Mitte und links geht dasselbe Epithel, das seinen papillären Charakter noch immer beibehalten hat, dazu über, ein Konglomerat von Tubuli an der inneren Oberfläche der inneren Bindegewebsschicht auszukleiden, einige Tubuli liegen bereits in der Wand selbst. Meist haben die Tubuli gleiche Durchmesser (30—40 μ), regelmäßige Begrenzung und die gleiche rundliche Form. Einige aber sind größer, ausgebuchtet (auf der Abbildung sind 3 derartige zu sehen), andere sind ganz klein, wieder andere haben Papillen verschiedener Größe, ähnlich wie das Epithel der Zystenhöhle. Auf der linken Seite der Abbildung sind die Tubuli in 3 Reihen angeordnet, alle regelmäßig konturiert und ohne dazwischen liegendes Bindegewebe aneinander gelagert, im Gegensatz zu den gewöhnlichen Adenomen; nach rechts sieht man wie in einem Vorsprung der Wand, der sich nach der Zystenhöhle hin vorschiebt, die Tubuli weniger zahlreich und unregelmäßiger.

Die einzelnen Tubuli haben einschichtiges Zylinderepithel mit einem an der Basis liegenden Kern. Es ruht auf einem dünnen Bindegewebsstreifen, der an einigen Stellen ganz einfach ist, an anderen viele sehr dünne Spindelzellen enthält. An den tiefsten Tubuli kann man sehen, daß dieser Streifen von der inneren Bindegewebsschicht seinen Ursprung nimmt. Im Lumen der größeren Tubuli finden sich körnige Detritusmassen. In Serienschnitten kann man sehen, daß die obersten Tubuli in große zystische Räume münden, während die tiefsten geschlossene Räume bilden, die die Neigung haben, zystisch zu werden. Weil das Epithel der Tubuli in Bau und Anordnung sich genau so verhält wie das Epithel in der großen Zyste, so muß man schließen, daß die Tubuli direkt von dem Auskleidungsepithel herstammen. Der Beweis stützt sich darauf, daß schon bei ganz schwacher Vergrößerung, wie sie zur Herstellung der Mikrophotographien gebraucht wurde, gesehen werden kann, wie zwei benachbarte Papillen des Auskleidungsepithels sich krümmen, sich aneinanderlegen und sich mit ihrem freien Ende gegenseitig stützen: daraus resultiert ein Raum, dessen Begrenzung regelmäßig sein müßte, wenn die Papillen nicht seitlich sekundäre Papillen tragen würden, so aber buchtig bezw. mit Vorsprüngen versehen ist.

Der erbsengroße Knoten sitzt, wie Schnitte durch die Mitte desselben zeigen, mit einem 3—4 mm dicken Stiel an der Zystenwand fest. Zentral ent-

hält er einige Hohlräume, deren größter, eiförmiger 4 mm lang ist. Bei schwacher Vergrößerung sieht man, daß diese Hohlräume von Epithel ausgekleidet sind, und daß das Epithel der großen Zystenhöhle auf die Oberfläche des Knotens unter Beibehaltung seines papillären Charakters übergeht. Der Stiel ist ein Fortsatz der äußeren Bindegewebsschicht, deren derbes Bindegewebe auf etwa 3 mm ins Innere des Knotens eindringt. Die Umgebung der kleinen Zyste besteht aus jungem Bindegewebe, das zur inneren Bindegewebsschicht in Beziehung steht und scharf gegen das derbe Gewebe des Stieles abgesetzt ist. Die Zysten sind zahlreich, viele nur mikroskopisch zu sehen. Ihre Größe ist verschieden, ihre Anordnung immer in derselben Weise: an einigen Stellen liegen die Tubuli ohne zwischenliegendes Bindegewebe dicht nebeneinander, so daß der auf Fig. 4 Taf. IX wiedergegebene Charakter des Adenoms hervortritt, an anderen Stellen sind die Tubuli durch junges, verschieden breites Bindegewebe voneinander getrennt.

Was die Art dieser Räume betrifft, so kann man sie mit den oben beschriebenen Tubuli der adenomatösen Zone in eine Reihe stellen, sie sind also von einem einfachen bzw. mit Papillen versehenen Zylinderepithel bekleidet (vergl. Fig. 5 Taf. IX); nur ist zu beachten, daß da, wo die Unterlage dünn ist, wo sich zwei benachbarte Zysten berühren und der Zysteninhalt einen größeren Druck auf die Wand auszuüben vermag, das Epithel niedriger wird und fast kubische Form annimmt. Die Ähnlichkeit zwischen der adenomatösen Schicht und dem Knoten wird noch viel evidenter, wenn man bedenkt, daß auch hier das Epithel der Zystenwand, welches auf den Knoten übergeht, Papillen trägt, welche sich begegnen und gegenseitig stützen und auf diese Weise zystische, mit Epithel ausgekleidete Räume bilden. Zweifellos hat sich der Knoten durch eine Wucherung gebildet, die das Epithel der großen Zyste bei seiner Entwicklung an dieser Stelle erfahren hat, genau so wie bei der Bildung der adenomatösen Schicht, der Unterschied liegt nur im Grade der Entwicklung: dort sind die Räume im ersten Stadium ihrer Entwicklung, der adenomatöse Charakter herrscht dort vor, hier dagegen ist er mehr zystisch-adenomatös, die Zahl der Hohlräume hat beträchtlich zugenommen. Der Knoten deutet darauf hin, daß man bei später ausgeführter Operation an Stelle der unilokulären Zyste ein richtiges Kystom oder Zystoadenom des Mesokolons gefunden haben würde.

Zur vollständigen Beschreibung des Zystenepithels gehört noch, daß außer den papillären, adenomatösen und zystisch-adenomatösen Bildungen, die im Innern der Höhle sich erstrecken oder die innere Schicht der Wand betreffen, analoge Bildungen nach der entgegengesetzten Seite hin, also in die Dicke der Wand hinein, sich entwickelt haben. Solche Epithelfortsätze reichen gewöhnlich nur bis in die innere Bindegewebsschicht hinein, an manchen Stellen sind sie aber länger und reichen bis in die äußere hinein. Es finden sich solche Stellen überall in der Wand, bald mehr, bald weniger reichlich, sie wechseln mit den anderen schon

beschriebenen Epithelbildungen ab. An Größe verschieden, haben sie doch überall den Habitus von Drüsen, die sich in die große Höhle hinein öffnen (Fig. 6, Taf. X). Es handelt sich entweder um einfache, sackförmige Tubuli mit mehr oder weniger weiter Öffnung, oder die Tubuli tragen seitlich und im Grunde sekundäre Ausstülpungen, oder es finden sich sogar solche dritter Ordnung vor. Man erhält auf diese Weise ganz den Eindruck einer azinösen Drüse. Auch hier besteht das Epithel aus hohen Zylinderzellen ohne Wimpern mit dem Kern in der Nähe der Basis. Einige Epithelausstülpungen sind besonders lang, gewunden (vergl. Fig. 7, Taf. X). Häufig trifft man neben diesen Divertikeln Zysten verschiedener Größe mit glatter oder sinuöser Wand, höher oder tiefer gelegen, einzeln oder in Gruppen mit kubischem oder zylindrischem Epithel, sie haben sich sicherlich dadurch gebildet, daß einige Divertikel durch das Stroma der Wand abgeschnürt worden sind. (Fig. 7, Taf. X.)

3. Epitheliale, vom auskleidendem Epithel unabhängige Bildungen. Fast alle liegen in der Nähe bandförmiger Vorsprünge der inneren Wand der Zyste. Ihre genaue Untersuchung gestattet Rückschlüsse auf die Entstehung der Zyste.

In Serienschnitten von 12:5 mm (Serie A), deren Mitte dem erwähnten Vorsprung entspricht, finden wir zwei Zonen, die jede für sich beschrieben werden müssen, wenn sie auch zueinander in inniger Beziehung stehen bezüglich ihres Baues. Wir wollen gleich hier sagen, daß der Vorsprung nur ein vorstehendes Stroma darstellt, welches keine weitere Bedeutung hat. Wir haben bei der makroskopischen Beschreibung davon Notiz genommen, um einen Anhaltspunkt zu haben.

Die erste Zone, die etwa $\frac{2}{3}$ des Schnittes einnimmt, besteht, wie Fig. 8, Taf. X zeigt, aus Zellhaufen, die im Innern der hier bis 2 mm dicken inneren Bindegewebsschicht liegen; sie fangen an der Grenze der äußeren und inneren Bindegewebsschicht an, erreichen im mittleren Drittel der inneren Schicht ihre größte Dicke und enden, wenn sie auch bis in die Nähe des Zystenrandes sich erstrecken, doch unter diesem, ohne mit dem Höhlenepithelbelag in Beziehung zu treten. Die Form dieser Zellen ist ganz verschieden: es finden sich runde, dreieckige, zylindrische, S-förmige, ovale, hufeisenförmige usw., oft sieht man bandförmige Fortsätze in der Art gefüllter Schläuche von ihnen ausgehen. Das Bindegewebe der inneren Schicht liegt bald dicht diesen Zellhaufen an, bald besteht ein kleiner Zwischenraum; das um diesen Raum liegende Gewebe besteht manchmal aus abgeplatteten Zellen, die Endothelzellen ähnlich sind. Eine Neigung dieser Epithelzellhaufen, das benachbarte Gewebe zu durchsetzen oder zu zerstören, besteht beachtenswerterweise niemals (Fig. 8, Taf. X). Ein Unterschied besteht zwischen den Zellen in dem Haufen und denjenigen des Epithels der Zysten, sie sind dicker oft kubisch, haben einen großen Kern im Zentrum und feinkörniges Protoplasma, meist mit einer vakuolenartigen, hellen Stelle. Bemerkenswert ist die Neigung zur Rarefikation im Zentrum (vergl. Fig. 2, Taf. IX).

es entstehen auf diese Weise im Zentrum der Haufen Löcher, ziemlich rund, regelmäßig, begrenzt von einer oder mehreren Schichten Epithelzellen, den äußeren Schichten der Haufen. Da, wo das zentrale Loch größer geworden ist, besteht nur mehr ein Epithelschlauch. An einigen Stellen sieht man körnigen Detritus mit Kernzerfall: Zellhaufen in Degeneration (Fig. 2, Taf. IX).

In der zweiten, ein Drittel des mikroskopischen Präparates einnehmenden Zone finden sich vorzugsweise Zellschläuche, die ein einfaches kubisches Epithel haben, einen runden, großen, zentral liegenden Kern und einen gekörnten oder homogenen Zelleib. Auf dem Querschnitt rund, auf Schrägschnitten elliptisch, länglich in Längsschnitten, sind diese Tubuli von Bindegewebe umgeben, in dem sich nur wenig Zellen finden lassen. Im Lumen liegt ein schlecht färbbares, amorphes Gerinnsel, in welchem öfters einige vom Epithel abgestoßene, in Degeneration begriffene Epithelzellen sich befinden. Manchmal besteht zwischen Epithelzellen und Bindegewebe ein Hohlraum, wohl eine Folge der Präparation und der Einwirkung der verschiedenen Reagentien. Einige wenige Tubuli haben kein Lumen oder fast keins (vgl. Fig. 9, Taf. X, am Rande des Präparats). Alle diese Tubuli zeigen in Serienschnitten keinen Zusammenhang mit dem Epithel der Zysten; sie beginnen und enden im Bindegewebe. Ihre Länge ist sehr verschieden. Einige sind gerade, andere verlaufen gewunden, so daß auf einem Schnitte derselbe Tubulus zwei-, dreimal und noch öfter getroffen werden kann, wie dies aus Serienschnitten zu ersehen ist.

Beim Vergleich der beiden Zonen fällt die große Ähnlichkeit der beiden auf, beide haben zylindrisch-kubisches Epithel, in der ersten Zone bestehen Zellhaufen, welche die deutliche Tendenz zeigen, sich in Tubuli umzuwandeln, in der zweiten haben sich die Schläuche schon entwickelt, sind den geraden Harnkanälchen ähnlich (vgl. Fig. 9, Taf. X).

Weitere Schnitte aus der Zystenwand, neben den eben beschriebenen angefertigt, zeigen, daß die harnkanälchen-ähnlichen Tubuli fast ganz mitten im Bindegewebe aufhören, während die erste breitere Zone sich ganz allmählich umwandelt. Die Kanalisation der Haufen nimmt so zu, daß schließlich, wie Fig. 10, Taf. VIII zeigt, alle Zellhaufen einen Kanal im Innern aufweisen. Die so entstehenden Tubuli unterscheiden sich aber von denen der vorher besprochenen Schnitte: die Hohlräume sind weiter, das Epithel ist ausnahmsweise zylindrisch und hat eine papilläre Anordnung. Im Innern der Tubuli findet sich öfters Blut und kleine, aus 7—8 oder mehr Zellen bestehende ovale Haufen, welche Quer- oder Schrägschnitte durch solche Papillen, die von unten oder von oben in das Lumen hineinragen, darstellen (Serie B).

Eine weitere Reihe Präparate (Serie C), aus der Zystenwand neben den vorigen entnommen, zeigt, wie das Epithel sich umwandelt und wie neue Epithelbildungen in der äußersten Schicht der Wand auftreten, welche mit den erwähnten Tubuli enge Beziehungen haben. In der

Mikrophotographie 11 und in Fig. 3—4, Taf. IX sieht man, wie der papilläre Charakter des Epithels der Tubuli sich soweit gesteigert hat, daß richtige mehr oder weniger regelmäßige, papilläre Vorsprünge sich von der Wand ins Lumen in großer Zahl erstrecken; diese Papillen können wieder für sekundäre Papillen den Boden abgeben, sie lösen sich los, das Lumen des Tubulus ist unterbrochen, er macht einem Hohlraum bei weiterer Loslösung des Epithels Platz, der aber dann nicht mehr von Epithel, sondern von Bindegewebe umgeben ist. In einem solchen Raum liegen viele Zellhaufen, rundlich, elliptisch, oval, S-förmig usw. Die Zahl der Zellen ist verschieden. Wenn die Zellen sehr reichlich im Lumen vorhanden sind, können sich die verschiedenen Haufen berühren und große, Neubildungen ähnliche Massen bilden (Fig. 4, Taf. IX). Die Neigung zur Loslösung von der Wand, zur Bildung freier Zellhaufen ist auch bei diesen Zellen deutlich vorhanden. Fig. 4, Taf. IX zeigt neben der Ablösung papillärer Sprossen auch noch eine Fragmentation des Tubulusepithelbelages, die einzelnen Bruchstücke nehmen allmählich auch die Form der losgelösten papillären Sprossen an. Einige Tubuli sind mit Blut gefüllt, rote Blutkörperchen liegen um die abgelösten Epithelhaufen herum, wie aus Fig. 3, Taf. IX ersichtlich ist. Die Haufen bestehen aus im Querschnitt polyedrischen oder rundlichen Zellen, selten sind sie länglich, in solchen Fällen besteht eine Zylinderform der Zelle. Der Kern liegt zentral, ist rund, das Protoplasma zeigt bei starker Vergrößerung eine ganz feine Körnung. Die Zellgrenzen sind wenig deutlich, das Protoplasma ist wenig oder gar nicht färbbar. Es muß hervorgehoben werden, daß zwischen den Zellhaufen einzelne größere Zellen liegen (Fig. 3, Taf. IX), rundlich mit zentralem Kern oder auch mit exzentrisch gelegenem, mit gelblichen Körnern im Protoplasma von großer Deutlichkeit, die Zellen liegen frei, berühren sich nicht mit den anderen, erscheinen daher voluminöser, nicht komprimiert wie die nebeneinander liegenden der Zellhaufen. In der Wand finden sich auch an anderen Stellen deutliche, an solche Zellen erinnernde Gebilde vor. Ohne auf eine weitere Diskussion über ihre Bedeutung und Herkunft einzugehen, möchte ich hier nur soviel sagen, daß sie mit den von v. Recklinghausen in einigen Adenomyomen der weiblichen Genitalsphäre beschriebenen, von ihm wegen der Gestalt und Größe mit den Herzfehlerzellen verglichenen, aber für Nebennierenrindenzellen gehaltenen Gebilden die größte Ähnlichkeit besitzen.

Im Bindegewebe finden sich hier keine jungen Zellen, sondern Bündel von Faserzellen mit stäbchenförmigen Kernen, ähnlich glatten Muskelfasern; durch die van Giesonsche Färbung offenbart sich aber ihr bindegewebiger Charakter.

Die Betrachtung der epithelialen Bildungen in der äußersten Schicht ergibt folgendes: schon makroskopisch sieht man einen dunkler gefärbten, 1—1½ mm breiten, 11—12 mm langen, etwa 1 cm dicken Streifen, der sich von dem schwächer gefärbten Bindegewebe deutlich abhebt. Bei

schwacher Vergrößerung erkennt man vier durch Bindegewebsstränge voneinander geschiedene Inseln, von denen 2½ auf Fig. 12, Taf. VIII wiedergegeben sind.

Jede Insel besteht aus Haufen von verschieden großen und geformten Zellen, etwa 8—10 Stück; sie sind durch zarte Fibrillen voneinander getrennt, wie von einer Kapsel umgeben. Zahlreiche Kapillaren liegen zwischen den einzelnen Haufen in den bindegewebigen Septen, und deutliche Blutungen finden sich auf der ganzen Linie, welche die Grenze dieser Epithelbildungen tragenden Zone gegen das umgebende Bindegewebe (Fig. 5, Taf. X) bildet. Einige Zellhaufen sind ganz oder teilweise blaß gefärbt oder ganz ungefärbt, besonders in ihrem Protoplasma. Die Anordnung dieser Zellhaufen ist beachtenswert. Die Mikrophotographie 12 Taf. VIII und die Figur 5, Taf. X zeigen mit größter Deutlichkeit, daß jede Insel eine Art Kugelkalotte darstellt mit der Konvexität nach außen, dem äußeren Stroma der Zystenwand entsprechend, während die Zellhaufen in jeder Insel mit ihrem größten Durchmesser radiär angeordnet stehen. Der Bau der Inseln, die Eigenschaften der Zellen (polyedrisch, rundlich usw.), die Beziehungen zu den Blutkapillaren, ihre radiäre Anordnung: alles läßt ganz sicher den Schluß zu, daß man es hier mit abgesprengten Keimen der Rindensubstanz der Nebenniere zu tun hat. Kein anderes Organ des menschlichen Körpers ist sonst derartig gebaut. Die äußerste Nebennierenzone, die Zona glomerulosa, entspricht in ihrer Art ganz den beschriebenen Befunden. Weiterhin soll bei Beschreibung der histologischen Einzelheiten die Wichtigkeit des beschriebenen Nebennierenknotens für die Pathogenese der Zyste gezeigt werden. Hier soll nur die Bedeutung einer Tatsache hervorgehoben werden, welche sich aus einem Vergleich der tubulären Zone mit dem erwähnten Knoten ergibt. Die Glomeruli, aus denen der Knoten besteht, sind nichts anderes als Zellhaufen, die sich durch Loslösung der papillären Knospen und durch Fragmentation des Tubulus-Epithels gebildet haben. An den Tubuli, an welchen solche Bildungen schon weiter vorgeschritten sind, sieht man eine fast vollständige Umwandlung in Epithelhaufen oder in eine Zona glomerulosa, in welcher keine Spur eines Tubulus mehr zu finden ist. Zwischen dieser Zone und zwischen dem aus Nebennierenrinde bestehenden Knoten gibt es absolut keinen Unterschied, so daß der Schluß gerechtfertigt erscheint, daß auch dieser Knoten aus einer tubulären Schicht entstanden ist. Im Folgenden werden wir sehen, welche wichtigen Folgerungen man hieraus für die Entwicklung der Nebennierenrinde, einer jetzt noch strittigen Frage, ziehen kann.

Zur Bestärkung dieser Anschauung dient der Befund, den die weitere Untersuchung der Zystenwand ergibt, zunächst die eines Stückes, das dicht neben dem erwähnten Vorsprung herausgeschnitten wurde. Die mikroskopischen Präparate (Serie D) sind 8 mm breit, 12 mm lang, mit bloßem Auge sieht man in der Mitte eine dünne Stelle ohne eigentliche Begrenzung. Das Zystenepithel zeigt hier nichts Besonderes, die

innere Bindegewebsschicht fehlt vollständig, die äußere besteht aus Bindegewebsfasern, die stark mit elastischen Fasern gemischt sind. In der Mitte der Präparate fällt schon bei schwacher Vergrößerung ein Gewebe auf, welches ganz und gar nicht die Eigenschaften von Bindegewebe hat, sondern welches aus zelligen Elementen epithelialen Charakters zusammengesetzt ist. 6 : 4 mm ist dieses Feld groß. Die helle Stelle ist keine Höhle, sondern, wie die Mikrophotographie 13, Taf. VIII zeigt, die Folge der geringen Zahl der dort liegenden Zellen. Eine Kapsel um diesen Knoten besteht nicht, er wird von den Bindegewebsfasern des Wandstromas umgeben, weniger deutliche Zellhaufen finden sich auch in den mehr peripherisch gelegenen Teilen (C), ihre Struktur ist die gleiche wie die des zentralen Knotens. Die einzelnen, regellos liegenden Zellen haben im allgemeinen die Neigung, sich in Gruppen von verschiedener Anzahl mosaikartig anzuordnen (vgl. Fig. 6, Taf. X). Diese Gruppen legen sich in Reihen nebeneinander und bilden mehr oder weniger deutlich radiär stehende, im Zentrum des Knotens endende Streifen. Die Zellgröße beträgt 15—20 μ, freiliegend haben die Zellen eine rundliche oder ovale Gestalt, beim Aneinanderliegen werden sie durch den gegenseitigen Druck polyedrisch. Das Protoplasma ist stark granuliert, färbt sich schwach mit Eosin mit einem blaßrosagelblichen Ton. Der Kern ist rund, liegt zentral, färbt sich stark, selten liegt er exzentrisch. An verschiedenen Stellen finden sich Zeichen einer Degeneration: die Zellen verlieren ihren Kontur, das Protoplasma löst sich auf, und schließlich hat man einen gelblich gefärbten Detritus, in welchem sich nur noch Kerne nachweisen lassen, welche sich länger als das Protoplasma halten. Dünne Bindegewebsfasern dringen häufig in die einzelnen Zellgruppen und -streifen ein. In den aus Tubulusepithel hervorgehenden Zellhaufen (Serie B) haben wir vereinzelt die eben beschriebenen Zellen angetroffen.

Außer dem Knoten gibt es noch andere aus denselben Elementen zusammengesetzte Herde an anderen Stellen der Wand. Ich unterlasse ihre ausführliche Beschreibung, weil sie nichts weiter darbieten, was besonders beachtenswert wäre. Nur eine Stelle will ich erwähnen, die zum Teil in der Mikrophotographie 14 Taf. VIII wiedergegeben ist. Sie liegt ganz dicht an der Zystenhöhle, von der sie nur durch einen dünnen Bindegewebszug getrennt ist. Das Epithel fehlt an dieser Stelle, anscheinend ist es durch die Präparation künstlich abgerissen worden, denn es findet sich dicht daneben wieder vor. Die mosaikartige Anordnung der Zellen und die radiäre Streifung ist in der rechten Hälfte der Abbildung sehr deutlich. Von hier setzt sich der Herd in einen großen, gelblichen Pigmenthaufen fort, in dem nur wenige Kerne zu finden sind; das Pigment ist aus einem Zerfall einiger Zellhaufen herzuleiten. Diese Zellen entsprechen den von v. Recklinghausen in Adenomyomen gefundenen, sie sind, wie schon erwähnt, den Herzfehlerzellen ähnlich, sie sind als Nebennierenrindenzellen mit um so größerer Wahrscheinlichkeit aufzufassen, als wir in der Serie C ein Gewebe angetroffen haben (Mikrophot. 12 Taf. VIII und Fig. 5, Taf. X), welches ganz die Eigen-

schaften der Zona glomerulosa der Nebenniere besaß. Die Abstoßung dieser abgesprengten Keime muß in der ersten Zeit der Organanlage geschehen sein, zu einer Zeit, wo sie noch nicht ihre volle Ausbildung erlangt haben.

Ein anderes, 8—9 mm dickes Stück der Zystenwand neben dem Vorsprung läßt mit bloßem Auge schon zwei Abschnitte erkennen (Serie E): eine äußere, mattrosa eosingefärbte Schicht und eine intensiv violette hämatoxylingefärbte innere. Die erstere besteht aus fribösem Gewebe, die letztere enthält einen 10 mm langen, 5—6 mm breiten, 5 mm dicken Herd, am Rande desselben ist das Höhlenepithel intakt, allmählich nach dem Zentrum des Herdes zu wird es lückenhaft (Mikrophot. 15, Taf. VIII), fehlt fast vollständig, auf einem weiteren Schnitt wird sogar die innere Schicht des Herdes angegriffen, weist Usuren auf, die sicher nicht durch Manipulation hervorgerufen sein können. Der Herd besteht aus verschieden gestalteten, ungleich großen Zellen, welche die ganze Wand derartig durchsetzen und einnehmen, daß nur feine Bindegewebsfasern übrig bleiben. Eine scharfe Grenze besteht nicht, bei oberflächlicher Betrachtung findet man plötzlich im Bindewebe der Wand einen aus embryonalen oder sarkomatösen Zellen bestehenden Herd. Die Zellen sind von zweierlei Art, die ohne feste Grenze ineinander übergehen. Zur ersten Kategorie gehören die rundlichen Zellen von ziemlicher Größe (20—25 μ) mit spärlichem Protoplasma, der Kern liegt zentral oder exzentrisch und nimmt den größten Teil der Zelle ein, er hat ein deutliches Chromatinnetz. Die andere Zellart umfaßt (Fig. 7, Taf. X) Riesenzellen verschiedener Gestalt, rundliche, sternförmige, ovale, langstreifige, eingebuchtete, sie sind nicht nur mit Kernen, sondern öfters noch mit Chromatinklumpen versehen, welche, verschieden gestaltet, mit Hämatoxylin intensiv gefärbt, nur selten eine Kernstruktur erkennen lassen (Fig. 7, Taf. X). Das Protoplasma dieser Zellen färbt sich stark mit Eosin, ist oft mit runden Löchern (Vakuolen) versehen, die bisweilen rote Blutkörperchen enthalten. Beim Übergang in diese zweite Zellart werden die runden Zellen länglich, erst oval, dann spindelförmig wie die Zellen der Spindelzellensarkome, schließlich bei noch stärkerer Verlängerung den glatten Muskelfasern ähnlich, von denen sie sich aber durch die starke Färbbarkeit der Kerne unterscheiden. Dabei erscheinen nach und nach Zellen, die mehr als einen Kern haben, und Vakuolen im Protoplasma. Manchmal hat man den Eindruck, als wenn sich mehrere einkernige Zellen zusammengelegt und jene unförmigen Zellmassen gebildet hätten. Die Zellen liegen unregelmäßig im Herd durcheinander, aber an einzelnen Stellen herrscht die eine, an anderen die andere Zellart vor, so daß man bald ein Rundzellen-, bald ein Spindelzellensarkom vor sich zu haben glaubt. Da, wo die Protoplasmaklumpen besonders reichlich sind, besteht ein eigener Charakter, der weder sarkomatösen noch karzinomatösen Habitus hat. Blutgefäße gibt es nur wenig, nur an einem Pol des Herdes, ganz nahe der Zystenwand, sind sie reichlicher. Die Zellen haben hier die Gefäßwände durchbrochen und große Extravasate und Fibringerinnsel veranlaßt. Diese Teile des Herdes sind nekrotisch, man findet da nur körnigen De-

tritus mit wenigen Zellen. Ein deutliches Beispiel des Eindringens der Tumorzellen in die Gefäße findet sich auf Fig. 8, Taf. X.

Die Tumorzellen neben dem Gefäß haben rundliche oder ovale Kerne, zwischen ihnen besteht eine kleinzellige Infiltration. Der Kontur des Gefäßes ist nur an einigen Stellen deutlich, im Innern sieht man außer roten Blutkörperchen eine nekrotische Masse, welche aus Zellderivaten besteht, die sich mit dem Blutkoagulum vermischt hatten, nachdem sie von außen eingedrungen waren. Die Nekrose der Tumorzellen hat die Blutextravasation zur Folge und erklärt die Usur, welche der innere Rand des Knotens an einem der Pole bei mikroskopischer Untersuchung zeigt.

Wichtiger ist die Histogenese dieses Knotens, die man aus der histologischen Untersuchung erschließen kann.

Zuerst sollte man denken, daß der Knoten sich aus dem Bindegewebe der Zystenwand entwickelt hätte und eine sarkomatöse Wucherung vorstellte. Weitere Untersuchungen benachbarter Stellen am inneren Rande des Herdes zeigen mit größter Deutlichkeit, daß es sich um eine vom Epithel der Zystenwand abzuleitende Wucherung handelt. In Fig. 9, Taf. X erkennt man eine Stelle des der Höhle benachbarten Herdes, an welcher das Epithel teilweise erhalten ist. Vom kubisch-zylindrischen Epithel gehen kleine Zellhaufen aus, die Zellen derselben verlieren allmählich ihre Eigenart, werden rundlich und nehmen ganz das Aussehen der Zellen an, die den Knoten der 1. Kategorie bilden. Solche Zellen durchsetzen nach und nach das fibröse Gewebe der Zystenwand, werden bei der Wucherung größer, nehmen verschiedene Gestalt an (oval, spindelförmig), bis durch allmähliche Umwandlung jene vielkernigen Protoplasmaklumpen der 2. Kategorie entstehen. An stärker gewucherten Stellen besteht keine Spur des Epithels mehr, und das Bindegewebe ist verschwunden. Man muß bemerken, daß in der Nähe der Zyste zwischen den Zellen des Geschwulstknotens Reste von Epithelstreifen sich finden, die mit dem Zystenepithel in Verbindung stehen: diese Streifen verschwinden allmählich, indem sie sich in die Neubildung umwandeln.

Kurz gesagt handelt es sich bei dem Knoten um eine Epithelwucherung, welche vom Zystenepithel und von den seitlichen Verzweigungen desselben ausgeht, während es einen Charakter eigener Art annimmt und schließlich an einigen Stellen an ein Sarkom erinnert. Im folgenden werden wir sehen, daß der Knoten sich wieder einer Neubildung ähnlich gestalten kann, welche bei epithelialer Natur sarkomatös aussieht, also einem Chorionepitheliom atypischer Abart ähneln kann.[1])

[1]) Es soll hier die Bemerkung eingeschaltet werden, daß nach dem an Lebersarkom erfolgten Tode der Patientin die Frage aufgeworfen wurde, ob es sich hier um eine primäre Lebergeschwulst handelt, oder ob in der Leber eine Metastase des chorionepitheliomähnlichen Knotens der Zystenwand zu finden sei. Bekanntlich breitet sich das Chorionepitheliom (nach Marchand) rasch auf dem Blutwege, bisweilen auch auf dem Lymphwege über verschiedene Organe aus (Lunge,

Vor dem Eingehen auf die Diskusison, die sich an die vielen histologischen Befunde anschließt, und vor der Erklärung der Pathogense auf Grund der histologischen Untersuchung soll noch einmal ganz kurz das Gefundene zusammengefaßt werden. Die Zystenwand besteht

1. aus einer rein bindegewebigen Umhüllung, in der sich keine glatten Muskelfasern finden. Sie besteht aus einer äußeren sehr dicken Schicht und aus einer inneren von geringerer Dicke und jüngerem Bindegewebe;

2. aus einem Epithelbelag vorwiegend zylindrischer Zellen, an einigen Stellen sieht man auch kubische und Becher-Zellen, das Ganze erinnert an das Epithel des Darmtraktus. Das Epithel bildet a) Papillen verschiedener Gestalt und Größe und sendet b) tubuläre Verzweigungen aus, welche häufig adenomatösen oder zysto-adenomatösen Charakter haben; c) es besteht ein erbsengroßer Knoten, der aus einem Haufen kleiner Zysten zusammengesetzt ist, wie man schon mit bloßem Auge sehen kann; mit dem Mikroskop findet man, daß kleine Schläuche und Zysten in die große Höhle vorspringen;

3. aus einer Reihe in der Wand gelegener Epithelbildungen, welche anscheinend ohne Beziehung zum Zystenepithel an den Stellen der Wand lagen, wo der bandförmige Vorsprung bestand. Alle hatten untereinander deutliche Beziehungen, es waren vorhanden:

I. Haufen und Stränge, aus zylindrisch-kubischen Zellen bestehend, einige mit Andeutung einer Kanalisierung (Serie A);

II. Schläuche mit kubischem Epithel, Harnkanälchen ähnlich, mit deutlichem Lumen, anscheinend aus den vorigen hervorgegangen (Serie A);

III. Schläuche, in welchen das Epithel papilläre Wucherungen bildet (Serie B);

IV. Schläuche, in welchen die papillären Wucherungen in rundliche Stücke zerbrochen sind, die Stücke bestehen aus sieben und mehr Zellen und erinnern an die Glomeruli der Nebennierenrinde (Zona glomerulosa) (Serie C);

Leber, Niere, Gehirn etc.), verhält sich also wie gewöhnliche Sarkome. Prof. Pepere untersuchte den Lebertumor und fand, daß es sich hier um eine primäre Lebergeschwulst handelte, die keine Ähnlichkeit mit dem Knoten in der Zystenwand hatte.

V. Gewebsinseln, in welchen jede Spur eines tubulären Baues verschwunden war, wo die verschiedenartigsten Eigenschaften keinen Zweifel ließen, daß es sich hier um Zellen der Nebennierenrinde, Zona glomerulosa, handelt (Serie C);

VI. Inseln, aus rundlichen oder polygonalen Zellen bestehend, einzeln oder in Gruppen mit radiärem Bau und allen Eigenschaften der Zona fasciculata und reticularis der Nebennierenrinde. Hier war es, wo sich bisweilen gelbliches Pigment in Klumpen vorfand (Serie D);

4. einem Geschwulstknoten von etwa 10: 5: 5 mm Größe, welcher im Stroma der Zystenwand liegt und den Bau des Chorionepithelioms (atypische Form nach Marchand) zeigt (Serie E).

Bei der Beschreibung der Operation wurde vorher erwähnt, daß die Zyste größtenteils im oberen linken Quadranten lag und vom großen Netz und Colon transversum bedeckt war. Der Einschnitt, um sie herauszuschälen, wurde zwischen Colon transversum und einer Dünndarmschlinge gemacht, er verlief von rechts oben nach links unten, die Zyste lag im Mesokolon zwischen dem vorderen Blatt des Mesocolon transversum und dem des Colon descendens.

Gewöhnlich braucht man das Wort „Mesenterium", um die den Dünndarm überziehende Falte des Bauchfells zu bezeichnen (Mesenterium im engeren Sinne), während man die alle Teile des Digestionstraktus überziehenden Bauchfellduplikaturen mit dem gleichbedeutenden griechischen Ausdruck bezeichnet. „Mesenterisch" würden aber nur die Zysten genannt werden dürfen, die im Mesenterium des Dünndarms liegen, die im Gekröse des Dickdarms liegenden würden besser als „mesokolische" benannt werden. Obwohl letztere Bezeichnung von einigen gebraucht wird, so wird doch noch die Bezeichnung „Mesenterialzysten" für alle Zysten gebraucht in Rücksicht darauf, daß es keine sicheren Merkmale gibt, um sagen zu können, daß die Zysten des Mesenteriums und Mesokolons wesentlich verschiedene Krankheitsbegriffe darstellen.

Indem wir uns auf die Art der Zysten, die embryonalen Ursprungs sind, beschränken, möchten wir bemerken, daß dieselben sich im Gekröse des Dünn- und Dickdarms befinden können und deswegen der Titel unserer Arbeit: „Mesenterialzysten" vollständig richtig ist, weil wir außer der Beschreibung unseres Falles von

Mesokolonzyste alle Zysten embryonalen Ursprungs haben betrachten wollen, die sich im Gekröse des Darmtraktus befinden.

Wie schon anfangs bemerkt, gibt es keine Einteilung, die bei unserer unvollkommenen Kenntnis des anatomischen Baues und der Herkunft der Zysten als unbedingt anerkannt gelten kann.

In unserem Falle hatte man nach der vollständigen Herausnahme Gelegenheit, die Zyste genau zu untersuchen; man konnte feststellen, daß es sich um nichts anderes als um eine durch kongenitale Mißbildung entstandene handeln kann. Die Zyste war mit Epithel ausgekleidet, wir wissen aber, daß innerhalb der Mesenterialblätter normalerweise keine epithelialen Bildungen gefunden werden.

Von welchem embryonalen Organ geht nun aber die Zyste aus, und auf welche Weise sind die epithelialen Zellen in das Mesenterium hineingekommen?

Bei den engen Beziehungen, die das Mesenterium zum Darm hat, ist die erste Vermutung die, daß es sich um eine Zyste intestinalen Ursprungs handeln könnte.

Aus der kurzen, anfangs angeführten Literaturübersicht haben wir gesehen, daß es Mesenterialzysten gibt, die sich auf Kosten des Verdauungstraktus entwickelt haben, obwohl direkte Beziehungen zu demselben nicht aufzufinden sind.

Zugunsten dieser Annahme spricht nicht nur die der Darmwand analoge Zystenwand, sondern als zweites, ebenso wichtiges Moment das Auffinden von kleinen Zysten in enger Beziehung zur Darmwand, besonders im letzten Dünndarmstück, welche nach ihrem Sitz und nach ihrem Bau unter dem Namen Enterozysten, Enterokystome, Intestinalzysten usw. beschrieben worden sind.

Roth hat als Erster auf diese sehr seltenen Bildungen aufmerksam gemacht, außer seinen eigenen Fällen hat er in seiner Arbeit alle bis dahin bekannten zusammengestellt (Tiedemann, Raesfeld, Hennig). Nach Roth haben neue Fälle beschrieben: Fränkel[49]), Dittrich[36]), Anderson[5], Quensel, Hüter[71], Gfeller[57], Terrier und Lecène[165], Colmers[26]). Einige dieser Autoren, wie Quensel, Gfeller, Terrier und Lecène, Colmers, haben neben ihren eigenen Fällen das Thema vollständig bearbeitet. Am vollständigsten ist die Zusammenstellung von Colmers, der im ganzen 48 Fälle

erwähnt, wobei 4 extraperitonäal gelegene Enterokystome mit einbegriffen sind, welche zwischen Bauchfell und Rectusscheide am Nabel gelegen als Bildungen des Dotterganges aufzufassen sind.

Die Charaktere der Enterozysten sind, nach Colmers, Terrier und Lecène (letztere beschreiben einen Fall von juxtaintestinaler Retrozökalzyste) folgende: die Wand ist analog der Darmwand gebaut, besteht also aus glatter Muskulatur in ein- oder mehrfacher Schicht und aus einer Mucosa mit lymphatischer Unterlage und Zylinderepithel, manchmal finden sich auch Becherzellen und häufig richtige Lieberkühnsche Krypten. In einigen Fällen, wie z. B. in denen von Gfeller, ist das Epithel der Zyste an einigen Stellen zylindrisch, an anderen dagegen findet sich ein mehrschichtiges Pflasterepithel vor.

In der großen Mehrzahl der Fälle (15 von 18) sitzen die Enterozysten am Ende des Ileum oder im Ileozökalwinkel, sind meist unilokulär und haben einen zähen, fadenziehenden, gelblichen, farblosen oder bräunlichen Inhalt.

In bezug auf die Wandschicht, in welcher die Zysten liegen können, gibt es: 1. Zysten in der Submukosa, in Wirklichkeit selten; 2. in der Muskulatur, welche dadurch in zwei Lagen geteilt wird; 3. in der Subserosa; dabei können sie liegen a) an der freien konvexen Seite des Darmes, b) am Mesenterialansatz. Im ersteren Falle ist die Zyste mit dem Darm durch einen mehr oder minder langen Stiel verbunden, im letzteren dringt sie zwischen die beiden Blätter des Mesenteriums ein und wird zu einer wahren „Mesenterialzyste".

Meist kommunizieren die Zysten mit dem Darmlumen nicht.

Einige Enterozysten sind zufällig bei der Sektion gefunden worden, andere boten spezielle klinische Symptome dar.

Die Pathogenese ist verschieden, einige stammen sehr wahrscheinlich aus Meckelschen Divertikeln. Dafür spricht vor allem auch der Sitz der Zysten an der Stelle des Divertikels am Endteil des Ileums an der Konvexität des Darms und die in einigen Fällen bestehende Kommunikation mit dem Darmlumen. Auch die an der konkaven Darmseite sitzenden mesenterialen Zysten können von Meckelschen Divertikeln ihren Ausgang nehmen, da in seltenen Fällen auch an der konkaven Seite solche Divertikel gefunden werden; nach Ruge[140] soll das sogar die normale Stelle für den Sitz der Divertikel sein.

Für andere Zysten, z. B. für solche, die in der Wand des Darmes selbst gelegen sind, für die im Anfangsteil des Jejunum sowie für die multiplen Zysten, kann die eben erwähnte Entstehungsweise nicht angenommen werden. Diese müssen sich vielmehr aus abgesprengten Keimen gebildet haben, die vom Darmtraktus sich in analoger Weise abgestoßen haben wie die Keime, welche für die Bildung der subkutanen Dermoidzysten in Betracht kommen.

Betreffs der Benennung der Intestinalzysten nach der Art ihrer Entstehung (Meckelsches Divertikel — abgesprengter Keim) schlug Gfeller vor, alle Entodermoide zu nennen, weil sie analog den gewöhnlichen Dermoidzysten, die aus dem äußeren Keimblatt sich bilden, aus dem inneren Keimblatt entständen. Diesen Namen: Entodermoid hatte schon Beneke[15] gebraucht, aber im engeren Sinne, um die von abgesprengten Keimen entstandenen Zysten von denen des Ductus omphalomesentericus (Meckelschen Divertikels) unterscheiden zu können: letztere nannte er Enterokystome. Gfeller dagegen ging von der Annahme aus, daß alle Ektodermoide sich aus embryonalen Spalten entwickeln (innerer Augenwinkel, Nasenwurzel, Fontanelle usw.), und daß in letzter Hinsicht auch der Ductus omphalomesentericus dazu gehört, er nahm den Namen Entodermoid für beide Zystenarten. Sänger spricht von Darm-Dottergangszysten bei den des Meckelschen Divertikels im Gegensatz zu den intestinalen, die von abgesprengten Keimen herkommen. Eine genaue Unterscheidung dieser beiden ist aber, wie Puschmann richtig bemerkt, oft unmöglich, weil der Bau der beiden Arten vollständig der gleiche ist.

Nach der Erwähnung dieser mit dem Darm in Verbindung stehenden Zysten kommen wir zur Betrachtung derjenigen, die keine Beziehungen zum Verdauungstraktus haben. Ein von Roth beschriebener Fall gehört hierher: Bei einem zehn Minuten nach der Geburt gestorbenen Kinde findet sich 14½ cm vor der Valvula ileocoecalis, in die Mesenterialblätter sich einschiebend, ein 10 cm langes Darmdivertikel, welches durch eine 3 mm weite Öffnung mit dem Darmlumen kommunizierte. Das Divertikel hatte verschiedene enge Stellen. An seinem äußeren Ende trug das Divertikel eine rundliche, 13 mm dicke Anschwellung. Der Bau des Divertikels entsprach der Darmwand (Mucosa, Muscularis), in der

Zyste fehlten die Lieberkühn schen Krypten, und das Epithel trug an einigen Stellen Wimpern. Dieser Fall zeigt, daß auch ein anomal gelegenes Meckel sches Divertikel oder ein Teil desselben jede Verbindung mit dem Darmlumen verlieren, sich ablösen und eine Mesenterialzyste bilden kann, in welcher, mehr oder weniger deutlich, alle Schichten der Darmwand noch erhalten und zu erkennen sind.

Ebensolche Zysten können sich von irgendwelchen embryonalen Sprossen der Darmwand bilden, die man dann außer in der Wand des Darmes an jedem beliebigen Punkte der Pleuroperitonäalhöhle antreffen kann.

Es gibt in der Literatur einige Beobachtungen, welche dies deutlich machen. Im Falle von Roth bestand außer dem mesenterialen Divertikel eine Zyste im Mediastinum posticum und eine retroperitonäale, alle beide zeigten den Bau der Darmwand. Anderson beschreibt längs des Verdauungstraktus einige zystische Räume, welche mit Epithel ausgekleidet an einigen Stellen papillomatöse Bildungen aufwiesen. Hüter fand bei einer Person, die ein tubuläres Adenom am Darme hatte, an der Mesenterialseite einen kleinen Knoten, der aus mehreren kleinen Hohlräumen bestand und den Bau der Darmwand hatte: bei längerem Bestehen hätte sich sicherlich daraus ein Enterokystom des Mesenteriums entwickelt. Hennig fand bei einem schwer entbundenen, kephalothrypsierten Fötus eine 22:14:10 cm große Zyste zwischen den Mesenterialblättern des Ileums ohne Verbindung mit dem Darm und eine zweite kleinere, vor dem 3. bis 5. Halswirbel gelegene, mit Zylinderepithel ausgekleidet.

Ein schöner Fall multipler Zysten intestinalen Ursprungs wurde 1880 von Sänger und Klopp[143] beschrieben. Bei einem Neugeborenen wurden 5 Abdominalzysten gefunden, 2 enthielten in ihrer Wand Lebergewebe, während die übrigen 3, hinter dem Magen und Duodenum gelegen, ohne mit diesen Organen zu kommunizieren, die Struktur der Darmwand aufwiesen. Die richtige Annahme der Autoren ging dahin, daß sich diese Zysten oberhalb des Meckel schen Divertikels durch seitliche Abschnürung eines Darmstückes gebildet hätten.

Aus dem Gesagten geht hervor, daß sich während der Entwicklung Keime oder Sprossen aus der Darmwand ablösen können,

welche zu zystischen Bildungen führen, und daß ein Teil dieser Bildungen, zwischen den Blättern des Mesenteriums gelegen, die besondere Gruppe der „Mesenterialzysten" zu bilden vermögen, das sind die Enterokystome des Mesenteriums. Gehört nun unser Fall auch dazu?

Das Epithel besteht aus Zylinder- und Becherzellen, kubisch ist es nur an den am stärksten ausgedehnten dünnsten Teilen, der Kern sitzt in der Nähe der Basis, sie haben Zilien und starke Sekretion. Es gehen vom Epithel drüsige Verzweigungen aus, die in die Wand sich einsenken und den Lieberkühn schen Krypten ähnlich erscheinen (Mikrophot. 6). Alles kann für die intestinale Herkunft der Zyste ins Feld geführt werden, obwohl eine vollkommene Übereinstimmung der Epithelbekleidungen nicht vorhanden ist; das gibt es niemals. So fehlen im Falle Studgaards [164] die Peyerschen Haufen, und die Lieberkühnschen Krypten waren über die Maßen ungleichmäßig entwickelt. Im Fall Müllers [110] ist nicht erwähnt, ob Drüsen vorhanden waren, das Epithel war ein abgeplattetes kubisches an einigen Stellen. Im Falle Hedingers [65b] waren in der Zyste, die der Autor für einen Abkömmling des Ösophagus hielt, unter dem Pflasterepithel hohe Zylinderzellen vorhanden. Im Falle Gfellers [47], wo kein Zweifel bestehen konnte, daß die Zyste, welche nicht im Mesenterium, sondern noch in der Darmwand selber lag, intestinalen Ursprungs sei, war das Epithel zum Teil zylindrisch, zum Teil geschichtetes Pflasterepithel. Im Falle Roths war das Epithel nicht überall gleich, in der Zyste war gar keine Lieberkühn sche Krypte vorhanden, das Epithel hatte Flimmerhaare, im Divertikel fand sich, fast in der ganzen Länge desselben, eine mit der Darmwand übereinstimmende Schleimhaut vor. aber am Ende des Divertikels in der Nähe der Zyste fehlten die Zotten und Lieberkühn schen Krypten. Solche Abweichungen können nicht wunderbar erscheinen, wenn man bedenkt, daß sich diese Zysten in einer frühen Entwicklungsperiode bilden, das Epithel also die Eigenschaften der entsprechenden Periode zurückbehalten haben mag, nach Kollmann [79] hat das Epithel bis zu seiner vollen Entwicklung folgende Stadien durchzumachen: geschichtetes Pflasterepithel, geschichtetes Zylinderepithel, einschichtiges Zylinderepithel. Zweitens mögen die Unterschiede aber auch dadurch

bedingt sein, daß das Zystenepithel der physiologischen Funktion entzogen ist.

Aus allem läßt sich für unseren Fall ableiten, daß die Epitheleigenschaften für den intestinalen Ursprung der Zyste sprechen. Wie steht es nun mit den übrigen Schichten der Zystenwand? Bei dem Fehlen der glatten Muskulatur in den beiden die Wand bildenden Bindegewebszonen könnte man sogleich von der Annahme des intestinalen Ursprungs abgehen. Es ist jedoch beobachtet worden von Terrier und Lecène, Colmers, daß die glatte Muskulatur in den Enterokystomen fehlen kann. Im ersten Falle bestand das Wandstroma nur aus Bindegewebe, trotzdem nehmen die Autoren den intestinalen Ursprung an, infolge einer Entzündung in der Wand soll die Muskulatur verschwunden sein; sie führen als Unterlage ihrer Ansicht einen der 4 Fälle Quensels an, in welchem die Wand rein bindegewebig war, und die Fälle von Nasse, Buchwald, Anderson, bei denen sich nur ganz spärliche glatte Muskelfasern fanden. Zweifellos gibt es in der Wand Entzündungen, die zur Sklerose und zum Schwund der Muskelfasern führen können, ätiologisch kommen Traumen und Übergreifen eines infektiösen Prozesses aus der Nachbarschaft in Betracht. Daß dabei freilich die ganze Muskulatur zugrunde gehen soll, wie Terrier und Lecène meinen, ist schwer einzusehen. Für unseren Fall folgt daraus also, daß er wegen der Abwesenheit von Muskelfasern in der Wand der Zyste, wegen des Fehlens eines infektiösen Prozesses, der die Muskulatur zum Schwinden gebracht haben könnte — nichts in der Krankengeschichte gibt einen Anhalt dafür —, mit großer Wahrscheinlichkeit nicht intestinalen Ursprung haben wird. Die Zyste wurde zufällig vom Arzte gefunden, sie machte der Kranken nicht die geringsten Schmerzen, ein Trauma hatte nicht vorgelegen. Die Ähnlichkeit des Epithels allein mit dem Darmepithel genügt nicht für die Zulassung der Annahme, daß die Zyste vom Darm herzuleiten sei. Übrigens trifft man in Zysten, die nicht vom Verdauungstraktus entstehen, ein Epithel, welches, ähnlich wie in unserem Falle, an das Darmepithel erinnert und drüsige Einbuchtungen, ähnlich den Lieberkühnschen Krypten hat.

Bändler[11] hat bei Untersuchungen über einfache und Dermoidzysten des Eierstocks eine eigene Theorie über

die Dermoide im allgemeinen aufgestellt und spricht die Ansicht aus, daß der Befund des darmähnlichen Epithels in zystischen Räumen aller Dermoide ein sehr häufiger ist. Er meint im Gegensatz zu einigen Autoren, welche in diesen Räumen ein Derivat des inneren Keimblatts sehen, daß sie vom äußeren Keimblatt stammen, weil nach seiner Ansicht die Dermoide im allgemeinen von Zellen des Ektoderms und Mesoderms abstammen, die beim Embryo von ihrem normalen Sitz abgesprengt wurden, deswegen hält er die Dermoide der Geschlechtsdrüsen und die in deren Nachbarschaft liegenden Dermoide für Derivate des Wolffschen Körpers oder Ganges. Nach Bändlers Ansicht können also zystische, mit darmähnlichem Epithel ausgekleidete Bildungen vom Ektoderm herstammen, ebenso wie dies beim Epithel der Speicheldrüsen, beim Flimmerepithel der Nase, beim Epithel des Hypophysisstieles der Fall ist, wo auch eine gewisse Ähnlichkeit des Baues mit dem Darmepithel besteht. Die ganzen Bändlerschen Begründungen seiner Ansicht hier aufzuzählen, würde zu weit führen, nur einiges sei erwähnt. Man findet in Dermoidzysten nach seiner Angabe häufig ein plötzliches Abbrechen des darmähnlichen Epithels und das Auftreten von Pflasterepithel an solcher Stelle. Darmähnliches Epithel, Lieberkühnschen Krypten ähnliche Einsenkungen finden sich auch häufig in einfachen Ovarialzysten und in Zystadenomen des Ovariums. Auf Seite 34 seiner Arbeit (englisch) ist eine einfache Ovarialzyste abgebildet, welche alle Eigenschaften aufweist, die an einigen Stellen auch das Epithel unseres Falles zeigt. Bändler schließt sich der Theorie von Recklinghausens an, der für die Ovarialzysten, ebenso wie einige andere Autoren, als Ursprung den Wolffschen Körper annimmt, von dem sich Teilchen loslösen und unter die Kapsel des Ovariums herabsteigen können, der Wolffsche Körper ist ektodermal, die Zysten haben aber mit dem Darmdrüsenblatt, dem Entoderm, gar nichts zu tun. Die Ansichten gehen aber über die Herkunft der Ovarialzysten auseinander, einige lassen die Abstammung vom Wolffschen Körper für die einfachen und die papillären Kystome, welche die Neigung haben, nach dem Ligamentum latum hin sich zu entwickeln, zu, während sie die glandulären für Bildungen des Keimepithels oder deren Abkömmlinge (Valentin-Pflügersche Schläuche, Sprossen des Keimepithels, die bei der

Follikelbildung zurückblieben, usw.) halten. Mit Spee glaubt Bändler, daß das Keimepithel ektodermalen Ursprungs ist, auch nach jener andern Theorie bleibt es ausgeschlossen, daß die mit darmähnlichem Epithel ausgekleideten Zystadenome des Eierstocks vom inneren Keimblatt abstammen. In letzter Zeit haben Ribbert[132], Landau[85] u. a. die Zystadenome des Eierstocks für Teratome angesehen, in denen alle andern Gewebe bis auf das Darm- oder innere Blatt verschwunden wären. Es ist das die Bonnet-Marchandsche Theorie, nach welcher die Teratome aus befruchteten Polkörperchen entstünden oder aus Furchungskugeln eines befruchteten Eies, d. h. also nach einer Theorie, welche in den Teratomen Embryome sieht. Abgesehen davon, daß diese Theorie für die Teratome und Dermoide ganz und gar nicht bewiesen ist, scheint mir auch ihre Anwendung auf die einfachen Zystadenome des Eierstocks eine unzulässige Übertreibung zu sein. Diese Theorie berücksichtigt nicht die verschiedenen Epithelbildungen, die sich schon im normalen Ovarium finden, und denen die Mehrzahl der Untersucher schon von jeher einen wichtigen Anteil an der Entstehung der zystischen Ovarialgeschwülste beigemessen hat.

Wie dem auch sei, wenn man also annehmen will, daß bei den Dermoidzysten und den einfachen Zystadenomen des Ovariums das die Tubuli und die Höhle auskleidende Epithel in seiner Darmähnlichkeit etwas mit dem Epithel des Verdauungstraktus eines Embryoms zu tun hat, so gibt es ganz sicher andere Zysten, z. B. im Ligamentum latum, einige Zysten der Gartnerschen Schläuche mit darmähnlichem Epithel, für welche alle einmütig die Abstammung aus dem Wolffschen Körper annehmen. Killian[76] z. B. fand in einer Zyste des Ligamentum latum drüsige Einbuchtungen, die den Lieberkühnschen Krypten ähnlich waren.

Zu unserer Zyste zurückkehrend können wir feststellen, daß für den intestinalen Ursprung das Fehlen der glatten Muskulatur nicht außer Betracht gelassen werden darf, und daß allein eine Darmähnlichkeit des Epithels nicht genügt, um unsere Zyste unter die Enterokystome des Mesenteriums zu rechnen, weil, wie wir gesehen haben, auch Zysten anderer Herkunft solches Epithel aufweisen können.

Zum Ausschluß des intestinalen Ursprungs trägt nicht minder die Untersuchung der zahlreichen epithelialen, innerhalb der Zystenwand gelegenen Bildungen bei. Wir hätten dann keine Erklärung für die mit Pflasterepithel ausgekleideten Kanäle, die den Harnkanälchen ähnlich sind, für die mit Lumen versehenen Zellhaufen und -schläuche, die wir für jüngere Stadien jener Kanäle angesehen haben, endlich für die verschiedenen Nebennierenrindenknoten, von denen einige der Zona glomerulosa, andere der Zona fasciculata und reticularis entsprachen.

Ehe ich den Vermutungen über den Ursprung der vorliegenden Zyste Raum gebe, scheint es mir angebracht, einige kurze Angaben über die Entwicklung des Gekröses und der Organe, zu denen es im Embryo in Beziehung steht, in Erinnerung zu rufen. Ich folge dabei den Handbüchern für Anatomie von Romiti[137] und Debierre[34].

Die erste Anlage des Gekröses wird durch eine doppelte Platte dargestellt, welche sich als primitives Mesenterium, vom Kopfende des Embryo vertikal verlaufend kaudalwärts von der Chorda dorsalis erstreckt. Diese Platte stellt im Querschnitte einen Teil der Splachnopleura, des fibrointestinalen Blattes des Mesoderms dar. Zu beiden Seiten der Chorda dorsalis und des primitiven Mesenteriums tritt um die 4. Woche, auf dem Grunde der Pleuroperitonäalhöhle, in der Urogenitalfalte ein Kanal auf, der der Achse des Embryo parallel verläuft und als Exkretionsorgan dient (Wolffscher Gang). Bald darauf bildet sich in der gleichen Falte auch ein anderer Gang, der Müllersche Gang, aus, der sich ebenfalls kaudalwärts erstreckt, um schließlich in den letzten Teil des Darmes, in die Kloake zu münden. Es herrschen noch nicht einheitliche Ansichten über die Abstammung dieser embryonalen Organe, doch können die bezüglichen Meinungsverschiedenheiten hier unerörtert bleiben, da sie zu unserer Frage nicht in Beziehung stehen.

An den Wolffschen Gang lehnen sich später eine Anzahl kleiner transversal verlaufender Kanälchen: die Kanälchen des Wolffschen Körpers. Nach Ansicht einiger Autoren entstehen diese aus Wucherungen des Coelomepithels und setzen sich sekundär mit dem Wolffschen Gange in Verbindung, nach der Meinung anderer sind es hingegen Sprossungen des Wolffschen Ganges. Immerhin steht fest, daß diese Kanälchen zuerst von soliden Zellsträngen dargestellt werden. Gegen das Ende jedes Kanälchens, das nach dem Coelom hin zieht, dringt eine kleine Arterie vor, die von demselben umgeben einen Malpighischen Glomerulus bildet. Die erste Strecke des Kanälchens, die vom Glomerulus nach der Coelomhöhle geht, stellt einen kleinen Trichter dar (Trichter des Mesonephron

oder Nephrostoma). Der obere Teil der primitiven Niere stellt das Pronephron dar und wird zuerst angelegt.

Tiefe Veränderungen gehen während der Entwicklung sowohl in der Geschlechtsdrüse als im Wolffschen Körper und in den Müllerschen Gängen vor sich. Die Geschlechtsdrüse, erst eine indifferente Bildung, beginnt gegen die 9. oder 10. Woche sich bei männlichen Individuen zum Hoden zu entwickeln, bei weiblichen zum Ovarium und verläßt in der 14. Woche ihren ursprünglichen Sitz an der hinteren Wand der Bauchhöhle, um gegen das Becken hin sich zu senken. Aus dem Wolffschen Gange, der beim männlichen Geschlecht in seiner ganzen Länge erhalten bleibt, entstehen der Kanal des Nebenhodens, der Ductus deferens und die Samenbläschen mit dem Ductus ejaculatorius, aus den kloakalen Enden der Wolffschen Gänge sprossen bei beiden Geschlechtern die Nierenknospen, aus welchen Ureteren und Nieren sich entwickeln.

Beim weiblichen Geschlechte bleibt nur der obere Teil des Wolffschen Ganges erhalten als Kanal des Epoophoron. Nur ausnahmsweise bleibt auch sein unterer Teil bestehen und stellt dann den Malpighi-Gartnerschen Kanal dar, der längs der Vagina verläuft und im Vestibulum seitlich von der Mündung der Urethra nach außen kommt. Diese Öffnung kann auch weiter nach oben liegen.

Von den Kanälchen des Wolffschen Körpers bringen die des oberen Teiles dieses Organs beim männlichen Embryo die Kanälchen des Kopfes des Nebenhodens hervor und beim weiblichen Geschlechte die Kanäle des Epoophoron oder des Rosenmüllerschen Organs; die Schläuche des unteren Teiles des Wolffschen Körpers dagegen, dem die exkretorische Tätigkeit zufällt, geben beim Manne die Paradidymis oder das Giraldèssche Organ ab, mit den Vasa aberrantia Halleri, und beim Weibe das Paroophoron. Während sich die beiden Wolffschen Gänge selbständig erhalten, verschmelzen beim Weibe die Müllerschen in ihren untern Dritteilen zu einem einzigen Gange, dem Genitalgange, aus welchem Uterus, Vagina und Hymen hervorgehen. Die beiden getrennt bleibenden Strecken der Müllerschen Gänge bilden sich zu den Eileitern (Tubae Falloppii) aus. Beim männlichen Geschlechte verschwinden die Müllerschen Gänge ganz, ihre untersten Enden ausgenommen, die als Ventriculus prostaticus bestehen bleiben.

Es sei noch erwähnt, daß in nächster Nähe des Wolffschen Körpers, zu jeder Seite des primitiven Mesenteriums ein anderes Organ zur Entwicklung kommt, über dessen Abstammung noch sehr große Meinungsverschiedenheiten herrschen: die Nebenniere.

Aus diesen kurzen Angaben ist ersichtlich, daß das Mesenterium auf einer frühen Entwicklungsstufe räumlich in sehr engen Beziehungen zum Mesonephron oder Wolffschen Körper, zum Wolffschen Gange, zur Geschlechtsdrüse, zum Müllerschen Gange, zum Coelomepithel und zur Nebenniere steht.

Unter diesen epithelialen Organen müssen wir also den Ursprung der Keime suchen, die, zwischen die Blätter des Gekröses sich lagernd, den Ursprung der beschriebenen Zyste abgeben.

Die genauere Untersuchung der epithelialen Bildungen, die im Stroma der Zystenwand eingelagert sind und des die Höhlung der Zyste auskleidenden Epithels gibt uns mehrere Anhaltspunkte, die mit ziemlicher Sicherheit zum Schlusse berechtigen, daß die Zyste vom Mesonephron oder W o l f f schen Körper abstammen müsse.

Fassen wir erst die charakteristischsten unter den oben angeführten epithelialen Bildungen ins Auge. Wir haben bereits gesehen, daß in der Nähe des strangförmigen Vorsprunges, der, 7 cm lang, in die Höhle der Zyste vorspringt, zwischen den Bündeln der äußersten bindegewebigen Lagen ein kleiner, $11 \times 1\frac{1}{2}$ mm messender Knoten lag. (Siehe Beschreibung der mikroskopischen Verhältnisse, Nr. V.) Dieser Knoten setzt sich aus verschiedenen Inselchen zusammen, die aus rundlichen oder ovalen, aus 8 bis 10 epithelialen Zellen gebildeten Knäuelchen bestehen. Jedes dieser Knäuelchen ist von einer dünnen bindegewebigen Kapsel umgeben. Die Zellen haben eine polyedrische oder rundliche Form, besitzen einen im Zentrum der Zelle liegenden mittelgroßen Kern und granuliertes Protoplasma. In vielen Elementen aber ist das Protoplasma ungefärbt. Zwischen den Knäuelchen liegen viele Kapillargefäße. Es genügt ein Blick auf Fig. 5 Taf. X, die einen Teil des Knotens darstellt, um sich zu überzeugen, daß man es mit kortikaler Substanz der Nebenniere zu tun hat (Zona glomerularis) [1]). Man könnte höchstens den Einwurf machen, daß zur Stellung dieser Diagnose die Anwesenheit der Fettkörnchen fehlt, welche in den Zellen der Rindensubstanz der Nebenniere oft in so großer Menge auftreten,

[1]) Da dieser Befund der Nebennieren-Knötchen eine große Bedeutung für die Pathogenese der Zyste hat, habe ich zur größeren Sicherheit meine Präparate kompetenten Leuten zeigen wollen: unter anderen Prof. P e p e r e, Assistent des Pathologischen Institutes zu Pisa, der meine histologische Diagnose vollkommen bestätigte. Dieselben Präparate wurden von verschiedenen Professoren begutachtet bei Gelegenheit der Sitzung der Società italiana di Chirurgia 1905. Darunter Prof. D'Urso, Direktor der chir. Klinik zu Messina. Alle waren einstimmig für die Diagnose: Nebennierengewebe (Rindensubstanz). Siehe Archivio ed atti della Soc. italiana di Chir. 1906.

daß diese Elemente, wie Kölliker sagt, an Zellen der Fettleber erinnern. Wenn man jedoch bedenkt, daß der größte Teil der Zyste in Müller scher Flüssigkeit fixiert wurde, also einer Behandlung unterworfen worden ist, die sich für die Erhaltung des Fettes nicht eignet, so wird auch dieser Einwurf hinfällig.

Daß jedoch viele Elemente sich gänzlich ungefärbt zeigen, kann auch als ein indirekter Beweis für ihren ehemaligen Fettgehalt gedeutet werden. Zudem behandelte ich zur Kontrolle einige Stücke von menschlichen Nebennieren nach den gleichen Methoden, die für die Zyste in Anwendung gekommen waren, und die histologischen Befunde entsprachen genau dem, wie sie bei dem kleinen Knoten beschrieben worden [1]).

Ebenfalls in der Nähe des strangförmigen Vorsprunges (siehe 3 VI der Zusammenfassung) zeigten sich verschiedene Inseln von rundlichen oder polyedrischen Elementen von ziemlich großem Umfang, mit starkkörnigem Protoplasma von gelblicher Farbe. Diese Elemente lagen teils verstreut, teils in Gruppen, und diese Gruppen waren in radiärer Richtung angeordnet (siehe Fig. 14 Taf. VIII und Fig. 6 Taf. X). Bindegewebsfibrillen dringen zwischen die Zellstränge und die Zellgruppen ein, und wo die Zellen sich isoliert zeigen, bilden sie mit den Bindegewebsfibrillen eine Art von Netz. An einzelnen Stellen treten Schollen von gelblichem Pigment auf, das aus dem Zerfall solcher Zellgruppen entstanden ist. Auf Grund dieser Befunde werden diese Inseln ebenfalls als Nebennierensubstanz gedeutet (zona fascicularis und reticulata). Es muß ausdrücklich betont werden, daß alle diese Nebennierengewebszonen in der bindegewebigen Wand der Zyste ihren Sitz hatten und nicht etwa im lockeren Bindegewebe, das zwischen den Blättern des Mesokolon liegt und deshalb zufällig an die Zyste angelagert gewesen sein könnte. Diejenigen Zellgruppen, welche

[1]) Es wurden einige Stückchen der Zystenwandung in Flemmingscher Flüssigkeit fixiert; sie enthielten aber keinerlei Zonen mit Nebennierengewebe. Die Färbung mit Sudan III nach Daddi (29) konnte nicht angewandt werden, weil, da nichts bei der makroskopischen Beobachtung die Anwesenheit von Nebennierenzellen oder anderer fetthaltiger Elemente in der Zyste vermuten ließ, alle Stücke in Paraffin eingebettet worden waren und also das Fett ausgezogen war.

den Charakter der zona glomerulosa aufwiesen, lagen wohl etwas nach außen, aber immer noch zwischen den fibrösen Bindegewebssträngen der Zystenwand, und überdies wurden auch nach innen zu unfertige Knötchen bemerkt. Diejenigen Zellgruppen aber, die der Zona fasciculata und der reticularis zu entsprechen scheinen, lagen teilweise mitten in der Zystenwand, teilweise auch ganz nahe unter dem Epithel, das die Zyste innen auskleidet (siehe Fig. 14 Taf. VIII).

Der Befund der Nebennierenknötchen nötigt uns, hier in aller Kürze eine Zusammenfassung unserer heutigen Kenntnisse über die akzessorischen Nebennieren einzuschalten.

Es ist allgemein bekannt, daß in dem tierischen Körper aus uns unbekannten Ursachen innere Organe oder Teile von solchen in Überzahl vorkommen (Neben- oder akzessorische Organe), sowohl am regelmäßigen Orte des Hauptorgans, als auch entfernt von ihm. Diese Eigentümlichkeit findet man hauptsächlich bei drüsigen Organen, wie Thyreoidea, Speicheldrüsen, Mamma, Ovarium, Pankreas, Leber usw. Dasjenige Organ, welches wohl von allen am häufigsten solche akzessorischen Gebilde besitzt, ist die Nebenniere.

Morgagni (1740) und Duvernay (1751) gaben die ersten Beschreibungen der Nebennieren. Doch erst gegen die Mitte des verflossenen Jahrhunderts, als die Tatsache festgestellt wurde, daß bei Exstirpierung des Hauptorgans die capsulae suprarenales accessoriae sich vergrößern, und als man erfahren, daß von den abirrenden Keimen der Nebennieren bestimmte Geschwülste (Hypernephrome) ausgehen können, konnte die Bedeutung dieser voll gewürdigt werden.

Die abirrenden Nebennieren können sehr verschiedene Sitze einnehmen:

1. Im Hauptorgane selbst (substantia corticalis oder medullaris) oder an dessen Oberfläche.
2. Im Parenchym der Nieren oder unter der Kapsel dieses Organs.
3. An der Wand der vena suprarenalis oder der arteria capsularis media.
4. Im plexus renalis, im plexus solaris, in der Nähe oder im ganglion semilunare.
5. Im Parenchym der Leber (rechter Lappen) oder dem ligamentum hepatoduodenale (Eggelin [40a]).
6. An den Seiten der Wirbelsäule, in dem retroperitonäalen Gewebe.
7. In der Nähe der Geschlechtsdrüsen (Hoden, Ovarium).
8. In den Geschlechtsdrüsen selbst (Ulrich [164], Lodi [91], Marchetti [97], Varaldo [168]).

Eine spezielle Berücksichtigung verdienen diejenigen capsulae suprarenales accessoriae, die in den Adnexen der Geschlechtsorgane ihren Sitz

haben, so am ductus deferens, Epidydimis, Paradydimis, Epoophoron, Paroophoron, denn die Kenntnis solcher Vorkommnisse ist uns zur Beurteilung der Ursprungsweise der vorliegenden Zyste dienlich.

Marchand [95], [96] beschrieb als erster abirrende Nebennieren in diesen letzten Gebieten: daher auch ihr Name Marchandsche Nebennieren, der von Aichel [2] vorgeschlagen wurde, welch letzterer selbst wertvolle Mitteilungen über dieses Thema gemacht hat. — Marchands Beobachtungen folgt eine lange Serie: Chiari [25], Dagonet [30], d'Ajutolo [31], [32], Gunkel [62], Michael [103], Beneke [14], Schmorl [18], Lubarsch [92], Ulrich [167], Friedland [53], Pilliet et Veau [118], Pillet [117], Rossa [138], Wiesel [175], Meyer [101], Warthin [151], Gottschalk [56], Aschoff [7], Targett [164a], Weiss [171], Lockwood [90], Aichel [2], Pick [119], Ferroni [27], und manche andere. — Diese so zahlreichen Mitteilungen beweisen, daß in dieser Gegend des Körpers die abirrenden Nebennieren keineswegs selten vorkommen, und Aichel sagt, daß er in den ligamenta lata von Föten oder Neugeborenen sie niemals vermißt habe. Jedoch berichtet Aichel auch, bei 70—80jährigen Frauen akzessorische Nebennieren in den ligamenta lata gefunden zu haben. Sie waren über linsengroß und enthielten reichlich Marksubstanz. Ob aber diese Vorkommnisse bei Erwachsenen mit der gleichen Häufigkeit auftreten wie bei Föten und Neugeborenen, ist nicht sichergestellt. Aichel, der auch eingehende Studien über die Entwicklung der Nebennieren gemacht hat, faßt die Marchandschen Organe als normale, ihrer Entstehungsweise nach selbständige Bildungen auf. Sicher ist, daß das Volumen der akzessorischen Nebennieren so klein sein kann, daß ihre Anwesenheit mit bloßem Auge nicht wahrgenommen werden kann, und man, um mit Sicherheit sie verneinen zu können, die betreffende Region, in Serienschnitte zerlegen und einer mikroskopischen Untersuchung unterwerfen müßte. Doch genügt es hier festzustellen, daß das Vorkommen von akzessorischen Nebennieren in der Sphäre der Genitalorgane einen sehr häufigen Befund darstellt. Diese akzessorischen Nebennieren der Genitalregion können, wie anderorts, nur aus Marksubstanz oder aus Rindensubstanz oder aber aus beiden zugleich gebildet sein. Was ihren genaueren Sitz anbelangt, wurden sie beim männlichen Geschlecht längs dem ductus deferens in der Nähe des plexus pampiniformis, zwischen dem Hoden und dem Nebenhoden im Highmorschen Körper, im Mesoepidydimis, beim weiblichen längs dem freien Rande der breiten Mutterbänder, in der Umgegend des Ovariums, im Venennetz, aus dem die vena spermatica hervorgeht, oft auch weiter nach innen zu und schließlich weit seltener im ligamentum suspensorium des Ovariums aufgefunden. Die im ligamentum latum befindlichen Marchandschen Nebennieren liegen dessen vorderem Blatte näher als dem hinteren.

Marchand glaubte, daß die nach ihm benannten akzessorischen Nebennieren mit den venae spermaticae ungefähr nach Art der Beeren an ihren Stielen in Verbindung ständen. Damals herrschte über den Ursprung

der Nebennieren die nun verlassene Ansicht, daß sie vom Mesoblast von den Wänden der großen Körpervenen (venae cardinales, venae renales) ihren Ursprung nähmen. So glaubte denn Marchand, daß während der frühzeitigen Entwicklungsstadien von den Hauptorganen abgesprengte Zellgruppen die ursprünglichen Beziehungen zu den Venen beibehalten könnten und beim Abwärtswandern der Geschlechtsdrüsen durch die Verlängerung der venae spermaticae in das kleine Becken allmählich verlagert würden. — Doch konnten die anderen Autoren nicht immer Marchands Angaben über die Beziehungen seiner Nebennieren zu den Venen bestätigen. So fand d'Ajutolo bei einem Knaben eine akzessorische Nebenniere in der Nähe der synchondrosis sacroiliaca, also mehr nach innen als die vena spermatica liegt. Meyer fand ebenfalls eine in der Gegend des musc. ileopsoas, also nach außen von der Vena. Auch Rossa glaubt, daß Marchands Angaben nicht immer zutreffen, und in neuerer Zeit hat Ferroni, der bei fünf Föten aus dem 7. bis 9. Schwangerschaftsmonate in den ligamenta lata verschiedene abgesprengte Nebennieren fand, bei den größeren keinerlei Verbindung mit dem Venensystem auffinden können. So ist also die von Marchand vertretene Anschauung zur Erklärung des Vorkommens von akzessorischen Nebennieren in der Genitalregion nicht mehr aufrecht zu erhalten. Heute ist man geneigt anzunehmen, daß weder die Verlängerung der venae spermaticae noch der Descensus der eigentlichen Geschlechtsdrüsen diese Verlagerungen bewirke, wohl aber das Niedersteigen jener Adnexa der Geschlechtsdrüsen, die wie bekannt bei beiden Geschlechtern Reste des Wolffschen Körpers darstellen. Diese Anschauung stützt sich vor allem auf die Ergebnisse der neueren Untersuchungen über die Entwickelung der Nebennieren, die, wenn auch gar nicht in allem übereinstimmend, doch bewiesen haben, daß die Nebennieren sich in wenigstens räumlich engster Verbindung mit den Wolffschen Körpern entwickeln; dann aber auch auf die so sehr häufigen Beziehungen der Marchandschen oder accessorischen Nebennieren zu den Resten der Wolffschen Organe, so ductus deferens, epidydimis, paradydimis, parovarium und paroophoron.. So erklärt z. B. Pilliet den von ihm mitgeteilten Befund einer akzessorischen Nebenniere in der mesoepidydimis eines Neugeborenen folgendermaßen: Da die sogenannte kortikale Substanz der Nebennieren einen mit dem Wolffschen Körper gemeinsamen Ursprung hat, können abgetrennte Keime derselben mit den Resten ebendieses Körpers verlagert werden und sich deshalb in der Nähe des Hodens oder Ovariums, speziell deren Adnexe vorfinden. Auch in dem oben zitierten Falle von d'Ajutolo fand sich die akzessorische Nebenniere längs des Samenstrangs, also in der Nähe des ductus deferens, der ja der Abkömmling des Wolffschen Ganges ist. Aschoff fand bei einem männlichen Fötus mehrere Nebennierenknoten zwischen den Schläuchen des Giraldèsschen Organes oder paradydimis, und auch dieses Organ ist ein Rest des uropoëtischen Teils des Wolffschen Körpers. Ja einzelne der Giraldèsschen Schläuche drangen nach den Angaben von Aschoff bis ins Innere des suprarenalen Gewebes. Graupner (61) sagt,

daß es nicht befremden könne, die akzessorischen Nebennieren über eine so weite Zone verstreut aufzufinden, da ihre Rindensubstanz vom Mesonephron und Pronephron abstamme, also von segmentarisch angeordneten Organen, die ursprünglich eine große Ausdehnung einnehmen. Man kann nun über Aichels Ansichten betreffs der Marchandschen Nebennieren denken wie man will, sicher haben seine Untersuchungen klargelegt, daß diese akzessorischen Organe in ganz auffallend engen Verbindungen mit den Derivaten und Resten des Mesonephrons stehen.

Wenn wir nun, zu den Betrachtungen über die vorliegende Zyste übergehend, der Beziehungen gedenken, welche die abgesprengten Nebennierenkeime mit den Derivaten des Wolffschen Körpers aufweisen und derjenigen, die das primitive Mesenterium mit den Wolffschen Organen eingeht, können wir uns leicht vorstellen, daß die Nebenniereninseln zusammen mit Resten des Wolffschen Körpers zwischen die Blätter der Mesenterialanlage gelangt seien, und daß so die Abstammung der Zyste vom Wolffschen Körper abzuleiten sei. Daß im Mesenterium vom Mesonephron abstammende Bildungen auftreten können, ist eine erhärtete Tatsache. Moynihan [109] sagt in seiner Arbeit über die mesenterialen Zysten, daß man in den Anlagen des Mesenteriums Reste des Müllerschen, des Wolffschen Ganges und Körpers und des ductus vitellinus auffinden kann. Es ist aus der eben angeführten Schrift nicht klar, ob diese Angabe Moynihans auf eigene Beobachtungen oder aber auf Studien anderer sich stützt, immerhin ist die Tatsache sehr wichtig. Hingegen sind mir keine Fälle von akzessorischen Nebennieren im Mesenterium bekannt. Wenn wir jedoch bedenken, daß diese akzessorischen Organe lange Zeit einfach als anatomisches Kuriosum betrachtet worden sind, daß keinerlei systematische Untersuchungen durchgeführt wurden, um deren Verbreitung im ganzen Körper zu konstatieren, daß sie endlich oft so klein sind, daß nur das Mikroskop ihre Anwesenheit aufdecken kann, so dürfte doch die Vermutung auftreten, daß sie auch im Mesenterium vorkommen, um so mehr, als sie recht häufig in einer ganz benachbarten Gegend liegen: in dem retroperitonäalen Gewebe. Es kann deshalb immerhin die Möglichkeit ihres Vorkommens im Mesenterium nicht zurückgewiesen werden.[1])

[1]) Erst während der Korrektur kam eine Arbeit von Nicholson und Balfour-Stewart, welche accessorische Nebennieren im Mesocolon transversum fanden (Brit. med. Journ. 1894), zu meiner Kenntnis.

Wir wollen nun dazu übergehen, zu sehen, ob die histologischen Befunde die Abstammung der Zyste vom Wolffschen Körper bestätigen. v. Recklinghausen[131], der eine Kategorie von Tumoren der Geschlechtsorgane untersuchte, die Elemente des Wolffschen Körpers enthalten, nämlich die Adenomyome, gibt folgende Merkmale für das Verhalten der Epithelien in den Wolffschen Körpern.

1. In einem frühen Entwicklungsstadium ist das Epithel einzelner Strecken der Schläuche in den Wolffschen Körpern mit Wimpern versehen;

2. bei Neugeborenen von Säugetieren und auch bei erwachsenen Frauen kann man in den Resten der Wolffschen Körper Flimmerzellen auffinden, am sichersten im Epoophoron;

3. die mittlere Zone der Tubuli des Mesonephron ist wohl die einzige, die normalerweise Flimmerepithelien aufweist;

4. die Übergangsstrecken zwischen den Tubuli und dem Wolffschen Gange und dieser selbst haben eine wimperlose Epithelauskleidung, wenigstens bei den höheren Wirbeltieren (Dohrn, Rieder);

5. das Endstück der Mesonephrontubuli kann in einem früheren embryonalen Stadium vom Malpighischen Knäuel über die Bowmannsche Kapsel hinaus bis zum Peritonäalinfundibulum verfolgt werden. Diese Infundibula oder Nephrostomen, d. h. die wohlbekannten gewimperten Infundibula der Fische, Amphibien und Reptilien, finden sich auch bei den Embryonen der höheren Wirbeltiere und des Menschen, mit Sicherheit sind aber an ihrem Epithel Wimperhaare nicht aufgefunden worden.

Daraus geht hervor, daß beim menschlichen Embryo der Wolffsche Gang der Flimmerzellen entbehrt, und daß von den Tubuli des Wolffschen Körpers nur das Mittelstück solche besitzt.

Bei der vorliegenden Zyste finden wir nun einen mit flimmerlosem Zylinderepithel ausgekleideten Hohlraum, von dessen Epithelien durch übermäßige Wucherung zystoadenomatöse Bildungen hier und dort ausgegangen sind. Weiter weist die Zyste eine Reihe von wenigstens scheinbar vom Epithel der Haupthöhlung unabhängigen Schlauchbildungen auf. Einzelne davon gleichen

mit ihrem kubischen Epithel den tubuli recti der Nieren, während andere eine papilläre, zylindrisch-epitheliale Auskleidung besitzen. Von den anderen epithelialen Bildungen (Nebennierenknötchen, chorionepitheliomartige Knoten) kann hier abgesehen werden.

Wir haben also einen Anhaltspunkt in den Epithelien der Zyste, der geeignet ist, die Idee des Ursprungs vom Wolffschen Körper zu befestigen. Augenscheinlich hat das Epithel aus unergründbaren Ursachen eine Tätigkeit entfaltet, die zur Produktion des reichlichen Zysteninhaltes führte. Es kann nicht verwundern, daß man in den Wänden der Zyste nicht alle charakteristischen Bildungen des Wolffschen Körpers auffindet, hat man es doch mit einer anomalen pathologischen Bildung zu tun. Es fehlen z. B. Malpighische Glomeruli, eine der charakteristischen Bildungen der Wolffschen Körper. Das kann auf zwei Arten erklärt werden. Erstens wissen wir, daß gerade die Malpighischen Knäuel des Wolffschen Körpers rasch verschwinden und beinahe niemals in seinen Resten aufgefunden werden. Es sagen uns die Arbeiten, die unter den verschiedensten Standpunkten sich mit den Resten des Wolffschen Körpers abgegeben, daß die Persistenz der Malpighischen Knäuel eine der seltensten Erscheinungen ist. Meyer konnte ein einziges Mal in der Gegend des Epoophoron eines neugeborenen Kindes einen ziemlich gut kenntlichen Glomerulus auffinden. Czerny [28] fand deutliche Glomeruli im Bereich des mittleren Drittels des Samenstranges eines einjährigen Knaben. Meyer [102] fand einen sehr zweifelhaften Glomerulus bei einem neunmonatigen Fötus und bei einem anderen siebenmonatigen vier gut erhaltene Malpighische Knäuel. Pick [121], dem ich diese Angaben entnehme, sagt, dass weder bei Kindern noch bei Erwachsenen jemals ähnliche Funde gemacht wurden, weder im Bereiche des Epoophoron noch in dem des Paroophoron. Andererseits wissen wir, daß beim Embryo nur der untere, kaudale oder Harnteil des Wolffschen Körpers als Exkretionsorgan tätig ist, während der obere der Geschlechtsdrüse zugeteilt ist, woher auch sein Name Geschlechtsteil des Wolffschen Körpers, der beim Manne die Ausführungswege des Sperma (Ductus deferens, Kanal des Nebenhodens, Highmors-Körper) bildet und bei der Frau das Parovarium und die epithelialen Kanälchen des

Ovarialhilus. Wenn nun unsere Zyste von dem sexualen Teil des Wolffschen Körpers stammt, so haben wir einen Grund mehr, uns nicht zu verwundern, daß in der Zyste Glomeruli fehlen. Daß sie vom oberen Teile des Wolffschen Körpers abstamme, können wir natürlich nicht mit absoluter Bestimmtheit behaupten, doch die Anwesenheit der Nebennierenknötchen läßt es sehr wahrscheinlich erscheinen, teils weil die Nebennieren in unmittelbarer Nähe der Geschlechtsdrüse und des sexualen Teiles des Wolffschen Körpers sich entwickelt, teils weil die Marchandschen Nebennieren in größerer Häufigkeit in der Umgebung der Reste dieses geschlechtlichen Teiles der Urniere als in der des Harnteiles auftreten.

Eine zweite mögliche Hypothese zur Erklärung der Abwesenheit der Glomeruli ist die, daß die Verlagerung der Keime des Wolffschen Körpers, die der Zyste als Ursprung dienten, in einer sehr frühen Periode, ehe noch die kleinen Arterienzweige die Schlauchbildungen erreichten, um die Glomeruli zu bilden, vor sich gegangen sei. Zur Stütze dieser Annahme kann man den Befund jener soliden Zellstränge (siehe Zusammenfassung 3, I) heranziehen, die neben den Nierenkanälchen ähnlichen Tubuli liegen und ebenfalls im Begriffe zu sein scheinen, ein Lumen in ihrem Innern entstehen zu lassen. Denn zuerst sind ja die Wolffschen Tubuli durch solide Zellstränge dargestellt.

Nachdem also dargetan ist, daß die Zyste mit großer Wahrscheinlichkeit vom oberen, genitalen Teile des Wolffschen Körpers abstammt, müssen wir zu ergründen suchen, ob der große Hohlraum einen Teil des Hauptkanals darstellt oder einen abnorm erweiterten Nebenkanal, wie solche in der Zystenwand vorhanden sind. Die histologische Untersuchung der Wand hat keine entscheidenden Gründe zur Beantwortung dieser Frage geliefert. Wenn die Kanälchen der Wand mit einer gewissen Regelmäßigkeit in der Zystenhöhle mündeten, könnte man das erstere wohl mit Sicherheit annehmen. Jedoch haben wir gesehen, daß jene Schläuche anscheinend nicht diese Verbindung eingehen. Dies ist aber noch kein genügender Grund, um die angeführte Annahme ohne weiteres zurückzuweisen, denn es ist sehr leicht denkbar, daß die Schläuche zuerst mit dem Hohlraum in Verbindung gewesen wären und dann sekundär durch das Wachstum

des Bindegewebes von ihm abgetrennt worden seien. Es ist bekannt, daß in einer Kategorie von Zystenbildungen, die man nunmehr allgemein von Resten des Wolffschen Körpers herleitet, ich meine die Zysten der ligamenta lata, die vom Parovarium abstammen, nur ausnahmsweise eine Einmündung der Schlauchbildungen, die dort aufzufinden sind, in den Zystenhohlraum konstatiert worden ist. Kossmann[81] hat dieses Verhalten als Gegengrund gegen die Abstammung der Bildungen vom Wolffschen Körper ins Feld geführt.

Ein Grund für die Abstammung des Hohlraumes der vorliegenden Zyste von dem Wolffschen Hauptkanal ist deren wimperloses zylindrisches Epithel, wie aus den eben angegebenen Strukturverhältnissen der Wolffschen Organe nach v. Recklinghausen ersichtlich ist. Aber der Mangel der Zilien ist noch kein genügendes Argument; denn leicht können diese sowohl durch die Fixierung oder die weiteren Eingriffe als auch durch Veränderungen, die unabhängig von jeglicher Manipulation eingetreten sein können, verschwunden sein. Pick[121] macht in seiner Arbeit über die Adenomyome des Paroophoron auf diese Möglichkeiten aufmerksam und sagt, daß es ihm nur selten gelungen sei, Zilien zu sehen; er erinnert an die gleichen Bedenken v. Recklinghausens. Weiter sagte Pick in der Kritik über die Ausführungen von Breus anläßlich eines von diesem beschriebenen Adenomyoma, daß man der Gegenwart oder dem Fehlen der Zilien bei der Beurteilung der epithelialen Bildungen, die von dem Gartnerschen Gange herstammen, keinen großen Wert beilegen könne. In unserem Falle aber kamen so zahlreiche Stücke zur Untersuchung, und die Befunde waren so mannigfach, daß deren konstantem Mangel jeglicher Wimperbildungen doch ein gewisser Wert beigelegt werden muß, und man demgemäß schon zugeben kann, daß wahrscheinlich der Hohlraum der Zyste vom Wolffschen Gange herstamme, eher als von einem erweiterten Nebenkanal.

Es ist noch hervorzuheben, daß die Proliferation und die sekretorische Tätigkeit des Epithels eine auffallend rege war. Davon zeugen die Mengen von Papillen, die in die Zyste ragen, und die adenomatösen Bildungen, die mit dem Epithel in Zusammenhang erscheinen. Es liegt also geradezu eine neue Drüsenbildung vor: das Auftreten jenes erbsgroßen Knötchens, das aus unzähligen

kleinen Zysten gebildet war, läßt daran denken, daß, wenn die pathologische Bildung erst später exstirpiert worden wäre, man wohl ein richtiges adenoma cysticum oder Kystom gefunden hätte. Es ist eine nunmehr allgemein bekannte Tatsache, daß Abkömmlinge des Wolffschen Körpers oft diese Tendenz zur Proliferation aus unbekannten Gründen aufweisen.

Auch der Inhalt der Zyste verdient einige Aufmerksamkeit. Die Flüssigkeit hatte, wie erwähnt, ein hohes spezifisches Gewicht (1040), erschien dick, fadenziehend, von schokoladebrauner Farbe. Sie enthielt 89,120 % Wasser, 10,021 % organische Substanzen, 0,859 % mineralische Substanzen. Die organischen Substanzen waren fast ausschließlich von Serin und Globulin, Fett und Spuren von Schleim und Peptonen dargestellt. Unter den mineralischen Bestandteilen war 67 % Kochsalz, eine gewisse Menge von Sulfaten und Phosphaten, endlich Spuren von Kalk und Eisen aufzufinden. Das Mikroskop deckte in der Flüssigkeit die Anwesenheit von Cholestearinkristallen, Epithelzellen, roten Blutkörperchen, weißen, in Zerfall begriffenen Blutkörperchen, runden, granulierten Bildungen und Fettröpfchen auf. Im allgemeinen kann man wohl sagen, daß die Untersuchung des Inhalts von Zysten selten entscheidende Resultate liefert, um daraus den Ursprung der Zyste abzuleiten. Wenn man den Inhalt der Hydatiden ausnimmt, bei dem die Anwesenheit der Häkchen eine absolut sichere Diagnose gestattet, so erlauben alle anderen Untersuchungen nur approximative Mutmaßungen. So wurde z. B. Pseudomucin als charakteristisch für glanduläre Ovarialzysten angesehen, aber von anderer Seite wurde es auch in mancher anderen Zystenflüssigkeit aufgefunden. Manche glauben, daß für die Zysten, welche von Resten des Wolffschen Körpers abstammen, so z. B. die vom Parovarium ausgehenden, ein klarer, seröser, dünnflüssiger, durchsichtiger Inhalt charakteristisch sei. Terrier und Lecène[165] haben eine intraintestinale Zyste beschrieben, von der übrigens hier schon einmal die Rede war, die mit zylindrischem, kubischem und becherförmigem Epithel ausgekleidet war und viele pseudoglanduläre Bildungen aufwies. Das Stroma der Wand bestand ausschließlich aus Bindegewebe ohne jegliche Beimischung von glatten Muskelfasern. Der Inhalt war sirupartig, schokoladebraun. Die beiden Autoren glauben,

daß trotz des Mangels jeglicher muskulären Bildung die Zyste intestinalen Ursprung haben müsse, und als einen der Hauptgründe um deren Abstammung vom Wolffschen Körper ausschließen zu können, führen sie an, daß diese Bildungen (z. B. die Zysten der ligamenta lata) niemals eine braune, sirupähnliche Flüssigkeit enthalten, sondern immer wasserklaren, dünnflüssigen Inhalt. Das ist aber zu weit gegangen. Es ist wohl richtig, daß die meisten Parovarialzysten eine wasserhelle Flüssigkeit enthalten, aber es sind doch auch zur Genüge andere Fälle bekannt. In den Adenomyomen der weiblichen Genitalsphäre, die aus Muskelgewebe und zystischen Drüsengebilden aufgebaut sind und vom Wolffschen Körper abstammen, ist die Flüssigkeit meist braun oder braunrot, ja, v. Recklinghausen nennt dies eine charakteristische Eigenschaft der Adenomyome. Gleicher Ansicht ist Pick. Dieser teilt auch die Anschauungen Amanns betreffs des Inhalts der Zysten des Wolffschen Ganges mit. Amann meint nämlich, diese Bildungen haben einen hellen Inhalt. Pick bemerkt jedoch sehr richtig, daß bei den Zysten des Wolffschen Ganges wohl das Gleiche zu finden sein werde wie bei denen, die vom Parovarium abstammen: diese hätten meist einen klaren Inhalt, aber es träfe sich doch, daß durch Beimischung von Pigment oder Blut der Inhalt anders sich verhielte. Alle zystischen Derivate des Mesonephron können in größeren oder geringeren Mengen Blut enthalten, meint Pick. Bei den Adenomyomen des Uterus, die den Kongestionen während der Menstruation ausgesetzt sind, ist das die Regel. Bei den subserösen Adenomyomen ist dieser Befund weit inkonstanter, bei denen der Tuben, bei den Zysten und Zystomyomen des Wolffschen Ganges ist es die Ausnahme. So ist die Beweisführung Terriers und Lecènes nicht genügend begründet, um die Abstammung ihrer Zyste vom Wolffschen Körper auszuschließen. Wir können sagen, daß bei unserer Zyste des Mesokolon der Inhalt nicht gegen deren Abstammung vom Wolffschen Körper spricht.

Wenn wir nun das zusammenfassen, was über die Genese der Zyste ausgeführt worden ist, so können wir sagen, daß deren Abstammung vom Wolffschen Körper durch zwei Befunde begründet erscheint: I. Durch den Bau der Wandung, die mit Zylinderepithel

ausgekleidet ist, Schläuche enthält, die von zylindrokubischen Zellen gebildet werden und die den Kanälchen des Wolffschen Körpers ähnlich sehen, und daneben noch solide Zellstränge, die als in Entwicklung begriffene Kanälchen zu deuten sind. II. Durch das Vorhandensein von Nebennierenknötchen, die, wie es in den Marchandschen Nebennieren in nächster Nähe der Abkömmlinge des Wolffschen Körpers in der Region der Geschlechtsorgane geschieht, auch mit der Zystenhöhle und den in der Wand der Zyste gelegenen Schläuchen räumlich in innigem Verhältnis stehen.

Es sei hier noch bemerkt, daß die Art und Weise des Auftretens der Nebennierenknoten zu manchen Ausführungen über die Embryologie Anlaß geben kann, wie weiter unten ausgeführt werden wird. In den gleichen Schnitten nämlich, in denen Nebennierenzellinseln auftraten, die den Charakter der zona glomerulosa haben (Schnitte der Serie B), fanden sich epitheliale papilläre Schläuche (siehe Zusammenfassung B IV), die sich allmählich in Nebennierenzellgruppen verwandeln.

Bis jetzt wurde auch des Knotens mit chorionepitheliomatösem Bau nicht gedacht (Schnitte der Serie E), da dieser bei der Diskussion über die Pathogenese der Zyste keine Bedeutung hat. An sich aber wird auch er zu verschiedenen Erörterungen Anlaß geben, die zu Schlüssen führen werden, welche von den Ansichten die man heute über die Chorionepitheliome hat, abweichen.

Es bleibt nun übrig, nach Sichtung der direkten Argumente, die aus dem Bau der Zyste zu ziehen sind und deren Abstammung vom Wolffschen Körper sicher stellen, noch alle aufgestellten Hypothesen gegeneinander abzuwägen, um durch Exklusion zu einem Schlusse zu kommen. Nachdem die intestinale Genese der Zyste zurückgewiesen wurde, könnten für deren Entstehung, abgesehen vom Wolffschen Körper noch verantwortlich gemacht werden: das Epithel des Zöloms, das epithelium germinativum, die Geschlechtsdrüse, der Müllersche Gang, die Nebenniere.

Als einzige tatsächlich mehr oder minder sicher stehende Beweise für die Möglichkeit, daß vom Epithel des Zöloms Zystenbildungen ausgehen können, kennt man Zellgruppen, die im Peritonaeum des kleinen Beckens in der Nähe der weiblichen Geschlechtsorgane dicht unter der Serosa und in mehr oder minder deutlichem Zusammenhange mit dieser aufgefunden worden sind. Man hat angenommen, daß aus diesen Zellgruppen jene kleinen und zahlreichen zystischen Bildungen entstehen können, die man oft in der Subserosa der breiten Mutterbänder antrifft und rings um die Tuben. (Meyer, Fabricius[44], Aschoff[7], Freund und Bayer[52]). Aber nicht alle Anschauungen über diese Zellhaufen und die Zysten decken sich. Einige meinen, daß die Zellhaufen in der postembryonalen Periode durch Proliferation, die von entzündlichen Reizen ausgelöst werde, entstehen. Das platte Epithel der Serosa würde dabei seine ursprüngliche zylindrische Form wiedergewinnen. Andere glauben, daß es sich um Einschlüsse von germinativem Epithel handelt, die aus der embryonalen Periode stammen, oder aber um eine Proliferation dieses Epithels im extrauterinen Leben, die durch Entzündungsreize hervorgerufen wurde: das genannte Epithel würde dann nach und nach auf die Mutterbänder übertreten und auch auf die Tuben (Schickele[146]). Endlich glauben noch andere (Rossa), daß diese Zellhaufen jugendliche Formen von akzessorischen Nebennieren darstellen. Die Abstammung dieser Bildungen vom Zölom ist also nichts weniger als sicher festgestellt. Doch wenn man sie auch gelten lassen will, kann keinerlei Vergleich zwischen diesen und der vorliegenden Zyste aufgestellt werden. Überdies kenne ich keine in anderen Regionen außer dem Bereiche der Geschlechtsorgane gelegene Zyste, für die die Abstammung vom Zölom in Anspruch genommen worden wäre.

Von dem Keimepithel lassen verschiedene Autoren die Kystomata ovarii ausgehen. So könnte man wohl denken, daß von diesem Epithel, noch ehe die Drüse ihre Wanderung nach dem Becken zu begonnen, Zellgruppen sich abgetrennt hätten und der beschriebenen Zyste als Ursprung gedient haben könnten. Aber wir finden in deren Bau keinerlei Anhaltspunkte für diese Annahme. Da das Keimepithel um die Zeit, zu der die Abtrennung der Keime vor sich gegangen sein müßte, schon starke Neigung

zur Proliferation zeigt und bereits die Bildung von Primitiveiern einsetzt, könnte nur die Anwesenheit von Eiern oder Eisäckchen in der Zyste der Hypothese eine sichere Bestätigung gewähren. Man könnte dagegen allerdings bemerken, daß Eier und Eifollikel der Atrophie anheimgefallen sein könnten und verschwunden wären, wie das bei gewissen Ovarialzysten, speziell wenn sie ein ähnliches Volumen erreichen wie die vorliegende, oft zur Beobachtung gelangt ist, aber da wir doch so sehr verschiedene tatsächliche Anhaltspunkte, die für den Ursprung der Zyste vom Wolffschen Körper sprechen, direkt beobachtet haben und keinen einzigen auch nur entfernten, der für die eben aufgestellte Hypothese verwertbar wäre, liegt kein Grund vor, sich dieser zuzuwenden.

Ähnlich verhält es sich mit der Annahme, die Zyste entstamme einem verlagerten überzähligen Ovarium oder einem abgesprengten Teile eines Ovariums, die in das Mesokolon gelangt sein könnten. Wir müssen an zwei sehr wichtige Beobachtungen erinnern, eine von Bassini[13] und eine andere schon angeführte von Dowd[38]. Bassini fand eine retroperitonäale Zyste, deren auskleidendes Epithel in seinem Bau vollkommen dem der Ovarialzysten entsprach, weshalb Bassini auch annahm, es handle sich um eine Zystenbildung in einem überzähligen ektopischen Ovarium mit lumbalem Sitz. Auch in Dowds Fall handelte es sich um eine multilokuläre Zyste, die in nichts von den echten Ovarialzysten abwich. Dowd nahm an, sie sei aus einem abgesprengten Teile des Ovariums oder Parovariums entstanden, der sich zwischen die Blätter der Mesokolonanlage verlagert habe. Doch scheint es etwas gewagt, mit voller Sicherheit von ovarialer Abkunft einer Zyste zu reden, wenn nicht die typischen Strukturen darauf hinweisen; es wird doch immer nur eine Wahrscheinlichkeitsdiagnose bleiben. Man kann auch eine parovariale Genese nicht ausschließen, wie sie ja Dowd in zweiter Linie anführt, also daß man es mit vom Wolffschen Körper abstammenden Gebilden zu tun hätte. Das um so eher, als man weiß, daß zwischen sicher ovarialen und parovarialen Zysten keine Strukturverschiedenheiten der Epithelien bestehen. Auch in unserem Falle würden wir, wenn wir nur das auskleidende Epithel berücksichtigen würden oder gesehen hätten, nicht mit Sicherheit entscheiden können, ob

die Zyste nicht doch von einem überzähligen verlagerten Ovarium abstamme. Aber wir haben ja so manche andere epitheliale Bildungen aufgefunden, die diese Genese ausschließen und einzig auf die Abstammung vom Wolffschen Körper hinweisen.

Sehr schwer ist der Beweis zu bringen, daß eine Zystenbildung vom Müllerschen Gange abstamme. Kossmann[81] hat versucht zu zeigen, daß die sogenannten Parovarialzysten nicht vom Parovarium, sondern vom Müllerschen Gange herzuleiten seien, von akzessorischen Tuben (Hydrosalpinx). Aber diese Anschauungen sind nicht durchgedrungen, und von verschiedener Seite wurde die Abstammung vom Wolffschen Körper neuerdings bestätigt. In unserem Falle fehlt jeder Anhaltspunkt, um die Abstammung vom Müllerschen Gange auch nur in Frage zu ziehen, z. B. Muskelfasern, Flimmerzellen usw., während dem alles, was für die Abstammung von den Wolffschen Organen spricht, gegenübersteht.

Es bleibt noch übrig zu erörtern, ob nicht die Nebennieren als Ursprungsorgan der Zyste angesprochen werden könnten, um so mehr, da ja die Knoten von Nebennierengewebe in der Zystenwand vorliegen. Es müßte aber in der Wand eine Unzahl von solchen Knötchen zu finden sein, um diese Hypothese haltbar zu machen. Ich [114a] hatte Gelegenheit, eine große retroperitonäale Zyste zu untersuchen, die von meinem Lehrer Prof. Ceci an der königlichen chirurgischen Klinik zu Pisa operativ entfernt worden war. Ihre Wand war besät mit gelben Knötchen und Flecken, in der die mikroskopische Untersuchung Nebennierengewebe (Rinden- und Marksubstanz) aufdeckte. Das Stroma der Wand war bindegewebiger Natur, im Innern der Bildung keinerlei epitheliale oder endotheliale Auskleidung aufzufinden. Diese Zyste muß wohl unbedingt als von einer großen abgesprengten Nebenniere herstammend angesehen werden, jedoch weicht ihr Verhalten augenscheinlich von dem der hier in Frage stehenden Zyste des Mesokolon ab, in der Nebennierenknoten nur vereinzelt vorkommen gegenüber der Unzahl bei der anderen Bildung; zudem tritt in ersterer auf deren Innenseite ein auskleidendes Epithel auf, wie es in den Nebennieren nirgend vorkommt.

Nachdem wir so auf direktem und indirektem Wege zum Schluß gelangt sind, daß die Zyste vom Wolffschen Körper abstamme,

bleiben nur noch die Gründe anzuführen, die ebenfalls für diese Ansicht sprechen, wie sie aus der Kenntnis der anderen zystischen Bildungen, die vom Mesonephron ihren Ausgangspunkt nehmen, ersichtlich sind. Von der hinteren Wand der Bauchhöhle, unmittelbar unter dem Zwerchfell bis ins kleine Becken, in der Niere, im retroperitonäalen Gewebe, im Mesenterium, in den Mutterbändern, im Ovarium, im Hoden, in den Tuben, im Uterus, in den Wandungen der Vagina kann der Wolffsche Körper von seinem Entstehen ab bis zu seiner vollkommenen Involution Reste zurücklassen, aus denen sich zystische Bildungen entwickeln können. Wir werden jene Fälle unter den so mannigfachen und zahlreichen herausgreifen, die die größten Analogien mit dem hier behandelten bieten.

Albarran[3] hat vor wenigen Jahren einen Fall von perinäaler Zystenbildung beschrieben und für diese Abkömmlinge den Wolffschen Körper als ihren Ursprung angesprochen. Es handelte sich um ein zehnjähriges Mädchen, das an der rechten Seite im Abdomen eine Geschwulst von glatter Oberfläche aufwies. Diese Geschwulst verband sich nach oben mit der Leber, nach unten reichte sie bis in die Fossa iliaca. Nach innen griff sie über die Linea alba hinüber. Es war kein deutliches „ballottement" zu konstatieren, auch kein Tympanismus des Kolon vor dem Tumor. Es war niemals Hämaturie aufgetreten, kein Albumin, Zucker oder Gallenpigmente im Harn nachzuweisen. Es wurde die Diagnose auf Tumor renalis gestellt und zur Laparotomie geschritten. Die Geschwulst war vom hinteren Blatte des Peritonaeum überzogen, das Kolon nach rechts gedrängt. Nach Einschnitt des Peritonaeums gelangte man auf die Geschwulstmasse, die mit Leber und Niere verwachsen war. Die Niere war plattgedrückt und mußte mit dem Tumor entfernt werden. Normaler postoperativer Krankheitsverlauf. Bei der makroskopischen Untersuchung zeigte sich, daß die Geschwulst wohl mit der Niere im engsten Zusammenhange war, aber doch keine direkte Verbindung mit ihr einging. Es lagen also sekundäre Adhärenzen vor. Die Tumormasse war von vielen Zysten zusammengesetzt, von denen die Mehrzahl etwa so groß war wie eine Mandarinenfrucht. Alle enthielten eine klare, gelbliche Flüssigkeit, die entweder sehr dünnflüssig oder fadenziehend war. Weder in der Niere, noch in der Leber hatte man zystische Bildungen auffinden können. Das Stroma des Tumors zeigte sich bei der mikroskopischen Untersuchung als von Bindegewebe in verschiedenen Entwicklungsstufen dargestellt. An einzelnen Stellen fand sich ein schleimiges Gewebe, meist aber fibrilläres mit länglichen Kernen. Hier und da lagen zwischen dem Bindegewebe glatte Muskelfasern, nirgends zeigten sich gestreifte. Die Zysten waren von einem kubischen mehr oder minder

abgeplatteten Epithel ausgekleidet; viele enthielten große papilläre Bildungen, die vom gleichen Epithel überzogen waren. Neben diesen Zysten fand sich eine große Menge epithelialer schlauchförmiger Bildungen, die öfters auch als solide Stränge auftraten. Die Zellen waren hier höher als im Epithel der Zystenhöhlen. Ihr Aussehen erinnerte sehr an nicht ganz ausgebildete Wolffsche Tubuli. Nirgends fanden sich glomerulusähnliche Bildungen. Albarran meint, da in der Niere keinerlei zystische Veränderungen aufzufinden waren und der Tumor augenscheinlich nur sekundär mit diesem Organ in Zusammenhang gekommen war, könne man seine Entstehung überhaupt nicht anders erklären als mit der Annahme, daß er von abgesprengten Teilen des Wolffschen Körpers entstanden sei. Er stützt diese Behauptung auf die Befunde der Auskleidung der Zysten, Zellschläuche und -Stränge.

Ich habe diesen Fall eingehender wiedergegeben, da er, wie man sogleich sehen muß, in seinen Einzelheiten dem hier behandelten sehr ähnliche Verhältnisse aufweist. Albarran hebt hervor, daß er nirgends glomerulusähnliche Bildungen aufzufinden vermochte, wie das ja auch in unserer Zyste der Fall war. Dennoch hat Albarran nicht gezaudert, auf Grund der anderen angeführten Struktureigentümlichkeiten die Abstammung von Derivaten des Wolffschen Körpers als sichergestellt anzunehmen, ganz so wie dies in unserem Falle geschehen. Was bei unserer Zyste als Hauptanhaltspunkt für die Annahme der genannten Abstammung gelten muß, ist der Befund jenes erbsgroßen Knotens, der sich aus kleinen Zysten und mikroskopischen Tubuli zusammengesetzt zeigte. Ich hebe hervor, daß Albarran in seinem Falle sich einzig auf den histologischen Befund stützt und es nicht für nötig erachtet, irgend eine andere als die angegebene Entstehungsweise in Frage zu ziehen. Es ist unmöglich, sagt er, sich eine Idee über die Entstehung des Neoplasma zu machen, wenn man nicht annimmt, daß es von abgesprengten Keimen des Wolffschen Körpers sich gebildet habe. Wenn wir nun noch den Sitz der beiden Tumoren, unseres und des von Albarran, vergleichen, so ergibt sich ein neues Argument für die Abstammung des vorliegenden, wie sie dargestellt worden ist.

Albarran führt eine Anzahl von retroperitonäalen Bildungen an, die vom genetischen Standpunkte mit der von ihm beschriebenen verwandt sind. Zwei Fälle, die Lockwood[90]

beschrieben. Dieser fand eine epitheliale Auskleidung, welche für die Formationen die Abstammung von Derivaten des Wolffschen Körpers annehmen ließ. Dann einen von Hartmann und Lecène[65] beschriebenen soliden perirenalen Tumor, der als Lipomyosarkoma sich erwies, aber ebenfalls epitheliale, tubulöse Bildungen enthielt, welche die Struktur der Kanäle des Wolffschen Körpers zeigten. Endlich noch eine Beobachtung von Helbing[66], der ebenfalls eine perirenale, polyzystische Neubildung zugrunde lag, die eine adenomatöse, papilläre Struktur zeigte. Diese verschiedenen Fälle beweisen, sagt Albarran, daß den Resten des Wolffschen Körpers ein Anteil an der Entwicklung perirenaler Neubildungen zukommen kann. Wenn man diese Tumoren mit den Mischgeschwülsten der Nieren vergleicht, kann man anerkennen, daß ein Teil der epithelialen Massen dieser Geschwülste vom Wolffschen Körper stammen.

Selbstverständlich sind Neubildungen, die vom Wolffschen Körper abstammen, dort noch häufiger aufzufinden, wo die Reste des Wolffschen Körpers keine zufälligen Befunde sind, z. B. in den breiten Mutterbändern. Hier finden sich zystische Bildungen mit größter Häufigkeit. Wir denken dabei nur an jene, die von den Elementen des Mesosalpinx (Parovarium) ausgehen. Wenn wir von den multiplen kleinen Zysten absehen, über deren Ursprung noch keine einheitlichen Anschauungen herrschen (man will sie, wie oben schon gesagt, vom Zölom-Epithel, vom embryonalen Keimepithel, vom ausgewachsenen Keimepithel, von jungen akzessorischen Nebennieren herleiten), kann man die übrigen Zysten der Ligamenta lata als parovariale Zysten zusammenfassen. Diese Benennung schließt sowohl einen topographischen als einen genetischen Begriff in sich. Die Mehrzahl der Autoren nimmt an, daß diese Neubildungen vom Parovarium oder Rosenmüllerschen Organe ausgehen, das den Geschlechtsteil des Wolffschen Körpers darstellt. Diese Bildungen haben also ein großes Interesse für unseren Fall, weil sie beweisen, daß vom Wolffschen Körper große zystische Formationen abstammen können, wie das meist die parovarialen Tumoren sind. Es wäre unnütz, weiter auf diese Frage einzugehen, wenn nicht Kossmann[81] scharf gegen diese Ansicht zu Felde gezogen wäre.

Kossmann gibt zu, daß die Schläuche des Parovariums einer zystischen Erweiterung anheimfallen können, doch, meint er, seien diese Tumoren nur klein, während die größeren, die bekanntlich bis zu Kopfgröße anwachsen können, nach seiner Ansicht von den akzessorischen Muttertrompeten, den Parasalpingen (daher die von Kossmann aufgebrachte Benennung Hydroparasalpingen) entständen.

Man müßte, meint Kossmann, an den Wandungen dieser Tumoren parovariale Schläuche, die in die Höhle der Zyste münden, auffinden, um zugeben zu können, daß sie von diesem Organe abstammen, und den Beweis liefern, daß diese Schläuche nicht etwa Gefäße seien. Das sezernierende Organ der Urniere, sagt Kossmann weiter, sind die Glomeruli, doch gehen diese zugrunde. Das Parovarium, das Paroophoron, der Gartnersche Gang sind einfache ableitende Wege und haben niemals, wenigstens in der Reduktionsperiode, eine sekretorische Tätigkeit, auch fehlt ihnen die zu diesem Behufe unerläßliche Vaskularisation. Es ist, meint er, darum schwer zu verstehen, von wo das reichliche Sekret kommen könnte, das die Zysten zu dem enormen Volumen ausdehnt. Bei den Tuben ist das hingegen leicht verständlich, da diese unstreitig eine Tätigkeit besitzen. Auch haben die Zysten der Ligamenta lata Muskelfasern und Flimmerzellen, während in den Parovarialschläuchen niemals Muskeln aufzufinden sind und ebensowenig Flimmerzellen. Ebenso spricht Kossmann für seine Anschauung das Auftreten von Papillen der Falten, die denen der Tuben gleichen, an, und endlich findet er ein Argument für seine Ausführungen in der Existenz von tubenartigen Anhängen und akzessorischen Tuben in den breiten Mutterbändern. Diese Angriffe Kossmanns auf die allgemein herrschende Ansicht der parovarialen Genese der Bildungen gaben Anlaß zu erneuten Forschungen, und diese führten zu Resultaten, die die angefochtene Ansicht nur noch bestätigten. Ich werde nur die wichtigsten dieser Studien und Ergebnisse hier kurz anführen. v. Recklinghausen konnte in einer Zyste, die die Dimension eines Kinderkopfes erlangt hatte, einen Schlauch auffinden, der in die Haupthöhle mündete, und auch andere Schläuche des Epoophoron in der Zystenwandung. Kossmann aber entgegnete, es könne sich um eine akzessorische Tube handeln. Schickele[146] untersuchte die gleiche von v. Recklinghausen schon studierte Zyste und fand weitere Epoophoronschläuche. Es müßten, wenn diese Bildungen wirklich, wie Kossmann behauptet, akzessorische Tuben wären, in jenem breiten Mutterband mindestens ein Dutzend enthalten gewesen sein, bemerkt Schickele sehr richtig; wo hätte dann Kossmann das Parovarium gesucht? Was dann den Bau der Parovarialschläuche anlangt, so ist von verschiedenen Seiten, entgegengesetzt der Aussage Kossmanns, die Gegenwart von Flimmerzellen sicher festgestellt worden. So sagt v. Recklinghausen, wie wir schon erwähnt, daß bei Embryonen von Säugern und auch bei erwachsenen Frauen das Epithel des Epoophoron mit Wimpern versehen sein könne. Es ist andererseits auf den Befund man-

gelnder Wimpern kein großes Gewicht zu legen, da aus einer langen Reihe von Ursachen diese unsichtbar werden oder wirklich zugrunde gehen können. Auch muß man erwähnen, daß nicht in allen Zysten der Ligamenta lata Flimmerzellen aufgefunden worden sind. Schickele, der sich entschieden gegen die Anschauungen Kossmanns ausspricht, meint, daß die Frage auf die Existenz oder das Fehlen von Zilien in den Kanälchen des Epoophoron sich reduziere; diese aber sei als definitiv im bejahenden Sinne gelöst zu betrachten. Fast gleichzeitig mit Schickele behandelte Ferroni[47] die Frage und studierte sie an einem reichen Material, das ihm aus der Klinik für Geburtshülfe in Pavia und der Privatklinik von Professor Mangiagalli zur Verfügung stand. Er kam zu dem Schlusse, daß wohl einige der Tumoren des Ligamentum latum von akzessorischen Tuben oder Parasalpingen herstammen können, die Mehrzahl aber entschieden vom Parovarium komme. Darum schlug er für diese letztere Gruppe den Namen mesonephrische Zysten vor, da mit dieser Bezeichnung die Genese genauer bezeichnet sei, weil unter parovarialen Zysten auch solche, die von der Parasalpinx abstammen, aber in der Nähe des Parovariums liegen, verstanden werden könnten. Ferroni spricht sich wie Schickele für die Gegenwart von Zilien in den Schläuchen der Mesonephronreste der Ligamenta lata aus, bemerkt aber, daß nicht immer das Epithel der in Frage stehenden Zysten die Eigenschaften des normalen Epithels der Mesonephrontubuli wiedergebe. Eine Menge von mechanischen oder vitalen, sozusagen zufälligen Faktoren wirken auf das Epithel ein. In verschiedenen Fällen entbehrt es mit Sicherheit der Wimpern.

Was dann die Papillen- und Faltenbildungen anlangt, die Kossmann anführt und als den Tuben gleichwertig hinstellt, so behaupten Schickele wie Ferroni, niemals derartige Bildungen gesehen zu haben, und glauben, Kossmann habe als solche jene bindegewebigen Vorsprünge angesehen, die als Ausdruck einer starken Entwicklung der Zystenwand gelten müssen oder auf Grund rein passiver Retraktionen entstanden sein können.

Schickele und Ferroni haben weiter dargetan, wie übrigens auch andere Autoren, daß das von Kossmann als konstant angesprochene Auftreten von glatten Muskelfasern, das er ebenfalls gegen die Möglichkeit einer Abstammung der Zysten der breiten Mutterbänder vom Parovarium aufführt, keineswegs konstant ist. Schickele fand dieses Gewebe in den kleineren Bildungen, niemals in den großen. Übrigens sagt er, daß bei den Schläuchen des Paroophoron gleich unter dem Epithel eine fibrilläre Lage mit oder ohne Zellen liege, dieser folge dann gewöhnlich eine Schicht glatter Muskelfasern, oft jedoch bleibe man im Zweifel, ob es sich um ein glattes Muskelgewebe oder um Bindegewebe handle. Ferroni sagt, daß die Mesonephronschläuche, welche sich zystisch zu erweitern beginnen, selten der Muskelfasern entbehren. Bei größerer Ausdehnung der Gebilde schwinden dann diese Fasern manchmal voll-

kommen, können degenerieren oder eine bedeutende Entwicklung erlangen. Außer diesem Verhalten, das zur Genüge die Inkonstanz der Befunde betreffs Muskelfasern in den Zysten der breiten Mutterbänder erklärt, muß man noch bedenken, daß in Fällen, in denen diese Bänder selbst eine stark entwickelte glatte Muskulatur besitzen, es leicht geschehen kann, daß man bei Zysten den Eindruck bekommt, als gehöre diesen das Muskelgewebe zu, während es in Wirklichkeit einzig dem Mutterbande angehört.

Es bleibt noch übrig, auf die Aussage Kossmanns einzugehen, daß Parovarium, Paroophoron, Gartnerscher Gang nur ableitende Wege darstellen, die niemals eine sekretorische Tätigkeit besitzen. Das ist für uns von großer Wichtigkeit, da wir ja behaupten, die vorliegende Zyste stamme vom Wolffschen Gange, also einem Homologon des Parovariums, und daß ihr Inhalt von der sekretorischen Tätigkeit des Auskleidungsepithels herstamme, die durch irgendeinen Reiz ausgelöst wurde. Gegen Kossmanns Ansicht stehen verschiedene Tatsachen. Es würde genügen, anzuführen, daß Ferroni in einigen Mesonephrontubuli eine evidente Zunahme des Epithels konstatiert habe mit Kernteilungsfiguren, Tendenz zu exzentrischer Ausdehnung, mit Papillenbildung und Sekret in den Lumina der Tubuli. Sicherlich sind die Reste des Wolffschen Körpers, die in den breiten Mutterbändern eingeschlossen sind, in Rückbildung begriffene Teile, aber wie alle embryonalen Reste und Einschlüsse können sie aus unbekannten Gründen ihre Tätigkeit wieder entfalten und zu Neubildungen anwachsen. Wenn nun Kossmann glaubt, daß eine akzessorische Tube, die im Mutterbande eingeschlossen ist und, jeder Funktion beraubt, einen embryonalen Rest darstelle, von dem Neubildungen ausgehen, kann man nicht begreifen, warum das Gleiche nicht auch bei den anderen embryonalen Resten (Tubuli des Parovarium) eintreten könnte. Zudem wissen wir nicht, ob in der primitiven Nierenbildung das Epithel der Ausführungsgänge wirklich eine rein passive Rolle spielt, oder aber, wie das beim ausgebildeten Organ der Fall ist, neben der auskleidenden Funktion auch noch mit der betraut ist, gewisse Substanzen auszuscheiden, die von den durch die Glomeruli ausgeschiedenen verschieden sind.

Tatsächlich spricht eine Reihe von Tatsachen dafür, daß die Reste des Wolffschen Körpers, die man in der Geschlechtsregion auffindet (und demgemäß auch andere) eine sekretorische

Tätigkeit entfalten können. Kürzlich hat Sfameni[184] eine Arbeit unter dem Titel: „Fistole ureterali consecutive ad interventi ginecologici e spontaneamente guarite, o fistole dei canali di Malpighi-Gartner?“ herausgegeben, in der er über drei Fälle von Hysterektomia vaginalis berichtet, welche er in der kgl. Klinik für Geburtshilfe und Gynäkologie zu Pisa zu beobachten Gelegenheit hatte. Es war in allen drei Fällen den 11., bezw. 4., 13. Tag nach der Operation ein reichlicher Ausfluß von Flüssigkeit eingetreten, der erst von einer Läsion des Ureters herrührend gedacht wurde. Doch wegen der absolut nicht anomalen Verhältnisse während der Operationen, wegen der raschen, so leicht erzielten Heilung der Fisteln, die spontan ohne jeglichen Eingriff erfolgte, weil in den Flüssigkeiten keine der Substanzen, die zu diagnostischem Zwecke verabreicht wurden (Salol, Jodkalium) und die deutlich in dem der Blase entstammenden Harne nachgewiesen werden konnten, aufzufinden war, meint Sfameni, daß es sich nicht um Urin, der aus einer Ureterenfistel stamme, handle, sondern um eine von den Malpighi-Gartnerschen Tubuli herkommende Flüssigkeit. Das Aufhören des Ausflusses würde sich mit der Heilung der operativ gemachten Läsionen erklären, oder aber durch das Aufhören der Reize, die durch den operativen Eingriff dargestellt sind. Sfameni stellt aus den letzten 13 Jahren 18 mitgeteilte ähnliche Fälle zusammen, bei denen Ureterenfisteln angenommen werden, denen er aber nach verschiedenen Begleiterscheinungen die gleiche Deutung gibt wie dem von ihm mitgeteilten. Die Menge der Flüssigkeit kann sehr groß sein. Sfameni konnte in seinem Fall 3 in wenig Stunden über einen Liter sammeln. Monod fing 900 bis 2000 ccm auf, und eine genaue chemische Untersuchung schloß aus, daß es sich um Urin handele. Wenn also von dem Gartnerschen Organ anläßlich eines operativen Reizes eine solch rege Sekretion ausgehen kann, erscheint es sehr glaubhaft, daß diese Abkömmlinge des Wolffschen Körpers (und damit auch die anderen Derivate desselben) aus verschiedenen unbekannten Ursachen — wie ja auch die Ursachen, die den anderen Tumoren zugrunde liegen, unbekannt sind — eine rege sekretorische Tätigkeit entwickeln können und so zystische Bildungen entstehen lassen. Sfameni bleibt aber nicht bei Vermutungen stehen, sondern bringt Beweise dafür, daß die Gart-

n e r schen Gänge wirklich Ausscheidungen hervorzubringen vermögen. G e b h a r d [56] fand während einer Hysterektomie im Parametrium einen Gang, der das Aussehen des Ureters hatte. Mikroskopisch untersucht zeigte er sich als G a r t n e r scher Gang. S f a m e n i erinnert auch an einen von L a w s o n T a i t mitgeteilten Fall. Eine sechzigjährige Frau verlor seit etwa dreißig Jahren eine klare Flüssigkeit in reichlicher Menge aus den Genitalien. Er stellte fest, daß diese nicht aus der Urethra oder dem Uterus herstammte, sondern aus zwei kleinen, beiderseits vor der Mündung der Urethra gelegenen Öffnungen ausfloß, die nichts anderes als die unteren Mündungen des W o l f f schen Ganges darstellten (G a r t n e r sche Gänge). L a w s o n T a i t brannte mit dem Kauter die Öffnungen aus, es stellten sich quälende Symptome ein, die erst mit der Ruptur des erzielten Verschlusses aufhörten. Nach verschiedenen erneuten Verschlußversuchen traten immer wieder nach einigen qualvollen Tagen neue Durchbrüche ein, so daß L a w s o n T a i t zur Abtragung der beiden Mutterbänder geschritten wäre, wenn das Alter der Patientin, die mittlerweile das 70. Jahr erreicht hatte, ihn nicht davon zurückgehalten hätte.

Man kann also K o s s m a n n s Einwürfe gegen die parovariale Genese der Zysten der Mutterbänder als hinfällig erachten und sagen, daß, wenn auch einzelne derselben von akzessorischen Tuben stammen können, wie er meint, doch die Mehrzahl unbedingt von Resten des W o l f f schen Körpers kommen. Der Umstand, daß so große Zysten aus den Resten des Mesonephron entstehen können, ist eine wichtige Tatsache, die für die dargelegte Genese des vorliegenden Falles spricht.

Es bleibt nur noch zu untersuchen, ob diese Parovarialzysten gleiche Strukturverhältnisse aufweisen, wie sie in dem hier beschriebenen Tumor des Mesenteriums gefunden wurden. Ich habe die starke sekretorische Tätigkeit und Proliferationserscheinungen des Epithels hervorgehoben, die adenomatösen und zystadenomatösen Bildungen, welche berechtigen anzunehmen, daß man in kürzerer oder längerer Zeit statt der Zyste ein wahres Kystoadenom aufgefunden haben würde, die Eigenschaften der Flüssigkeit, die dickflüssig, fadenziehend, bräunlich und von hohem spezifischen Gewicht war. Man nimmt gewöhnlich an, daß die Zysten des breiten Mutter-

bandes einen klaren, dünnflüssigen Inhalt haben, daß ihr Epithel keine glandulären Bildungen zeige, und daß die Gebilde einen, höchstens zwei Hohlräume aufweisen.

Was den Inhalt anbelangt, wurde schon gezeigt, daß er, wenn auch nur in einzelnen Fällen, doch die bei dem hier beschriebenen Falle aufgefundenen Eigenschaften zeigen könne. Was die anderen Punkte anbelangt, so haben die Untersuchungen der letzten Jahre klar dargetan, daß es Neubildungen gibt, die vom Mesonephron abzuleiten sind, welche den hier beschriebenen vollkommen analoge Befunde zeigen. Killian[76] hat schon vor Jahren in einer Parovarialzyste glanduläre Einstülpungen gesehen, die er mit den Schläuchen der Lieberkühn schen Drüsen vergleicht. Schikkele[146] konnte niemals Ähnliches sehen und glaubt, daß es in dem eben erwähnten Falle sich nicht um eigentlich drüsige Gebilde, wohl aber eher um Einsenkungen des auskleidenden Epithels gehandelt habe, die im Querschnitt als glanduläre Bildungen imponierten. Es scheint auffallend, daß Killian einen so groben Fehler begangen, da es eine elementare Regel der Technik ist, zur Feststellung ähnlicher Verhältnisse sich der Serienschnitte zu bedienen. Schickele sagt, daß ihm kein Fall von wahren Kystomen, d. h. von multilokulären Zysten der Mutterbänder bekannt geworden, fügt aber gleich hinzu, daß man theoretisch solche Vorkommnisse nicht verneinen könne. Was Schickele für als theoretisch möglich erklärt, hat Ferroni[47] zu beobachten Gelegenheit gehabt. Es handelte sich erstens um ein wahres Kystoadenoma des Mutterbandes (erst schien es eine einfache intraligamentöse Zyste zu sein), das krebsig zu entarten begann. Es stammte von den Resten des Wolffschen Körpers her und die adenomatösen Bildungen gingen von den Tubuli des nahebei liegenden Epoophoron aus (Fall 18, Gruppe 1); zweitens um ein multilokuläres Kystoma des gleichen Ursprungs (Fall 20, Gruppe 4); drittens um eine intraligamentöse Mesonephronzyste, die die mikroskopischen Verhältnisse eines Cystoadenoma papillomatosum aufwies (Fall 18, Gruppe 4). Satta[153] hat an der Kgl. Klinik für Geburtshilfe und Gynäkologie zu Cagliari eine multilokuläre intraligamentöse Zyste, die Ferroni exstirpiert hat, zu untersuchen Gelegenheit gehabt, in der, wie bei der mesenterialen Zyste, die hier behandelt wird, adenomatöse Bildungen sich fanden. Satta

leitet die von ihr beschriebene Neubildung von Resten des Mesonephrons ab und sagt, daß sich in diesem Falle, statt wie gewöhnlich eine einfache Zyste, vom Parovarium ein Komplex von Tumoren mit zystischem Charakter gebildet habe, in welchem zu allen Faktoren, die gewöhnlich bei der zystischen Degeneration der Reste des Wolffschen Körpers mitspielen, auch noch die Mehrproduktion von seiten des Epithels, die sich in den adenomatösen Bildungen ausdrückt, hinzukommen.

Es ist aus alledem ersichtlich, daß wir die Mesonephronzysten der breiten Mutterbänder gut mit der hier beschriebenen Bildung vergleichen können, und daß aus diesem Vergleiche weiter schwerwiegende Argumente für die Abstammung derselben vom Wolffschen Körper sich ergeben.

Diese Diskussion der Fragen, die über die Zysten der breiten Mutterbänder aufgeworfen worden, führt uns zu einer anderen über die ovarialen Zysten, die wir ohne weiteres nicht bei Seite lassen können, da der hier vorliegende Fall, wie die von Bassini (retroperitonäale Zyste) und von Dowd (Zyste des Mesokolon) beschriebenen Fälle Analogien mit dieser Art von Ovarialtumoren bietet. Diese Analogien bestehen für unseren Fall hauptsächlich in den Verhältnissen der auskleidenden Epithelien. Diese bestehen, wie schon öfters gesagt worden ist, aus Zellen von meist zylindrischer oder becherartiger Form mit basal gelegenen Kernen, welche Zellen eine auffallende sekretorische Tätigkeit entwickeln und an vielen Stellen adenomatösen und zystadenomatösen Bildungen den Ursprung geliefert haben. Wir haben auch gesehen, daß das Epithel Ähnlichkeiten mit dem Darmepithel zeigte und haben die drüsigen Bildungen mit den Lieberkühnschen Drüsen verglichen. Diese Befunde sind in manchen Ovarialzysten beschrieben worden, nämlich in den Zystadenomen oder glandulären Kystomen des Ovariums. Es ist wohl wahr, daß bei den Kystomen des Ovariums meist Flimmerzellen aufgefunden worden sind, und dieser Charakter würde gegen die eben erwähnte Analogie mit dem hier beschriebenen Tumor sprechen, da in diesem der erwähnte Befund fehlt. Wir können aber den Flimmerzellen keinen großen Wert beilegen, und Ferroni hat sich, wie eben gesagt, bei der Beschrei-

bung der Zysten der Ligamenta lata ähnlich geäußert. Gleicher Ansicht ist auch d' Urso [40], der angibt, daß das Epithel der Ovarialzysten aus den verschiedensten Ursachen diesen wahren Polymorphismus aufweisen kann. Wir wollen nun sehen, ob unser Fall betreffs der Genese neben die Ovarialzysten zu stellen ist. Dabei müssen wir auf die verwickelte Frage der Abstammung der Ovarialzysten eingehen, über die trotz zahlreicher Forschungen noch keine einheitliche Ansicht erungen worden ist. Das hat wohl seinen Grund in dem komplizierten Bau des Ovariums, speziell in der Mannigfaltigkeit der in diesem Organ vertretenen Epithelien: Keimepithel, Valentin-Pflügersche Schläuche, Epithel der Follikel, der Wolffschen Tubuli des Hilus, der Markstränge. Man kann die Ovarialzysten nicht in eine einzelne Gruppe zusammenfassen. D' Urso [40] teilt sie ein in: 1. Kystome oder Kystoadenome, deren hervorragendster Charakter die drüsigen Neubildungen darstellen, 2. seröse, uni- oder multilokuläre Zysten, 3. papilläre Zysten, zu welchen das sog. bösartige Papillom gehören würde. Die beiden letzten Gruppen wären durch den Mangel an drüsigen Neubildungen gekennzeichnet. Die größten Meinungsverschiedenheiten herrschen über die erste Gruppe.

Nach Waldeyer stammen die Kystome von epithelialen Resten des Ovariums ab, die sich während der Bildung der Follikel im Embryonalleben abgetrennt hätten, von den Valentin-Pflügerschen Schläuchen, also indirekt vom Keimepithel. Nach de Sinety und Malassez [35] würden die Neubildungen direkt vom Keimepithel ausgehen. Dieses senke sich beim Erwachsenen in das Stroma des Ovariums ein, und aus diesen Einsenkungen könnten die Kystoadenome sich bilden. Kossmann glaubt, es sei wunderlich, ein Epithel, das keinerlei sekretorische Fähigkeit habe, für Bildungen verantwortlich zu machen, in denen reichlich schleimige Flüssigkeit sezerniert wird. Er meint also, die Kystome von Epithelinseln Müllerschen Ursprungs herleiten zu müssen, die da und dort verstreut auf der Oberfläche des Ovariums vorkommen sollen. Kölliker [78] meint, der Ausgangspunkt für die Kystome des Ovariums sei in der Zona granulosa der Follikel zu suchen, die er als von den Marksträngen abstammend ansieht (Wolffsche Abstammung). Ribbert [144], Landau [85] glauben, daß die ovarialen Kystoadenome Embryome darstellen, in denen nur

ein Keimblatt vertreten sei (das innere oder Darmblatt). Es verdient die Ansicht mancher Autoren hervorgehoben zu werden, die die Kystoadenome von Resten der primitiven Niere herleiten, die bekanntlich einen normalen Befund im Hilus des Ovariums darstellen (Cornil, v. Recklinghausen, Olshausen[115], d'Antona[83], Bändler[11] u. a.).

Was die anderen beiden Gruppen von Zysten, die d'Urso aufstellt, anlangt, (einfache und papilläre Zysten), so sind die meisten Autoren der Ansicht, daß sie von den epithelialen Resten des Wolffschen Körpers im Hilus des Ovariums herkommen. So d'Urso, der für seine erste Gruppe Waldeyers Anschauungen teilt.

Es ist mir, da ich keine persönlichen Studien über die Frage gemacht habe, nicht möglich, unbedingt einer oder der anderen dieser Theorien beizutreten und die übrigen zu verwerfen. Sicher jedoch dürften manche derselben beim heutigen Stande unserer Kenntnisse wenige Anhaltspunkte besitzen. So berücksichtigt Kossmann für seine Ausführungen einen „Befund der wohl zutreffen kann (Verlagerung Müllerschen Epithels), aber nicht die stets im Eierstock vorhandenen zahlreichen epithelialen Elemente. Über Landaus und Ribberts Theorie habe ich andernorts mich geäußert.

Es bleiben die beiden Abstammungen vom Keimepithel (sei es direkt, sei es indirekt) und von den Resten der primitiven Niere, die beide sicherlich sehr einleuchtende und anatomisch gut begründete Argumente für sich haben. Für die Abstammung von Resten des Wolffschen Körpers könnte auch die Tatsache sprechen, daß dessen Tubuli tief in das Ovarium bis gegen seine Oberfläche zu vordringen können. Bühler[24] hat bei einem Fötus des neunten Graviditätsmonats und beim Fuchse gesehen, daß die Markstränge Wolffscher Abkunft vom Hilus ausstrahlend bis gegen die Peripherie des Ovariums vordringen, so daß sie sich zwischen die hier liegenden Eiballen einschieben. v. Franqué[50] fand bei einer Zwanzigjährigen ein Kystoma des Ovariums auf der einen Seite und auf der anderen eine Anzahl parovarialer Schläuche, die bis in die Rindenzone vordrangen. In diesen Schläuchen fanden sich hier und da Zysten. Da nun bekanntlich die Kystome eine starke Neigung zeigen, bilateral aufzutreten, ist es wohl mit ziem-

licher Sicherheit anzunehmen, daß das auf der einen Seite vorgefundene Kystom von Schläuchen ausgegangen sei, die den gleichen Charakter der auf der anderen Seite aufgefundenen Schläuche gehabt haben. Neumann[113] fand in einem Fall von Adenomyoma des Uterus und der Tuben Mesonephronreste im Ovarium, die bis in die parenchymatöse Zone des Organs zogen. Babo[9] beschrieb ebenfalls Mesonephronreste in den Ovarien einer 64 jährigen Frau, bei der sie stark proliferiert hatten, so daß sie zu einer kystoadenomatösen Bildung angewachsen waren. Der Fall kam im Pathologischen Institut zu Zürich zur Beobachtung. Russel[141] fand in einem Ovarium eine Menge von Schlauchbildungen, die einen adenomatösen Charakter trugen und die er als vom Müllerschen Gange abstammend auffaßt. Babo und Vassmer[170] aber sehen dieselben als vom Mesonephron abstammend an. Andererseits kann nichts dagegen eingewendet werden, daß im Ovarium die Wolffschen Reste neben einfachen Zysten auch wirklichen Kystomen Ursprung bieten und sich bis zum Rindenteil des Ovariums ausdehnen können, da die Mehrzahl der Autoren annimmt, daß die Mesonephronreste des Hilus fähig sind, große Zysten hervorzubringen (den zwei letzten Gruppen von d'Urso angehörig), da aus den Resten des Wolffschen Körpers in den breiten Mutterbändern ebenfalls Zysten sich bilden können, die den Charakter wahrer Kystome besitzen (Killian, Ferroni, Satta), da schließlich kystoadenomatöse Neubildungen auch andernorts, von Wolffschen Resten ausgehend, aufgefunden worden sind (so z. B. die von Albarran, die Kystoadenome des Uterus- und des Tubenwinkels von v. Recklinghausen). Wenn wir nun neben dem Vorkommen dieser adenomatösen Zysten aus Wolffschen Resten in anderen Regionen noch in Betracht ziehen, daß die Entwicklung der ovarialen Kystome oft eine intraligamentöse ist, daß die Neubildung von drüsigen Formationen bei einigen Fällen von bösartigem Papillom (3. Gruppe von d'Urso mit mesonephralem Ursprunge), wie z. B. in dem von Zenoni[177] mitgeteilten Falle aufgedeckt wurde, so sind wir vollberechtigt zu behaupten, daß die ovarialen Kystome, deren hervorragendste Eigenschaft ist, glanduläre Neubildungen aufzuweisen, vom Wolffschen Körper abstammen können. D'Urso meint, daß die intraligamentäre Entwicklung der Kystome durch die An-

nahme verständlich gemacht werden könnte, daß die Wucherung ihren Ausgang genommen hätte von dem unteren, dem Hilus benachbarten Abschnitt des Ovarialparenchyms; das ist zwar eine sehr annehmbare Hypothese, aber man kann ebensogut annehmen, daß die Entwicklung von epithelialen Elementen der unteren Abschnitte der Eierstocksrinde, von Wolffschen Kanälen des Hilus ausgegangen sei. Damit soll keineswegs verneint sein, daß epitheliale Reste der Ovariumsrinde gemäß Waldeyers Ausführungen ovariale Kystome hervorbringen können.

Es ergibt sich aus dem Gesagten, daß eine große Anzahl ovarialer Kystome von Zysten des Wolffschen Körpers ihren Ursprung nimmt, und diese Tatsache bildet ein neues Argument, das die dargelegte Ansicht über die Abstammung der vorliegenden Zyste stützt, speziell wenn man die Ähnlichkeiten in den Strukturverhältnissen bedenkt. Es sei hier kurz ein von d'Urso[40] mitgeteilter Fall erwähnt, dessen Beschreibung sehr ähnliche Bauverhältnisse mit denen der vorliegenden Zyste enthält.

Es sind unter den epithelialen Bildungen, die gegen das Zystenlumen in unserem Falle vorsprangen, papillenähnliche Fortsätze in Form eines V, ohne bindegewebiges Gerüst, beschrieben worden. die aus Schichtungen epithelialer Zellen (20 bis 25 Reihen) bestanden. Einzelne dieser Zellen sind als pflasterähnliche, sechseckige Elemente beschrieben worden, die also eine gewisse Atypie aufwiesen (siehe Fig. 2, Taf. VII). Diese Papillen entsprechen vollkommen den stäbchenförmigen epithelialen Produktionen, die d'Urso in seinem Falle aufgefunden (Zyste der dritten Gruppe. Papilloma infestans, Abstammung von Resten des Wolffschen Körpers). d'Urso sagt, diese Bildungen seien auf Rechnung der regen Proliferationsfähigkeit der Epithelien zu setzen, die nicht in die Tiefe gewuchert, sondern mehr in die Fläche, und daß dies als ein Grund für die Bösartigkeit gewisser Tumoren aufgefaßt werden könne. Auch in unserem Falle haben wir auf die rege Proliferation der Epithelien hingewiesen, die einen schwer malignen Charakter zeigt, der an der einen Stelle zur Bildung eines Knötchens führte, das den Charakter eines Chorionepithelioma (atypische Varietät, Marchand) trägt.

Außerdem kann man bei den Adenomyomen der weiblichen Genitalsphäre mancherlei Analogien finden, die unsere Deu-

tung der vorliegenden Zyste stützen. Erst in neuerer Zeit wurde deren Genese speziell durch v. Recklinghausen[131] aufgeklärt und deren Bau von diesem selbst wie von anderen, insbesondere von Pick[120 121 122 123]) genauer studiert. Die ersten Fälle wurden 1882 bekannt, als Babes eine Arbeit erscheinen ließ, in der er die epithelialen Bildungen der uterinen Myome behandelt, andere Fälle wurden von Hauser, Schottländer, Strauss, Dierstweg, Schröder, Ruge, Orloff im Uterus, Martin, Orthmann, Chiari, Baraban in den Tuben bekannt gemacht. Man nahm zuerst an, daß diese Neubildungen von während der embryonalen Periode verlagertem Uterusepithel herstammen, oder daß sie aus Uterusdrüsen entstehen, die im extrauterinen Leben in die Muskulatur des Uterus eingewachsen und dann von der Mucosa abgetrennt worden seien. Von den Autoren vor v. Recklinghausen vertrat nur Breus die Ansicht, daß diese Tumoren von Resten des untersten Teiles des Wolffschen Ganges (des Gartnerschen Ganges) abstammten. v. Recklinghausen, wohl zugebend, daß es Adenome gebe, die vom Epithel des Uterus herstammen (muköse Adenome der inneren Abschnitte der Uterusmuskulatur), vertrat die Anschauung, daß die Mehrzahl der Adenomyome vom Wolffschen Gange herstamme. Zu diesem Schlusse kam v. Recklinghausen außer auf Grund des Baues der Tumoren auch, weil die Tuben keine Drüsen besitzen und doch Adenomyome oft im Tubenwinkel sitzen, und weil die Mehrzahl der Adenomyome sich in den äußersten Schichten der Uterus- und Tubenmuskulatur entwickeln. v. Recklinghausen fand absondernde Kanälchen, Sammelröhrchen, Endampullen Pseudoglomeruli (d. h. Glomeruli, die in Rückbildung erscheinen) und Pigmente auf. Die epithelialen Tubuli sind oft zahlreich und verbinden sich untereinander vermittelst Schläuchen zweiter Ordnung zu dem, was v. Recklinghausen eine geschlossene Ordnung, das ist ein System von Tubuli, nennt. Diese Disposition war oft so charakteristisch, daß sie gewissermaßen ein Parovarium „im kleinen" darstellte. In anderen Fällen waren die Tubuli hier und dort verstreut und weniger zahlreich, so daß v. Recklinghausen diese Disposition mit der Bezeichnung „zerstreute Ordnung" belegte.

Man nahm erst an, nur vom Nierenteile des Wolffschen Körpers könnten Adenome entstehen (paroophorale Adenomyome). Einzelne kann man aber aus verschiedenen Gründen, z. B. des großen Umfangs halber weder der einen noch der anderen Kategorie mit Sicherheit zuteilen (mesonephrale Adenomyome). Alle diese Bildungen wurden an verschiedenen Stellen der Genitalorgane aufgefunden: in der Wand des Uterus, im inneren Teile der Tuben, im Tubenwinkel, im hinteren Scheidengewölbe, in der Leistengegend, im breiten Mutterbande. Die an den vier erstgenannten Stellen liegenden und die des inneren Teiles der breiten Mutterbänder wurden meist vom Paroophoron abgeleitet, während denen der äußeren Teile der Ligamente epoophoraler Ursprung beigelegt wird.

Die Analogien dieser Tumoren mit dem hier beschriebenen betreffen nur die epithelialen Bildungen. Die von mir beschriebenen, aus kubisch-zylindrischem Epithel aufgebauten und als mesonephrale Tubuli gedeuteten Schläuche gleichen in der Tat denen der Adenomyome. Die Haupthöhlung, die kleinen Zysten und die drüsigen Schläuche, die sich vom auskleidenden Epithel her gebildet, kann man mit den Adenozysten der Adenomyome vergleichen. Da nun v. Recklinghausen dargetan, daß diese epithelialen Bildungen vom Wolffschen Körper abstammen, können wir dies als eine neue Bestätigung unserer Ansicht über die Abstammung der vorliegenden Bildung ansehen. Man könnte höchstens entgegnen, daß in unserem Falle spezifische Charakteristika, die die Abstammung vom Wolffschen Körper verbürgen, fehlen (Pseudoglomeruli). Aber Pick sagt, daß in den Adenomyomen, die er untersuchte, die spezifischen Reste des Mesonephrons selten auftreten. Sie finden sich in denen, die dem geschlossenen System beizuzählen sind. In den Adenomyomen hingegen, in denen die „zerstreute Ordnung" vorherrscht, findet sich sehr wenig Charakteristisches, da deren epithelialer Teil von Drüsengruppen, von Tubuli und isolierten Zysten dargestellt ist. Wenn wir dazu noch daran erinnern, daß die soliden Zellstränge, die neben den bereits kanalisierten oder im Begriffe der Kanalisation stehenden Schlauchbildungen beschrieben sind, den mesonephralen Tubuli entsprechen aus einer Periode, in der noch keine Gefäße zu ihnen getreten sind, um die Glomeruli zu bilden, so ist es leicht verständlich, daß in unserem Falle Pseudoglomeruli nicht ge-

funden werden können, und warum in den Schlauchbildungen, die für die verschiedenen Abschnitte der Wolffschen Tubuli charakteristischen Erscheinungen fehlen. Die Elemente aber der Adenomyome haben ihre volle Ausbildung erlangt. Wenn bei der Kreuzung der Wolffschen mit den Müllerschen Gängen — dem Kreuzungspunkt entpricht der spätere Tubenwinkel — Epithelstücke des Wolffschen Körpers in den Müllerschen Gang eingeschlossen werden, hatte der Wolffsche Körper nicht nur seine Reife erreicht, sondern schon seine Wanderung mit dem Ovarium gegen das kleine Becken eingeleitet. Trotz aller dieser Bemerkungen, die über negative Befunde Aufschluß geben können, wäre die Analogie zwischen der vorliegenden Zyste und den Adenomyomen als eine recht geringe anzusehen, wenn keine anderen Vergleichspunkte beständen. Wir können, ohne diesem Befund ein großes Gewicht beizulegen, auf das Auftreten von Blutergüssen in einzelnen der Tubuli der Zystenwand hinweisen. Solche Erscheinungen wurden von v. Recklinghausen auch bei den Adenomyomen aufgefunden. Er leitet das Pigment von diesen Blutungen ab, das mit den Blutergüssen selbst einen recht konstanten Befund bei paroophoralen wie epoophoralen Adenomyomen darstellt.

Größeren Wert hat das schon öfter erwähnte Nebennierengewebe in der Wand der hier behandelten Zyste. v. Recklinghausen fand in einigen Fällen pigmenttragende Elemente von ovaler oder polyedrischer Form, die die Größe der sogenannten „Herzfehlerzellen" besaßen, ein körniges Protoplasma aufwiesen und zu mosaikartigen Gruppen angeordnet waren, die ein radiäres Balkenwerk darstellten.

Also sind diese Elemente doch mit den hier beschriebenen sehr ähnlich (siehe Zusammenfassung 3 VI). Auch v. Recklinghausen nimmt als äußerst wahrscheinlich für seine Fälle an, daß es sich um Nebennierengewebe handle, und dieser Deutung stimmten die Autoren bei, die Ähnliches gefunden, so Pick[113] und Rossa[138]. In unserem Falle ist sie noch sicherer festgestellt, da neben den auch in den Fällen von v. Recklinghausen beschriebenen Gruppen, die der Zona fasciculata und reticularis angehören, solche, die die Zona glomerularis der Nebenniere reproduzieren, aufgefunden worden sind (siehe Fig. 12, Taf. VIII, Fig. 5 Taf. X). Diese Befunde von Nebennierengewebe in den Adeno-

myomen v. Recklinghausens sind leicht erklärlich durch die innigen Verhältnisse, die zwischen den Zysten des Wolffschen Körpers und den Knötchen von Nebennierengewebe existieren, und so kann man sagen, daß auch bei unserem Falle die Anwesenheit von Nebennierengewebe ein sehr wertvolles Argument für unsere Deutung des Ursprungs der Zyste vom Wolffschen Körper ist. Das ist auch eine unzweifelhafte Analogie mit den Adenomyomen. Es besteht also eine morphologische und eine genetische Analogie zwischen diesen Tumoren und dem vorliegenden, und daraus ergibt sich eine neue Bestätigung für die von uns verteidigte Ansicht, daß die Mesenterialzyste vom Wolffschen Körper abstamme.

Betrachtungen über die Embryogenese der kortikalen Substanz der Nebennieren.

Es ist mehrmals darauf hingewiesen worden, daß zwischen den unter 3 III der Zusammenfassung (Fig. 11, Taf. VIII, Fig. 3 und 4, Taf. IX) beschriebenen Bildungen und dem Knötchen von Nebennierengewebe, das den Charakter kortikaler Substanz (Zona glomerularis) hat und in den gleichen Schnitten liegt (Fig. 12, Taf. VIII, Fig. 5, Taf. X) sehr enge genetische Beziehungen bestanden. Weiter ist angegeben worden, daß zwischen den Nebennierenknötchen und den Schlauchbildungen graduelle Übergänge bestehen. Der einfachste Schluß, der sich aus diesen Beobachtungen ziehen läßt, ist der, daß die Nebennierenknötchen von den tubulösen epithelialen Bildungen abstammen, die wir als Reste des Wolffschen Körpers deuten. Es erwächst uns daraus die Obliegenheit, festzustellen, welche Anhaltspunkte die heutigen embryologischen Kenntnisse für diese Annahme geben können, und ob sich aus unserem Falle nicht einige Erläuterungen über die Entstehungsweise der Nebenniere ableiten lassen.

Die Abstammung der Nebennieren ist trotz eingehender und zahlreicher Untersuchungen bei allen Wirbeltierklassen noch nicht mit Sicherheit dargetan. Die Frage, in der die meisten Verschiedenheiten bestehen, ist die über die Herkunft der Marksubstanz. Wie bekannt, leiten die einen sie vom Sympathikus ab, andere von dem gleichen Blastem, von dem die kortikale Substanz herkommt.

Die meisten vertreten nunmehr die erste Ansicht, sich neben den Ergebnissen embryologischer Untersuchungen auch auf die unleugbaren Analogien stützend, die der Bau der Zellen der Marksubstanz mit Zellen der sympathischen Ganglien aufweist, speziell die Affinität für die Salze des Chroms. Eine kleinere Zahl von Forschern der neueren Zeiten, so Valenti[167], Aichel[2] u. a., verteidigen die Theorie der einheitlichen Abstammung beider Nebennierensubstanzen.

Jedoch auch der Ursprung des kortikalen Teiles der Nebenniere ist noch nicht mit Sicherheit festgestellt. Dazu kommt noch Aichels[2] Ansicht über die Herkunft der akzessorischen Nebennieren, die er zum Teil wenigstens (Marchandsche Nebennieren) als von dem Hauptorgane unabhängige Organe ansieht, und für die er eine eigene Ursprungsweise annimmt. Es kann der Wert des angedeuteten Befundes in der vorliegenden Zyste nicht erkannt werden, ohne auf diese Fragen einzugehen.

Die ersten Autoren, die sich mit der Abstammung der Nebennieren beschäftigen, nahmen an, daß die Substantia corticalis vom Mesoblast, die medullaris vom Sympathicus herkommt.[1]) So fanden Balfour[10] und Leydig bei einigen Selachiern, bei denen die Rindensubstanz (interrenales Organ) und die Marksubstanz (suprarenale Körper) getrennt liegen, daß die letzteren vom Sympathicus, erstere von indifferenten Zellen des Mesoblasts herkommen.

v. Brunn glaubt, daß beim Huhn, Hund, Kaninchen die Nebenniere von den Zellen des mittleren Keimblattes herkomme und beim Huhn mit den Wandungen der großen Nierengefäße in Verbindung stehe.

Kölliker[77] fand beim Kaninchen, daß die Kortikalis der Nebenniere von einem eigenen Blastem, das hinter dem Mesenterium, zwischen Aorta und den Venae cardinales und dem Wolffschen Körper liegt, abstamme, während die Marksubstanz vom Sympathicus abzuleiten sei.

Ähnliche Befunde wie Balfour, Leydig, Kölliker machte Brauer[21] bei Reptilien und Mitsukuri[106] beim Kaninchen; Gottschau[60] nahm für das Kaninchen, Schaf, Schwein ebenfalls die Abstammung der Medullaris vom Sympathicus an, während er die Kortikalis von einem Blastem, das in engen Beziehungen zu den großen Körpervenen stehe, herleitete.

Dann wurde von Arnold[6] bei Säugern, His[68] bei Vögeln, Waldeyer[169] bei Reptilien die Ansicht vertreten, daß die Nebennieren als

[1]) Es war nicht möglich, alle einschlägigen Arbeiten im Original durchzusehen: bei dieser kurzen geschichtlichen Ausführung habe ich mich an die Monographie von Aichel und die neuere von Soulié gehalten.

ein Teil des Wolffschen Körpers angesehen werden müßten, doch fand diese Anschauung längere Zeit keinen Anklang.

Janosik[73] fand im Jahre 1883, daß der Ursprungsort der Nebenniere bei der Wachtel im Epithel des Peritonäums zu suchen sei, und kam später bei anderen Untersuchungen (Huhn und Säuger) zum gleichen Schlusse.

Weldon[172] war der erste, der Arnolds, His' und Waldeyers Ansichten bestätigte (bei Pristiurus, Lacerta muralis und Huhn). Speziell bei den erstgenannten Tieren konnte er deutlich sehen, daß die Kortikalis von einer Zellmasse, die sich an der inneren Seite der vordersten Glomeruli des Mesonephron bildete, abstamme, welche Zellmasse er auch als Ursprung der Sexualstränge der Geschlechtsdrüse ansah. Für die Marksubstanz aber sprach er die Abstammung vom Sympathicus an. – Fast gleichzeitig bestätigte Mihalcovics[105] bei Reptilien die Befunde Janosiks.

Hoffmann[69] konnte bei Reptilien die Ansichten Weldons bestätigen, während Valenti [167a] beim Huhne Mihalcovics' Befunde bestätigte. Van Wijhe[175a] bei Fischen nur die Abstammung der Corticalis vom Coelomepithel bestätigt finden, die Marksubstanz läßt er vom Sympathicus entstehen. So auch Inaba[75] bei der Maus.

Es verdienen v. Semons[152] und H. Rabls[130] Ansichten hervorgehoben zu werden. v. Semon sagt, daß bei Amphibien (Ichthyophis glutinosus) die Nebenniere vom Epithel der Glomeruli, nicht vom Mesonephron, sondern von der Kopfniere (Pronephron) abstamme. Für Abstammung der Marksubstanz konnte er keine befriedigende Schlüsse aus seinen Ergebnissen ziehen. H. Rabl konnte die Ableitung vom Zölomepithel sowohl, als vom Mesonephron bei seinen Untersuchungen über die Vögel ausschließen und kam zur Ansicht, daß die Nebenniere vom hinteren Teil des Pronephrons stamme, mit dem Unterschiede gegenüber Semon, daß sie nicht von dem Epithel der Glomeruli, sondern von dem der Tubuli herkomme. Brandt[18] fand bei einem Huhne, daß der kephalische Teil des Parovariums nicht von der Nebenniere getrennt erschien. Die Stränge der Nebenniere verloren nach und nach ihre bräunliche Farbe und gingen in andere Stränge über, die, hohl werdend, sich in die Schläuche des Parovariums fortsetzten. Daraus schloß Brandt, daß die Nebenniere als ein Rest des Wolffschen Körpers anzusehen sei.

Fusari[55] verteidigte im Jahre 1892 den doppelten Ursprung der Nebenniere. Nach diesem Forscher bilden sich vom Epithel des Peritonaeums Zellknospen, die sich in zwei Teile scheiden: einer geht nach außen und bildet die segmentarischen Kanäle, der andere, von dem ersten durch geschlängelte Gefäße getrennt, dringt in das Mesoderm und bildet später die Substantia corticalis; die Marksubstanz leitet Fusari vom Sympathicus ab. Srdinko[157] fand bei Batrachia anura, Wiesel[179] beim Schwein, Brauer[20] bei Amphibien, Soulié[153] bei höheren Wirbel-

tieren, Poll[126] bei Meerengel alle Anhaltspunkte für den Ursprung der Marksubstanz vom Sympathikus und der Rindensubstanz vom Zölomepithel.

Es sei hervorgehoben, daß Wiesel und Soulié auch menschliche Embryonen untersucht haben, jedoch waren die von Wiesel untersuchten Embryonen zu jung, um definitive Schlüsse zu gestatten. Es gibt keine anderen wichtigeren Untersuchungen über die Abstammung der Nebenniere beim Menschen. Aus neuerer Zeit stammen Untersuchungen von Aichel. Er stellte, was das Hauptorgan anlangt, seine Untersuchungen bei Selachiern (Pristiurus, Torpedo) an und bei Embryonen von Kaninchen und Maulwurf. Bei den Selachiern fand Aichel, daß das interrenale Organ (gleichwertig der Kortikalis der Nebennieren) sich viel früher anlegt als die suprarenalen Körper und von den Kelchen des Pronephrons herstammt. Aichel schließt jede Beziehung zum Zölomepithel aus. Die suprarenalen Körper stammen nach Aichel nicht vom Sympathicus ab, sondern von den Eierschläuchen des Pronephrons. Auch bei Kaninchen und Maulwurf stammt die Kortikalis nach Aichel von den Kelchen des Pronephrons, die Medullaris kommt nicht vom Sympathicus, sondern differenziert sich aus den Anlagen der Kortikalis. Aichel erklärt die Verschiedenheit seiner Befunde von der der anderen Forscher dadurch, daß diese nicht ganz initiale Stadien vor Augen hatten, die allein sichere Einsicht ermöglichen.

Die akzessorischen Nebennieren teilt Aichel in zwei Gruppen: 1. diejenigen, welche in der suprarenalen und renalen Region liegen (in dem Körper des Hauptorgans selbst, im Parenchym der Niere, unter der Kapsel, im rechten Lappen der Leber); 2. diejenigen, welche beim Weibe in den breiten Mutterbändern, beim Manne in der Nähe des Hodens und des Samenstranges liegen, und jene, die bei beiden Geschlechtern in der Gegend zwischen den unteren Polen der Nieren und den Geschlechtsdrüsen auf der hinteren Wand der Bauchhöhle sich finden. Diese zweite Gruppe bezeichnet er mit dem Namen Marchandsche Nebennieren und faßt sie als Vertreter eines normalen Organs auf. Er läßt sie von den Querschläuchen des Epoophoron abstammen und vom Paroophoron. Aichel fand in zwei Fällen, daß Schläuche des Epoophoron blind in der Nähe von akzessorischen Nebennieren endigten. In einem dritten Falle umgab ein Schlauch des Epoophoron eine solche akzessorische Nebenniere und bog dann wieder gegen das Epoophoron um. Bei einem menschlichen Embryo der zehnten Woche drang ein solcher Epoophoronschlauch bis ins Innere einer akzessorischen Nebenniere vor, um hier blind zu enden. Sieben Male fand Aichel bei seinen Untersuchungen epitheliale Bildungen im Paroophoron, die als Nebennierenkeime zu deuten sind. Wenn solche epitheliale Bildungen fehlten, so fand er am Ende mancher Schläuche des Epoophoron, daß die Schläuche ihr Lumen verloren und eine Zellproduktion deutlich erkennbar war durch das Auftreten von Kernteilungsfiguren. Er meint, diese Neubildung von Zellen wäre bei einem in Rückbildung befindlichen Organe nicht erklärlich. Es gelang ihm jedoch

nicht festzustellen, welche Rolle bei dieser Neubildung der entsprechende Glomerulus spielte. Sicher wären, wenn keine anderen immer umfangreicheren Zellhaufen (junge Stadien von Nebennierengewebe) aufzufinden gewesen wären, diese in Frage stehenden als einfache Endverdickungen der Schläuche des Epoophoron oder als Reste eines Glomerulus gedeutet worden.

Auf Grund dieser Resultate kommt Aichel zum Schlusse, daß bei allen Wirbeltieren zwei Systeme von „Nebennieren" bestehen: bei den niederen das erst paarig angelegte, dann unpaarige Interrenalorgan, das von den Kelchen des Pronephron herstammt, und die Corpora suprarenalia, die von den Querschläuchen der Pronephron gebildet werden; bei den höheren das Hauptorgan, das ebenfalls von den Kelchen des Pronephrons abstammt, und die Marchandschen Nebennieren, die von den Kanälchen des Epoophoron und des Paroophoron sich bilden. So meint denn Aichel auch, daß man nicht mehr wie früher annehmen dürfe, daß die Corpora suprarenalia der niederen Wirbeltiere bei den höheren durch die Marksubstanz der Nebenniere vertreten seien und das interrenale Organ jener durch die Rindensubstanz bei diesen, sondern daß das Hauptorgan als Ganzes dem interrenalen Organe entspreche, die akzessorischen (Marchandschen) Nebennieren den Corpora suprarenalia.

Man kann, wie aus dem Gesagten ersichtlich ist, die Ansichten der verschiedenen Forscher über den Ursprung der Substantia corticalis der Nebenniere wie folgt zusammenfassen:

1. Abstammung vom Mesoblast, mit oder ohne Annahme innigerer Beziehungen zu den großen Körpervenen,
2. Abstammung vom Zölom-Epithel,
3. Abstammung von den Glomeruli oder den Kanälchen der Exkretionsorgane (Mesonephron, Pronephron). Diese Abstammung wurde von Aichel für die Kortikalis der Nebennieren (Hauptorgan) sowohl als für die akzessorischen (Marchandschen) Nebennieren vertreten.

Da, wie angedeutet wurde, aus leicht verständlichen Gründen die Forschungen über die Abstammung der Nebennieren beim Menschen so gut wie gar nicht ausgeführt wurden, ist es klar, daß ein Befund wie der bei der vorliegenden Zyste, der wenn auch nur indirekt geeignet erscheint, einiges Licht über diese Frage zu verbreiten, ein großes Interesse bietet. Es wäre nicht das erste Mal, daß ein pathologischer Befund für Deutungen auf dem Gebiete der normalen Anatomie und Embryologie eine Aufklärung gebracht hat.

Es ist ein ganz einfacher logischer Schluß, daß, wenn, wie zur Genüge dargetan worden ist, die Abstammung der vorliegenden Zyste im Wolffschen Körper zu suchen ist, die Schlauchbildungen in deren Wand als Reste dieses Organs aufzufassen sind und die beschriebenen Knötchen Nebennierengewebe darstellen, welches aus der graduellen Umwandlung jener Schläuche und Stränge hervorgeht, beim Menschen die Rindensubstanz (denn um diese handelt es sich in unseren Befunden) der Nebenniere ein Derivat des Mesonephrons ist. Die ersten Glieder dieses Satzes sind zur Genüge durch direkte Betrachtung der Strukturverhältnisse, durch Analogien mit ähnlichen Neubildungen und auch noch durch die Diskussion, die zu dem Schluß führte, daß jede andere Hypothese wie die der Wolffschen Abstammung für die vorliegende Bildung unhaltbar sei, bewiesen worden.[1]) Es würde sich also aus den hier beschriebenen Befunden eine indirekte Bestätigung der Ansicht, die Arnold, His, Waldeyer zuerst, Weldon, Hoffmann, v. Semon, Rabl, Brandt und vor allen Aichel über die Abstammung der Substantia corticalis der Nebenniere vertreten, ergeben, d. h. daß diese von den Exkretionsorganen abstamme. Mit dem Namen „Exkretionsorgane" soll hier sowohl Mesonephron als Pronephron gemeint sein; es ist aber dabei nicht gemeint, daß dies gleichbedeutende Organe seien, nur das eine Gemeinschaftliche läßt sie so zusammenstellen, daß sie nämlich der Funktion und dem Ursprunge nach nahe verwandt sind. Es ist leicht verständlich, daß, da die Differenzierung der Nebennieren in eine sehr frühe Periode fällt, es ungemein schwierig ist, festzustellen, ob sie von dem einen oder dem anderen der beiden Organe, Pronephron oder Mesonephron, abstamme. Aichel selbst ergeht sich in einer minutiösen Diskussion, ob die Nebennieren wirklich vom Mesonephron oder nicht eher vom Pronephron abstammen, ehe er zu einem Schlusse kommt, und über Rabls Ausführungen meint er, dieser wäre wohl nicht zu dem Schlusse gekommen, daß das Organ vom Pronephron abstamme, wenn er nicht unter dem Eindrucke von v. Semons Arbeit, welch letzterer, wie bekannt, die Glandulae suprarenales vom Pronephron herleitet, gestanden

[1]) Über eine Annahme, die sich auf den Befund des Knotens mit chorionepithelialem Bau stützen kann, d. i., daß die Zyste ein Embryoma cysticum darstellt, wird weiter unten die Rede sein.

hätte. Deshalb auch wurden hier die Ansichten von Rabl und Semon nicht in einer für sich stehenden Gruppe angeführt, sondern mit denen, die den mesonephralen Ursprung annehmen, unter der allgemeinen Bezeichnung von „Abstammung von den Exkretionsorganen" aufgenommen.

Es soll mit diesen Ausführungen gar nicht gesagt sein, daß nunmehr die Abstammung der Nebennierenrinde sichergestellt sei! Es ist bekannt, daß deren Ursprung vom Epithel des Zöloms gerade in neuerer Zeit viele Vertreter gefunden hat, mehr als ihre Abkunft von den Exkretionsorganen. Man könnte weiter auch noch bemerken, daß, wenngleich die vorliegende Zystenbildung vom Wolffschen Körper herzuleiten ist, das noch lange nicht bedingt, daß die in deren Wand aufgefundenen Inseln von Nebennierengewebe ebenfalls diese Abstammung haben müssen. Da ja der Wolffsche Körper so innige Lagebeziehungen zum Zölom-Epithel aufweist, könnten neben den Resten des ersteren auch Keime dieses verlagert und in die Bildung eingeschlossen worden sein und dort dem Nebennierengewebe Ursprung gegeben haben. Aber gegen diese Annahme spricht deutlich die Tatsache, daß die in Bildung begriffenen Nebenniereninseln von den epithelialen Tubuli ausgehen (Fig. 11, Taf VIII, Fig 3 und 4, Taf IX). Da nun das einzige Organ mit tubulösem Bau, das sich um die Zeit der Anlage der Nebenniere in deren Nähe befindet, der Wolffsche Körper ist, da keiner der Forscher, der die Ansicht der Abkunft der Nebennierenrinde vom Zölomepithel vertritt, gesehen hat, daß diese Rinde erst von epithelialen Schläuchen gebildet würde, so müssen wir eben als das einzig Wahrscheinliche annehmen, daß auch diesen Nebenniereninseln ein mesonephraler Ursprung zukomme, wenn wir auch nicht feststellen können, ob die Tubuli, die wir aufgefunden, Reste der mesonephralen Kelche oder Querschläuche oder von beiden zugleich seien.

Es bleibt uns noch, die Frage zu behandeln, ob die aufgefundenen Nebenniereninseln als zur kortikalen Substanz des Hauptorganes im Sinne Aichels oder zu den Marchandschen Nebennieren zu rechnen seien.

Die epithelialen Bildungen, mit welchen diese Inseln in unserem Falle in Zusammenhang stehen, haben einen tubulären Bau. Aichel sagt, daß die Marchandschen Nebennieren sich aus den

Tubuli des Epoophoron oder des Paroophoron entwickeln, während er die Kortikalis des Hauptorgans von den Kelchen des Mesonephrons abstammen läßt. Man müßte also in dem hier vorliegenden Falle annehmen, daß die Inseln von Kelchen des Mesonephrons abstammen, wenn man sie als dem Rindenteile des Hauptorgans zugehörig ansehen wollte, während ihre Abstammung von den transversalen Schläuchen des Wolffschen Körpers hergeleitet werden müßte, von Paroophoron und Epoophoron, wenn man die in Frage stehenden Bildungen als Marchandsche Nebennieren ansehen will. Wir können, da wir vor einer pathologischen Bildung, einer Entwicklungsanomalie, bei welcher mesonephrale Keime abgesprengt und verlagert wurden, stehen, nicht erwarten, daß wir hier alle charakteristischen Teile wiederfinden sollen (Glomeruli, Tubuli, Kelche usw.), und ebensowenig die typischen Lageverhältnisse dieser Teile zueinander. Es ist schon angegeben worden, daß die auch bei von anderen untersuchten ähnlichen Bildungen ebenso der Fall war, z. B. bei den Adenomyomen. Die Kelche sind hohle epitheliale Formationen, die einerseits in das Zölom münden, andererseits mit den Glomeruli in Verbindung stehen. Ebenso sind die transversalen Tubuli epitheliale Hohlgebilde. Da wir es mit einer pathologischen Produktion zu tun haben, sind selbstverständlich die Lageverhältnisse zum Epithel des Zöloms verloren gegangen. Wir finden aber auch keine Glomeruli oder Pseudoglomeruli. So ist es unmöglich zu entscheiden, ob die aufgefundenen epithelialen Bildungen als Kelche oder als Tubuli oder die einen so, die andern anders zu deuten seien. Deshalb muß es auch unentschieden bleiben, ob das Nebennierengewebe, das aufgefunden worden ist, als zur Kortikalis des Hauptorgans oder zu den Marchandschen Nebennieren gehörig zu rechnen sei, und es ergibt sich keinerlei Anhaltspunkt, der für oder gegen Aichels Theorie verwertet werden könnte.

Wenn wir nun unter den bezüglichen Angaben der verschiedenen Forscher, die die Nebenniere vom Wolffschen Organ ableiten, suchen, welches wohl die Elemente des Wolffschen Körpers seien, die sich rückbildend den Nebennieren Ursprung geben, so stoßen wir auf verschiedene Ansichten. Während Weldon sie von den inneren Teilen der Malpighischen Knäuel herstammen läßt, meint Aichel, sie gehe aus den Kelchen

hervor. v. Semon läßt sie von den Epithelien der Knäuelchen des Pronephron abstammen, Rabl von den Tubuli. Ist es wohl möglich, daß alle diese Epithelien (der Glomeruli, der Kelche und der Tubuli) an der Bildung der Nebennieren teilnehmen? Es werden vielleicht weitere Forschungen diese Frage entscheiden können.

Es muß noch hervorgehoben werden, daß das Kriterium der Lage, in welcher die beiden Kategorien der akzessorischen Nebennieren nach Aichel auftreten, für unseren Fall sich als unbrauchbar erweist, um irgend einen Anhaltspunkt zu gewinnen, welcher der beiden Gruppen eventuell die in der Zystenwand aufgefundenen Nebennierenknoten beizuzählen sein könnten. Die Zyste liegt im Mesokolon, also nahe der renalen Region ; so wäre es zulässig, die Nebennierenknötchen in der Wand den von abgesprengten Keimen des Hauptorgans entstehenden beizuzählen. Andererseits aber weiß man, daß das Epoophoron und Paroophoron auf ihrem Deszensus Reste zurücklassen können (Pick), und deshalb wäre es auch nicht unmöglich, daß die Nebennierenknötchen der Zystenwand von epoophoralen (mesonephralen) Resten herstammen. die während dieses Vorgangs sich zwischen die Blätter des Mesokolons verlagert haben können.

Trotzdem der hier für die pathologische Bildung angeführte Befund Aichels Theorie weder direkt widerspricht, noch ihr eine indirekte Bestätigung zuteil werden läßt, möchte ich doch meine Ansicht über dieselbe äußern. Es scheint mir von einem rein theoretischen Standpunkte aus Aichels Einteilung der akzessorischen Nebennieren etwas gezwungen. Man kann in manchen Fällen, wie bei dem vorliegenden, im Zweifel bleiben, welcher Kategorie die verlagerten Nebennierenknoten beizuzählen seien. Aber überdies ist es sehr merkwürdig, daß man für die Nebenorgane eine andere Abstammung in Anspruch nehmen soll als für das Hauptorgan. Für kein anderes Organ, das akzessorische Bildungen aufweist, ist je etwas Ähnliches angenommen worden. Noch auffälliger muß es erscheinen, wenn man annimmt, daß eine gewisse Zahl der akzessorischen Organe dem gleichen Boden entstammen soll wie das Hauptorgan, andere aber einem anderen. Diese Ansicht vertritt auch Pick[119]. Wenn man, so meint dieser, ein gestieltes Nebennierenknötchen an der Nebenniere sitzend findet oder eines,

das mit Schläuchen des Epoophoron in Zusammenhang steht, ist es wohl leicht zu entscheiden, welcher der beiden von Aichel aufgestellten Kategorien jenes angehören soll, jedoch ist es weit bedenklicher, jedes Nebennierenknötchen, das neben der Wirbelsäule in der renalen oder suprarenalen Region liegt, als einen Abkömmling des Hauptorgans oder aber jedes, das zwischen der Niere und der Geschlechtsdrüse oder in den breiten Mutterbändern liegt, als eine autochthone Bildung zu erklären. Es kann ja nicht ausgeschlossen werden, daß beim Deszensus der Geschlechtsdrüse nicht auch Keime des Hauptorgans verlagert worden seien, und daß umgekehrt, da Paroophoron und Epoophoron erst auf der Hinterwand des Abdomen liegen und dann beim Deszensus hie und da, wie es vollkommen erwiesen ist, mesonephrale Reste zurücklassen können, es wohl eintreten kann, daß akzessorische Nebennieren vom Marchandschen Typus auch in der renalen Region auftreten. Zudem meint Pick, daß die Abstammung der Marchandschen Nebennieren von Kanälchen des Epoophoron oder Paroophoron noch weiterer Begründung bedürfe. Die schon weiter oben angeführten drei Fälle von innigen Beziehungen Marchandscher Nebennieren mit Schläuchen des Epoophoron, die Aichel zum Beweise für seine Theorie bringt, sagen nur, so meint Pick, daß diese Bildungen neben und auf den Resten des Wolffschen Körpers ausgebildet waren, es bedeutet aber noch lange nicht, daß sie „von" dem Wolffschen Körper herkommen. Was den ebenfalls weiter oben wiedergegebenen Fall von Bildung einer jugendlichen akzessorischen Nebenniere aus einem Ende eines Paroophoronschlauches anlangt, so sagt Aichel selbst, daß er zweifelhaft geworden sei, ob dieses Knötchen (Jugendstadium einer Marchandschen Drüse) nur vom Epithel des Kanälchens abstamme, da er nicht habe feststellen können, einen wie großen Anteil an der Bildung des genannten Zellhaufens der Glomerulus des Kanälchens genommen habe.

Mir will scheinen, daß das Vorkommen aller akzessorischen Nebennieren mit der von verschiedenen Forschern verteidigten Ansicht der Metamerie dieser Organe (Valenti, Romiti, Debierre usw.) erklärt werden könne. Es ist dabei hervorzuheben, daß z. B. auch Valenti eine Metamerie annimmt, der doch die Nebenniere von Zölomepithel abstammen läßt: um so eher darf

man hieran denken, wenn man der Ansicht ist, daß die Drüse von einem typisch metamerischen Organ wie es der Wolffsche Körper ist, herkomme.

Es kann also für den vorliegenden Fall sehr wohl angenommen werden, daß ein Segment des Wolffschen Körpers, das im Begriffe war, Nebennierengewebe zu bilden, abgetrennt und zwischen die Blätter der Mesokolonanlage verlagert worden sei.

Es könnte nun auf den ersten Blick scheinen, daß unser Fall, da wir ausschließlich selbst nur Kortikalis aufgefunden haben, für die Duplizität des Ursprungs der beiden Nebennierensubstanzen sprechen würde. Dem ist aber nicht so: wenn wir bedenken, daß es sich hier um ganz junge Knötchen handelt, das heißt um solche, die noch in Entwicklung begriffen sind, und daß diejenigen, die die Einheitlichkeit der Abstammung der Nebennieren annehmen, sagen, daß die Medullaris sekundär aus der Kortikalis sich differenziere, so ist es augenscheinlich, daß wir nicht das Recht haben, unseren Befund in der eben angegebenen Weise zu deuten: es liegen keine genügenden Anhaltspunkte vor, um ihn im Sinne der einen oder anderen Theorie zu verwerten.

Der Knoten vom Bau eines Chorionepithelioms.

Bei der Erörterung über die Pathogenese der Zyste haben wir einen Geschwulstknoten von chorionepitheliomartigem Bau (der atypischen Unterart nach Marchand) nicht erwähnt, weil er für die von uns gegebene Deutung nicht in Betracht kam. An sich hat der Befund eines solchen Knotens aber großes Interesse und führt zu einer ganzen Reihe von Erwägungen, die sich auf die Frage des Chorionepithelioms beziehen.

Das Deciduoma malignum, wie Sänger[142] sagte, der 1889 den ersten Fall beschrieb, oder das Chorionepitheliom ist eine besondere Geschwulst des Uterus, welche sich unmittelbar nach einer normalen oder pathologischen Schwangerschaft (Abort, Blasenmole) entwickelt und mit meist ungewöhnlicher Bösartigkeit verläuft. Ihre Histogenese ist erst seit den letzten Jahren klargestellt, bis dahin wurde sie lebhaft erörtert. Heute folgen alle der Ansicht Marchands, welcher das Chorionepitheliom von zwei Epithelschichten, die die Chorionzotten bedecken, ableitet, also vom Syncytium

und von den Langhansschen Zellen; beide sind nach der am meisten verbreiteten Ansicht fötalen Ursprungs; deswegen kann man auch das Chorionepitheliom als fötalen Ursprungs bezeichnen. Die Frage schien durch die Untersuchungen Marchands gelöst zu sein, als neue Beobachtungen, außerhalb des Uterus und ohne Zusammenhang mit der Schwangerschaft, sie von neuem in Fluß brachten.

1902 veröffentlichte Schlagenhaufer[147] einen Fall eines Hodenteratoms, in welchem er außer verschiedenen Geweben auch Knoten von chorionepitheliomartigem Bau fand, welche in der Niere, Lunge, Schilddrüse Metastasen gemacht hatten. Die auf den ersten Blick dadurch geschwächte Theorie glaubte Schlagenhaufer gerade durch diese Beobachtung unterstützen zu können. Er läßt die Theorie von Wilms-Marchand-Bonnet über die Ätiologie der Teratome zu (Abstammung von einem ganzen oder von Teilen eines befruchteten Ovulums, Polkörperchen, Furchungskugeln, die während der Teilung des Eies dislociert waren), außerdem fand er eihautähnliche Bildungen, Reste von Chorionzotten, von denen anscheinend die chorionepitheliomartigen Knoten abstammten; er hielt deswegen nicht nur histologisch, sondern auch histogenetisch seine Geschwulst für identisch mit dem Chorionepitheliom der Schwangerschaft.

Bald folgten weitere derartige Beobachtungen über Hodengeschwülste (Wlassow[176], Schmorl[149], Steinhaus[159], Risel[133], Hansemann[64], Sternberg[161], Emanuel[41], Askanazy[8]), ebenso über Eierstocksgeschwülste (Pick[124], Michel[104], Forgue[148]), sowie über einzelne Geschwülste an anderen Organen: Harnblase (Djewtzki[37]), Leber (Pick[125]), Mediastinum anticum, Dermoidzyste (Ritchie[134]). Boström[17] konnte in seinem Falle nicht genau den primären Herd feststellen (wahrscheinlich war es das Gehirn). Einen Fall von Eierstocksgeschwulst habe ich selbst[114] 1905 auf dem Kongreß der Italienischen Gesellschaft für Geburtshilfe und Gynäkologie mitgeteilt, er wird in extenso mit Abbildungen der mikroskopischen Präparate bald veröffentlicht werden. Weil ein Chorionepitheliom sich nun primär außerhalb des Uterus und der Tuba aus Chorionzotten oder aus Stücken von Zotten, die während der Schwangerschaft mit dem Blutstrom verschleppt worden sind, entwickeln

kann, so versteht man leicht, daß bei den angeführten das weibliche Geschlecht betreffenden Fällen die Möglichkeit einer vorausgehenden Schwangerschaft absolut ausgeschlossen war.

Nicht jedesmal bestand neben den chorionepitheliomähnlichen Bildungen ein Teratom; keine Spur war davon vorhanden in den Fällen von Boström, Michel, Djewtzki, Hansemann, Pick (Leber) und in unserem Fall, in welchem der Tumor doppelseitig makroskopisch papillomatös aussah. In einem der beiden Tumoren fanden sich Tubuli und Zysten mit Zylinderepithel, von dem die Wucherung ausging, während das Stroma ähnlich gebaut war wie die Rindenschicht des Ovariums. Ebenso wie dort solche tubulösen Bildungen häufig ohne jede Spur eines Teratoms gefunden wurden, so war auch hier wegen Fehlen jeder anderen Gewebsart das Vorhandensein eines Teratoms vollständig auszuschließen. Die beiden von Forgue mitgeteilten Fälle sind noch nicht ausführlich publiziert, nach dem kurzen Referat in der Semaine médicale unter der Überschrift: „Primärkrebs des Eierstocks mit chorionepitheliomartigen Bildungen" scheint von teratomatösen Bildungen bei beiden Tumoren keine Rede zu sein. Es gibt also eine Anzahl Fälle von Chorionepitheliom ohne Teratom.

Die Deutung, welche die meisten Autoren ihren Befunden geben, weicht im allgemeinen nicht viel von der Schlagenhaufers ab; aber keiner sonst konnte Eihautreste finden oder sich von der Richtigkeit des Befundes im Falle Schlagenhaufers überzeugen; nach Pick, Risel handelte es sich bei den chorionepitheliomähnlichen Bildungen nicht um Abkömmlinge vermeintlicher Chorionzotten, sondern um Bildungen des nicht differenzierten fötalen Ektoderms. Wenn nun die Teratome von einem befruchteten Ei abstammen (Embryome), dann ist es leicht zu verstehen, daß das Ektoderm dieses Eies (oder eine seiner Furchungskugeln) ebenso, wie es für die Epidermis, die Haare, die Nägel, das Neuroepithel usw. die Bildungsstätte ist, auch ein Gewebe produzieren kann, welches die Eigenschaften des Chorionzottenepithels hat, eines Epithels, das, wie heute allgemein angenommen wird, vom fötalen Ektoderm stammt. Mit dieser Auslegung wurde die Eigenart der Chorionepitheliome von einigen Autoren festgestellt, wenn auch in etwas weiterem Sinne, gerade so wie es Schlagenhaufer getan hatte.

Einige andere Autoren gaben andere Erklärungen. Wlassow publizierte fast gleichzeitig mit Schlagenhaufer zwei Teratomfälle des Hodens, seine histologischen Befunde sprachen nicht überzeugend für Embryome, er nahm vielmehr an, daß die chorionepitheliomähnlichen Bildungen seiner beiden Fälle einen besonderen Hodentumor bildeten, ein „synzytiomartiges Epitheliom", das vom nicht differenzierten Epithel der embryonalen Drüsenkanäle herzuleiten sei. Da nach Wilms stets Abkömmlinge aller drei Keimblätter in Embryomen gefunden werden sollen, bei Wlassow aber nur solche des äußeren und mittleren Keimblattes vorhanden waren, so glaubt letzterer, daß die Abstammung der chorionepitheliomatösen Wucherungen seiner beiden Fälle von dem angenommenen Embryom-Chorion nicht wahrscheinlich sei.

Sternberg hielt die chorionepitheliomatösen Wucherungen in seinem Fall von Hodenteratom nicht für analog dem Chorionepitheliom der Schwangeren, sondern für herstammend vom Gefäßendothel, wie das in ähnlichen Fällen von Hodenteratomen auch der Fall sein sollte. Emanuel konnte sich nach Durchsicht der Präparate nicht von der Richtigkeit dieser Ansicht überzeugen. Marx[99] beschrieb 1904 einen ähnlichen Fall wie Sternberg, einen Lebertumor, der histologisch einem Chorionepitheliom glich, aber vom Gefäßendothel abstammen sollte. Michel benannte seine Geschwulst „Eierstockskarzinom mit chorionepitheliomähnlichen Bildungen", konnte aber ein Endotheliom nicht ausschließen; es lag ihm eben daran zu zeigen, daß ein einfaches Ovarialkarzinom (oder Endotheliom) histologisch wie ein Chorionepitheliom aussehen kann, er behauptet nicht die Übereinstimmung der Wucherungen seines Falles mit dem Chorionepitheliom der Schwangeren und nähert sich so den Erklärungen Sternbergs und Marx'. Michel kam mit Pick in Widerspruch, welcher glaubte, daß auch der Michelschen Fall trotz Abwesenheit teratoiden Gewebes als wahres Teratom angesehen werden müßte, in welchem eben nur das chorionepitheliale Gewebe übrig geblieben wäre. Beide beharrten bei ihrer Ansicht. Pick veröffentlichte bald darauf einen Fall von Lebergeschwulst mit ausschließlich chorionepitheliomatösen Wucherungen und wiederholte dabei, daß in Teratomen ein besonders stark wucherndes Gewebe die übrigen zugrunde richten könnte, so könnte ein Teratom allein von einem Gewebe ektodermaler Herkunft

dargestellt werden, er nannte solche Geschwülste: „Epithelioma chorioektodermale"; er fand mit seinen Anschauungen auch bei anderen Untersuchern Beifall. Auf wessen Seite nun das Recht steht, wollen wir näher untersuchen. Gewebe von allen drei Keimblättern sollen, wie auch Wilms vorschrieb, das Embryom zusammensetzen, eine besondere Art bestände nur aus den Abkömmlingen zweier Keimblätter (Bidermome). Saxer[145] fand in einem Ovarium einen Zahn ohne weitere teratomartige Bildungen. Dieser Zahn sollte das Überbleibsel eines Embryoms in seiner elementarsten Form sein.

Ein drittes Argument sahen die genannten Autoren in dem Auffinden einer besonderen Eierstockgeschwulstart mit dem Namen „Strumae thyreoideae ovarii aberratae", „Strumae ovarii colloides", vom Bau der gewöhnlichen Kröpfe, es sollen Embryome sein, bei denen das Schilddrüsengewebe übriggeblieben wäre. Uns scheint der Fall Saxers ungeeignet zur Aufstellung einer Theorie, besonders da es fraglich war, ob es sich wirklich um einen Zahn handelte und nicht um Konkremente, die zufällig die Form eines Zahnes angenommen hatten. Noch weniger berechtigt scheinen uns die „Strumae ovaricae" zu sein. Das normale oder hypertrophische Schilddrüsengewebe hat nicht so besondere Eigenschaften, um außerhalb seines normalen Sitzes leicht identifiziert werden zu können. Es handelt sich um ein vorzugsweise aus drüsigen Elementen zusammengesetztes Gewebe, und nichts ist gewöhnlicher, als daß drüsige Wucherungen in anderen Organen denselben Bau aufweisen können. Gottschalk[59] publizierte 1899 unter dem Namen „Folliculoma ovarii" eine besondere Eierstocksgeschwulst, welche in vielen Punkten den Bau der Schilddrüse zeigte, er glaubte indessen, daß sie von den Primordialschläuchen herzuleiten sei. Pick kam in der Sitzung der Berliner medizinischen Gesellschaft vom 23. April 1902 auf diesen Fall zurück gelegentlich einer Dermoidzyste, in welcher sich neben anderen Geweben auch Schilddrüsenähnliches fand; er war der Meinung, daß es sich um eine typische Struma ovarii gehandelt hätte. Gottschalk sprach in der Diskussion sofort dagegen und blieb bei seiner 1899 in der Arbeit niedergelegten Ansicht. — Kworostansky[84] fand in dem einen Teratom des Ovariums ein schilddrüsenähnliches Gewebe, während die histologische Untersuchung zeigte, daß es

sich um ein Adenoma folliculare handelte. Es ist daher sehr wahrscheinlich, daß die Strumae ovaricae nicht allein übriggebliebene Gewebe eines Teratoms darstellen, sondern daß sie eine besondere Art eines Adenoms darstellen, bei welchem das Epithel Colloid abscheidet.

Nach allem ist es also nicht erwiesen, daß ein Embryom nur von einem Gewebe gebildet werden kann. Man könnte, wie Djewtzki meint, jede Geschwulst als ein Teratom betrachten, bei dem ein einziges Gewebe übriggeblieben wäre, und damit die Theorie über die Geschwülste wesentlich vereinfachen. Wie schon erwähnt, veröffentlichte Djewtzki einen Fall von Blasen-Chorionepitheliom bei einer 75 jährigen Virgo mit vielen Metastasen, aber keine Spur eines anderen Gewebes war aufzufinden, woraus man auf eine teratomatöse Bildung hätte schließen können. Der Autor beschränkte sich bei der Schwierigkeit einer Erklärung auf zwei Annahmen: 1. der Tumor könnte vom Blasenepithel stammen, 2. von ektodermalen in die Blasenwand verschleppten Keimen des Wolffschen Körpers aus der Entwicklungszeit. — Die Polemik zwischen Michel und Pick wäre unterblieben, wenn sie den von Michel beschriebenen Fall als Teratom mit allein übriggebliebenem chorionepitheliomartigen Gewebe aufgefaßt hätten. Michel hält das, ebenso wie Djewtzki und Wlassow, für absolut unmöglich. Wir sind bezüglich unseres in der geburtshilflich-gynäkologischen Gesellschaft zu Rom publizierten Falles derselben Meinung und halten den Tumor für eine besondere Karzinomart mit chorionepitheliomähnlichem Gewebe und nicht für ein Embryom.

Betreffs des Knotens in der Zystenwand unseres Falles bemerkten wir schon, daß die chorionepitheliomähnliche Struktur an ein Embryom denken ließ, daß also in einem zystischen Embryom der Knoten mit dem Chorionepitheliom der Schwangeren nicht nur eine histologische, sondern auch eine genetische Übereinstimmung zeigen sollte. Dagegen müssen wir uns aber vollständig ablehnend verhalten. Wlassow, Djewtzki, Michel halten es ebensowenig für bewiesen wie wir, daß in einem Embryom alle Gewebe bis auf eins vollständig verschwinden könnten, andererseits scheint uns die Theorie von Wilms-Marchand-Bonnet für so fest begründet, daß sie als vollgültiger Beweis,

nicht als bloße Hypothese gelten kann. Die Ätiologie des Teratoms hat von jeher als eins der schwierigsten Probleme in der Pathologie die Köpfe der Forscher beschäftigt, Theorien sind auf Theorien gefolgt, jede hat eine zeitlang die Führung gehabt, es sei hier nur an die Parthenogenese erinnert. Die Marchandsche, heute fast überall anerkannte Theorie hat auch noch ihre Widersprüche, besonders deswegen, weil man sich nicht erklären kann, weswegen gerade die Sexualorgane von den Teratomen bevorzugt werden. Das ganze Gebäude der Spezifizität der chorionepitheliomatösen Bildungen der Teratome, eine Anschauung, die nach dem Vorgange Schlagenhaufers fast alle Autoren angenommen haben, beruht demnach auf der Hypothese, daß ein Teratom ein Embryom ist.

Die Befunde in unserem Falle sprechen nicht für eine embryomatöse Natur der Zyste, sie stehen zum Teil miteinander in Widerspruch; so macht es der Befund des Nebennierengewebes sehr wahrscheinlich, daß die tubulösen in der Zystenwand gefundenen Bildungen Reste des Wolffschen Körpers sind. Nimmt man dazu, daß die Zyste dem embryonalen Sitz des Wolffschen Körpers sehr nahe lag, und daß ihre Wand ganz analog wie die Wand anderer, an anderen Stellen liegender Zysten war, bei welchen von Embryom gar keine Rede war, dann haben wir so viele Beweise für die Abstammung der Zyste von Wolffschen Körpern, daß wir die Embryomtheorie direkt zurückweisen können.

Die Adenomyome der Genitalgegend haben große Ähnlichkeit in Bau und Genese mit unserer Zyste, da man in solchen Geschwülsten, abgesehen von glatten Muskelfasern, epitheliale Bildungen. Tubuli und Zysten findet, bisweilen auch Nebennierenknoten (v. Recklinghausen). Niemand hat bisher diese Adenomyome für Embryome gehalten, bei denen nur wenige Gewebe übriggeblieben wären, vielmehr nehmen die meisten den Wolffschen Körper, einige den Müllerschen Gang als Ursprung dafür an. Derselbe Pick, der den Michelschen Fall für embryomatös hielt, sieht in den Adenomyomen dasselbe wie die meisten übrigen Forscher auch: sicher Abkömmlinge von Mesonephron. Für unsere Zyste muß man dieselbe Herkunft annehmen.

Nach allem müssen wir folgern, daß der Knoten der Zystenwand mit chorionepitheliomähnlichem Bau nichts mit den Chorion-

epitheliomen der Schwangeren zu tun hat, also nicht einen Teil eines Embryoms darstellt.

Man könnte nun meinen, daß hier, wie bei Sternberg und Marx, eine Bindegewebsgeschwulst vorläge (Endo- oder Peritheliom), die dem Bau nach einem Chorionepitheliom ähnlich sei. Auf den ersten Blick auch uns annehmbar, mußte die Ansicht nach Durchmusterung der vielen mikroskopischen Präparate fallen gelassen werden; es ging aus denselben als bewiesen hervor, daß die Geschwulst vom Zystenepithel und dessen Einstülpungen ihren Ursprung nahm (Fig. 9, Taf. X).

Wir bemerkten, daß im Falle Schlagenhaufers keine Chorionzotten vorhanden waren, daß solche zu finden auch keinem der folgenden Forscher geglückt ist. Die Eigenart der Chorionepitheliome im engeren Sinne des Wortes ist also bisher unbewiesen geblieben, weil, wenn man beim Chorionepitheliom der Schwangeren die Herkunft vom Epithel der Chorionzotten annimmt, man auch die chorionepitheliomähnlichen Bildungen der Teratome von solchem Epithel ableiten müßte; man würde also auch in Teratomen Zotten oder Stücke von Chorionzotten finden müssen. Von welchem Gewebe leiten nun die verschiedenen Autoren die chorionepitheliomatösen Bildungen in ihren Teratomen ab?

Wenn man von Sternberg und Marx, welche an endo- oder peritheliale Herkunft glauben, und von Michel, der die Möglichkeit der endothelialen Herkunft seines Tumors zuläßt, absieht, dann lassen sich die übrigen Untersucher in zwei Gruppen teilen: die einen sprechen nicht ausführlich über die Histogenese und sagen nur, daß der Tumor vom Ektoderm des Embryoms abzuleiten ist, die andern dagegen geben interessante Einzelheiten betreffs eines Punktes; wir wollen hierbei etwas verweilen.

Wlassow leitet die chorionepitheliomatösen Bildungen von einem Epithel nicht differenzierter embryonaler Kanäle ab. Etwas Ähnlichkeit mit Drüsentubuli hatten einige Stellen des Schmorlschen Falles; von einem solchen Tubulus stammte die Neubildung ab (Teacher[166]). Interessant ist die Beobachtung Risels, welcher bei einem Hodenteratom alle Übergänge zwischen epithelialen zystischen Räumen und chorionepitheliomatösen Bildungen nachweisen konnte (vgl. Fig. 9, Taf. III seiner Arbeit). Emanuel wies enge Beziehungen zwischen den chorionepithelioma-

tösen Knoten und den Epithelschläuchen seines Falles von Hodengeschwulst nach; wenn er auch glaubt, daß die Knoten außerhalb der Schläuche entstanden seien, so könnten sie nach unserer Meinung vielleicht auch vom Epithel solcher Tubuli hergeleitet werden. Djewtzki beweist in seinem Falle durch nichts, daß die Neubildung endothelialer Natur sein müßte, sondern läßt die Annahme zu, daß sie entweder vom Blasenepithel abstammen könnte oder von Residuen des Wolffschen Körpers, die in der Wand der Blase eingeschlossen waren. Bei unserer Eierstocksgeschwulst konnten wir feststellen, daß der Tumor von Tubulusepithel abstammte, die Tubuli und Zysten, die wir in der peripherischen Zone fanden, hielten wir für Überbleibsel der Eierstocksrinde. Schließlich haben wir gesehen, daß der Knoten der Mesokolonzyste, der sich zuerst wie ein Sarkom ausnahm, vom Zystenepithel abstammte.

Wir halten die Theorie, daß die Teratome oder wenigstens daß alle Teratome Embryome sind, für nicht bewiesen, es werden, unabhängig von der Schwangerschaft, Neubildungen gefunden, welche nur den Bau der Chorionepitheliome aufweisen (Djewtzki, Michel, Niosi), von Teratomen kann man wegen Fehlens jeden anderen Gewebes da nicht sprechen, wir haben die Herkunft der Mesokolonzyste vom Wolffschen Körper gezeigt — nach allem müssen wir schließen, daß bei dem gegenwärtigen Stande der Wissenschaft nicht gesprochen werden darf von genetischen Beziehungen zwischen den chorionepitheliomähnlichen Bildungen der Nichtschwangeren und dem Chorionepitheliom der Schwangerschaft. Das Chorionepitheliom oder Deciduom ist kein spezifischer Tumor, es stammt nicht nur vom Epithel der Chorionzotten her, sondern auch von anderem Epithel, wie z. B. vom Epithel von Zysten des Wolffschen Körpers, vom Epithel der Tubuli und Zysten der Eierstocksrinde, des Teratoms und vielleicht auch der Blase oder mesonephrischer in die Blasenwand eingeschlossener Epithelreste.

Die Verteidiger der Lehre von der Eigenart des Chorionepithelioms haben gesagt, daß in Teratomen, bei welchen chorionepitheliomartige Gewebe zusammen mit ektodermalen Bildungen gefunden sind, z. B. mit Neuroepithel, alles daran denken läßt, daß auch die chorionepithelähnlichen Bildungen vom äußeren Keimblatt herstammen. Demnach könnte man meinen, unsere Eier-

stocksgeschwulst, unsere Mesokolonzyste, der Blasentumor von Djewtzki müßten in bezug auf die epithelialen Keime, von denen die Wucherung ihren Ursprung nahm, ektodermalen Ursprungs sein; dann könnte man, immer auf Grund dieser Annahme für die Eigenart des Chorionepithels eintreten, weil, wie gesagt, das Epithel der Chorionzotten vom fötalen Ektoderm herstammt, was heute allgemein angenommen wird.[1]) Auch bei dieser Annahme scheint uns die Eigenart des Chorionepithelioms durch nichts bewiesen. Es würde sich in den angeführten Fällen um eine bemerkenswerte Differenzierung epithelialer Keime handeln, um tubuläre Bildungen des Wolffschen Körpers oder um Reste des Keimepithels der Eierstocksoberfläche, aber nicht um primäres Ektoderm, welches das Epithel der Chorionzotten bildet. Wie niemand die Epidermis und das Nervengewebe, die beide vom Ektoderm gebildet werden, deswegen für identisch halten würde, so darf auch nicht das Epithel der Wolffschen Kanäle, von denen eine Mesokolonzyste ausgegangen ist, mit dem Chorionzottenepithel identifiziert werden. Nach der bis jetzt spärlichen Kasuistik kann noch nicht gesagt werden, welche Epithelien alle für das Chorionepitheliom oder besser für das chorionepitheliomähnliche Karzinom, das nichts mit der Schwangerschaft zu tun hat, den Ursprung abgeben können. Vorläufig muß man die drüsig-zystischen Epithelbildungen für die dazu fähigen ansehen.

Unsere Auffassung möchten wir aber nicht als definitive hingestellt wissen. Eine erst fünf Jahre bestehende so schwierige Frage kann noch nicht endgiltig beantwortet werden; wer sich für eine bestimmte Ansicht schon jetzt bei der geringen Zahl der Fälle festlegt, handelt übereilt. So zum Beispiel glaubte Schlagenhaufer, Chorionzotten in einem Teratom gefunden zu haben, aber kein späterer Untersucher hat sie wieder gesehen. Die chorionepitheliomatösen Bildungen sollten dann vom nicht differenzierten fötalen Ektoderm herstammen, wie das Neuroepithel, die Epidermis, die Haare; aber bald wurden Fälle veröffentlicht, in denen die embryomatöse Natur der Geschwülste durch nichts zu

[1]) Bis vor kurzem glaubten einige Autoren, daß das Syncytium mütterlichen Ursprungs wäre, Sfameni[155] hielt sogar auch die Langhanssche Schicht für maternal, und Strahl[162,163] hielt das Syncytium der Hauptsache nach für uterin.

beweisen war. Die Theorie, daß ein Embryom von nur einem Gewebe dargestellt werden kann, ist noch lange nicht bewiesen.

Einteilung und Pathogenese der Mesenterialzysten embryonaler Herkunft.

Alle mit Epithel ausgekleideten Zysten im Mesenterium sind von embryonalen Keimverlagerungen abzuleiten, normal gibt es im Mesenterium kein Epithel.

Erst in den letzten Jahren sind diese Zysten infolge genauerer Untersuchung als besonders geartet erkannt worden. Lange hielt man an der Ansicht fest, daß nur die Dermoide eine Epithelauskleidung hätten, die anderen Zysten des Mesenteriums aber nicht. Weil die Dermoidzysten sich ganz abweichend wie die übrigen Zysten verhielten, und weil man sie gerade deswegen nicht für primär mesenteriale hielt, sondern glaubte, daß sie von benachbarten Organen, besonders von den Genitalien ausgehend, nur in das Mesenterium verlagert wären, so wurden sie früher nicht weiter viel beachtet. Allmählich konnte man mit dem Wachsen der Zahl der Fälle, mit genaueren mikroskopischen Untersuchungen feststellen, daß auch andere Mesenterialzysten mit Epithel ausgekleidet sein können, und daß es auch primäre Mesenterialdermoidzysten gäbe (Langtons Fall mit zwei Ovarial- und einer Mesenterial-Dermoidzyste); nachdem mehrere solcher embryonaler Mesenterialzysten in der Literatur festgelegt sind, nehmen sie in der Einteilung neben den chylösen, lymphatischen, hämorrhagischen und den Hydatiden ihren Platz ein.

Die embryologischen Angaben zeigen, daß in einer frühen Entwicklungsstufe das primitive Mesenterium zu zahlreichen Epithelgeweben Beziehungen hat; es können aber verschiedene Gewebe an der Bildung der späterhin von verlagerten Keimen gebildeten Zysten teilnehmen; diese Zysten gehören also nicht einer Kategorie an. Die Unterabteilungen stehen in Beziehung zu den Erörterungen, die wir bei der Pathogenese unseres Falles gemacht haben: 1. Zysten intestinalen Ursprungs, vom Meckelschen Divertikel der konkaven Seite ausgehend, die zwischen die beiden Blätter des Mesenterium vordringen, oder Zysten von Keimen, die von der Darmwand abstammen und während der Entwicklung im Mesenterium eingeschlossen worden sind; 2. Dermoidzysten;

3. Zysten, die von retroperitonäalen Organen abstammen, also von Urogenitalorganen (Keimepithel, Ovarium, Wolffschem Körper, Müllerschem Gang).

Die beiden ersten Kategorien sind noch relativ häufig, die letzten äußerst selten. Die erste sichere Beobachtung stammt von Dowd, Fall von Mesocolonzyste vom Bau eines Ovarialkystoms, so daß der Autor glaubte, es wären Teile vom Ovarium oder Parovarium im Mesocolon eingeschlossen worden und hätten die Bildung der Zyste verursacht. Hierhin gehört auch unsere Zyste. Dowd konnte nicht feststellen, ob seine Zyste von Eierstockskeimen oder Parovarialteilen (Wolffschen Körpern) abstammte, während letzteres in unserem Falle mit hinreichender Sicherheit als bewiesen angenommen werden kann. Der Befund der zahlreichen in der Zystenwand gelegenen epithelialen Bildungen gibt unserem Falle eine erhöhte Wichtigkeit.

In dieselbe Kategorie gehören ferner zwei von Dowd mitgeteilte Fälle, erstens ein Fall von Macdonald[93], in welchem die Zystenwand weitere kleine Zysten enthielt, die wie die Mutterzyste mit Zylinderepithel ausgekleidet waren und vom Autor dem proliferierten Ovarialkystom an die Seite gestellt wurden, zweitens ein Fall von Frentzel[51], von Lücke operiert, bei welchem die Untersuchung des Inhalts große Zellen erkennen ließ, ähnlich wie man sie in Ovarialkystomen findet. Außerhalb dieser Reihe stehen die Fälle von Küster[83] und Pagenstecher[116], sie fanden Epithelzellen in der Flüssigkeit ohne bestimmte Charaktere, so daß man nicht mit Sicherheit feststellen kann, zu welcher der drei Kategorien diese beiden Zysten zu rechnen sind. Küster zählt seinen Fall zu den Chyluszysten, das paßt aber nicht ganz zu dem Zellbefund im Inhalt der Zysten. Eine aus Chylusgefäßerweiterung hervorgegangene Zyste kann nur Endothelauskleidung haben, die Zellen müßten im Küsterschen Falle also nicht Epi-, sondern Endothelien sein; sonst war es keine Chyluszyste, der Inhalt nur chylusähnlich. Trotzdem kann nach Dowd der Inhalt wirklich chylös sein, wenn in eine primäre kongenitale Zyste sekundär durch Ruptur eines Gefäßes der Chylus sich in die Zyste ergießt.

Hinsichtlich der Pathogenese der mesenterialen Dermoidzysten wissen wir nur sehr wenig. Man nimmt allgemein an, daß

sie von ektodermalen Keimen, die im Mesenterium eingeschlossen lagen, abstammen, gerade so wie die subkutanen Dermoide an den embryonalen Spalten. Sicherlich haben die Dermoidzysten des Mesenteriums nicht den komplizierten Bau der Dermoidzysten der Sexualorgane, welche jetzt von vielen als Embryome betrachtet werden. Wenn man von dem Falle Schützers[150] absieht, der in der Zystenwand zwei Schneide-, zwei Eck- und zwei Backenzähne auffand, und von dem Dickinsonschen, in welchem neben vielen Zysten mit schleimigem Inhalt Fettgewebe, Knorpel und Knochen vorhanden waren, so hatten alle übrigen einen sehr einfachen Bau.

Die Kategorie 2 und 3 bilden eigentlich eine Gruppe, weil an ihrer Zusammenstezung Epithelkeime teilnehmen, die untereinander sehr nahe Beziehungen haben. So steht z. B. der Wolffsche Gang, selbst wenn er nicht, wie heute viele Untersucher angeben, vom Ektoderm abzuleiten ist, jedenfalls mit dem Ektoderm in innigsten Beziehungen.

Im folgenden wollen wir alle embryonalen Mesenterialzysten, die wir in der Literatur finden konnten, gemäß der oben gegebenen Einteilung zusammenstellen.

I. Zysten intestinalen Ursprungs.

1. Hennig (1880). — Zu einer Kreißenden gerufen, die schon 7 normale Entbindungen gehabt hatte, legte er die Zange an, konnte aber nur den Kopf entwickeln, mußte die Embryotomie anschließen, dabei flossen 3 l klarer Flüssigkeit ab. Die Bauchhöhle des Fötus enthielt eine Zyste, die in ihrer Größe mit dem mäßig gefüllten Magen eines Erwachsenen verglichen werden konnte, die Maße waren 22 : 14 : 10 cm. Die Zyste lag im Mesenterium, das Ileum hing bis 8 cm oberhalb der Bauhinschen Klappe wie eine Appendix der Zyste seitlich an. In der Zystenwand lagen Darmdrüsen, in der Flüssigkeit Zylinderzellen. Eine zweite pflaumengroße Zyste fand sich in demselben Falle vor dem 3. bis 5. Halswirbel, etwas nach links von der Mittellinie.

2. Roth (1881). Männliches Kind, 10 Minuten nach der Entbindung gestorben. Abdomen stark vorgewölbt. In Brust- und Bauchhöhle lagen Zysten, von Epithel ausgekleidet, eine kam von einem Divertikel des Ileum her und erstreckte sich zwischen die beiden Mesenterialblätter, in mehreren Abschnitten 10 cm lang unmittelbar am Darm anliegend, das oben gegen das Jejunum gekehrte Ende war ampullenförmig gebläht, dicker als der Darm, während das untere Ende sich bis auf 5 mm Durchmesser verschmälerte. An einigen Stenosen konnte man nur eine feine Borste als Sonde benutzen die obere Anschwellung hatte dagegen die Größe einer Bohne, war vom

Divertikel vollkommen abgetrennt. Im allgemeinen war die Zystenwand wie die Darmwand gebaut, nur die oberste 1 cm große Zyste hatte keine Zotten, an deren Stelle fand sich eine Art Netz, welches mit Epithel ausgekleidete Gruben bildete, in diese Gruben mündeten mit Epithel ausgekleidete Tubuli ein. Die beiden äußeren Schichten der Zyste waren wie die Darmwand gebaut, die Schleimhaut wies aber Unterschiede auf, Lieberkühnsche Krypten fehlten, das Zylinderepithel trug Wimpern.

3. Dittrich (1885). 21 Jahre alter, an Tuberkulose gestorbener Mann. Bei der Sektion wurde an der Hinterseite des Mesenteriums entsprechend dem oberen Ileum, 5 cm von der Bauhinschen Klappe und 2 cm vom Mesenterialansatz des Darmes entfernt eine nußgroße, ovale, dem Mesenterium anhängende, mit gallertiger, gelblicher Flüssigkeit gefüllte, sackartige Zyste gefunden. An der Oberfläche des Mesenteriums lief von dem Sack nach oben ein 1½ cm breiter Kanal mit 2 mm weitem Lumen, blind endigend. Die mikroskopische Untersuchung zeigte, daß sowohl der Sack wie der Kanal eine darmähnliche Wand hatten. Die Innenfläche war mit einschichtigem Flimmerepithel überzogen; darunter kam eine zellreiche Schicht, ähnlich wie bei der Darmschleimhaut, aber ohne Drüsen. Darauf folgte ein der Submucosa ähnliches Gewebe, sodann quer getroffene Muskulatur und schließlich die Serosa.

4. Buchwald (1887). 6 Jahre alter Knabe, wegen Kotbrechens operirt, bei der Laparotomie fand sich eine im Mesenterium gelegene Zyste, welche den Ileus hervorgerufen hatte. Resektion eines Darmstückes samt der Zyste. Tod nach 24 Stunden. Die Zyste bestand aus 2 durch eine dünne Wand getrennten Höhlen mit dünnflüssigem, eiweißreichem Inhalt, der frei von Mucin war und nach Azeton roch. Der eine Hohlraum maß 17 : 9,5 : 2,5 cm, der andere 10 : 7 : 2,5 cm; beide hatten mit dem Jejunum enge Verbindung. Durch ein Loch stand die Zyste mit dem Darmlumen in Kommunikation, wie durch eine Klappe in natürlicher Stellung geschlossen, ließ sich die Öffnung bis Markstückgröße auseinander halten. In der Nähe des Darmes war die Zystenwand noch darmähnlich, weiterhin wurde sie atrophisch, die Drüsen hörten auf, es blieb hauptsächlich Bindegewebe mit regellos eingelagerten glatten Muskelfasern übrig.

5. Fröhlich (1891). 34 Jahre alter Mann, an Paralyse (?) gestorben. Kein Symptom einer Darmerkrankung. Im mittleren Teil des Mesenteriums fanden sich bei der Sektion einige rundliche Zysten, die untereinander zusammenhingen und durch Vorsprünge in viele Abteilungen zerlegt wurden. Eine Schleimhaut überzieht die Höhlen, der Inhalt ist bräunlichgelb, enthält Pflanzenreste. Ein 60 cm langer Kanal, der mit Schleimhaut ausgekleidet neben dem Jejunum im Mesenterium verläuft, setzt die Höhle mit dem Ileum in Verbindung, die Mündung liegt etwa 10 cm unterhalb der scharf ausgeprägten Grenze des Jejunums und Ileums, letzteres ist doppelt so weit. In einer sackförmigen Anschwellung des Kanals in der Nähe seiner Ausmündung finden sich zahlreiche Recessus bis zu Kirschgröße.

Im ganzen bestehen im oberen Teil des Kanals 5 solche Anschwellungen, 4 bis 5 cm weit. Mikroskopisch findet man in denselben Darmschleimhaut, Zotten, Lymphknötchen.

6. Nasse (1893). 6 Tage alter Knabe mit allen Symptomen eines Darmverschlusses. Durch das vorgewölbte Abdomen sah man die peristaltischen Bewegungen. In der Mitte der linken Bauchseite befand sich eine Geschwulst mit glatter Oberfläche, beweglich, apfelgroß. Eine sichere Diagnose ließ sich nicht stellen, aber der Tumor wurde als Ursache des Darmverschlusses angesehen. Bei der Laparotomie wurde eine Zyste hinter geblähten Dünndarmschlingen gefunden, die über den Tumor hinweggingen und blind endigten. Unmittelbar daneben, aber vom Tumor und den geblähten Darmschlingen getrennt, begann das untere Darmstück, das ganz kollabiert war; das Mesenterium war kurz, nach oben endigte dieses Darmstück blind. Nach Abtrennung des Mesenteriums wurde die Zyste mit den angewachsenen Darmschlingen herausgezogen, das zuführende Darmstück an die vordere Bauchwand angenäht oberhalb des resezierten Stückes, und das untere blind anfangende Darmstück geöffnet und an die Bauchwand angenäht. Tod am folgenden Tage. Bei der Sektion wurde keine andere Entwicklungsstörung gefunden; auch keine Peritonitis. Der Anus praeternaturalis lag 80 cm oberhalb der Bauhinschen Klappe. — Die exstirpierte Zyste war einfächerig, enthielt dünnflüssigen, bräunlichroten Inhalt mit Zelldetritus, roten Blutkörperchen, Blutpigment und Cholesterinkristallen. Die Verwachsung mit dem Darm war fest, ein Teil der Muskulatur ging auf die Zyste über, die Scheidewand war äußerst dünn. Die Zyste war von einschichtigem Zylinderepithel bedeckt, mit hohen, blaßgefärbten Zellen, basalstehendem Kern, die Zellen bildeten Papillen und Drüsenschläuche, aber niedriger und weniger tief als die entsprechenden Darmzotten und Krypten. Becherzellen lagen an einigen Stellen ziemlich reichlich zwischen den Zylinderzellen. An den dünnsten Stellen war das Epithel abgeplattet. Der Autor hielt die Geschwulst für ein Enterokystom, das aus einem Meckelschen Divertikel der mesenterialen Seite entstanden war.

7. Studgaard (1894). 14jähriges Mädchen. In den ersten Lebensjahren schwoll der untere Teil des Abdomens stark an, zweimal wurden einige Liter gelblicher Flüssigkeit abgelassen (mit 4 und 11 Jahren). Im übrigen hatte das ganz gesunde Kind keine Beschwerden, keine Ödeme, keine Störungen bei der Verdauung und Urinentleerung. Die Gesichtsfarbe war blaß, aber nicht kachektisch. Die Palpation ließ eine Geschwulst fühlen mit glatter Oberfläche, elastisch, fluktuierend, unmittelbar der Bauchwand anliegend, sie nahm die ganze rechte Bauchseite vom Rippenbogen bis zur Symphyse ein. Die Perkussion ergab dumpfen Schall, an den Seiten tympanitischen. Aszites war nicht vorhanden. Die Geschwulst war nach oben verschiebbar. Bei der Laparotomie fand sich, daß die Geschwulst im Mesenterium saß und vom großen Netz bedeckt war. Netzschnitt, stumpfes Freilegen der Zyste, bis sie zur Punktion hervorgezogen werden konnte. 2 l schokoladenfarbige Flüssigkeit werden abgelassen. Die Frei-

legung wurde allmählich schwieriger, weil sich die Zyste nach hinten und oben gegen die Wirbelsäule trichterförmig fortsetzte, die Zyste hatte eine Art Stiel, der sehr tief nach hinten ging, er wird kauterisiert. Bauchwandnaht. Heilung per primam. Die Zyste war einfächerig, birnförmig, ihre Wand der Darmwand ähnlich, nur lagen die Lieberkühnschen Krypten unregelmäßig hypertrophisch, die Oberfläche der Schleimhaut war nekrotisch. Peyersche Haufen fehlten. Die Muscularis bestand aus zwei rechtwinklig zueinander liegenden Schichten. Die Zyste schien nach Ansicht des Autors vom Dünndarm oder Processus vermiformis herzustammen.

8. Hueter (1896). 10 Tage alter, an Gastroenteritis gestorbener Knabe. Ein kirschkerngroßer, an der Bauhinschen Klappe liegender Tumor mit bräunlicher Schleimhaut, breitbasig fest mit dem Darm verwachsen, er saß in der Submucosa, hatte einen schwarzgrauen Inhalt, ähnlich wie Meconium, hauptsächlich aus Schleim bestehend. Im Mesenterium fand sich ferner ein halberbsengroßer Knoten, der, aus kleinen Höckern von Stecknadelkopfgröße zusammengesetzt, ähnlichen schwärzlichen Inhalt hatte. Mikroskopisch sah man bei dem ersten submukösen Tumor außen eine aus glatter Muskulatur bestehende Schicht und innen eine Mucosa mit netzförmigen Vorsprüngen, entsprechend der Schleimhaut des Dünndarms; an den mehr von dem Darmlumen entfernten Teilen war die Schleimhaut atrophisch. Ebenso war auch der zweite im Mesenterium liegende Knoten gebaut, innen eine Schleimhaut mit Zotten, Drüsen, Lymphknötchen, darunter die Muscularis mucosae, eine stellenweise unterbrochene Submucosa, außen eine ungleich entwickelte, nicht überall vorhandene Muscularis propria. Der zystische Tumor war durch mehrere Scheidewände in Abteilungen geschieden, die mit einander kommunizierten. Hueter hielt den ersten Tumor für ein Adenoma tubulare und die Mesenterialgeschwulst für ein Enterokystom.

9. Müller (1898). 40jährige Frau. Zwischen den beiden Mesenterialblättern am Coecum und Processus vermiformis saß hier die Zyste von doppelter Faustgröße. Leichte Exstirpation, Heilung. Interessant ist hier der Sitz der Zyste, die andern lagen fast alle am Dünndarm, außerdem bestand noch ein wurmfortsatzähnlicher Anhang, der vielleicht durch die Zyste gebildet worden war. Einschichtiges Zylinderepithel bildete die innere Auskleidung, an einigen Stellen war das Epithel abgeplattet, kubisch. Weil auch die ungleich dicke Wand eine Schichtung zeigte und glatte Muskelfasern erkennen ließ, so glaubte Müller, daß es sich um eine kongenitale Abschnürung eines Darmstückes handelte.

10. Sprengel (1900). 15jähriges Mädchen. Vom 4. Lebensjahre an traten periodisch Leibschmerzen auf, der Stuhlgang war schwer, zeitweise Erbrechen. Beim Eintritt in die Klinik Zeichen von Darmverschluß. Laparotomie. Bauchfell intakt. Invagination des Coecums und des untersten Ileumstückes in das Colon ascendens. An der Bauhinschen Klappe befand sich im Mesenterium ein zystischer, 3 cm großer Tumor, welcher

sicher die Veranlassung der Einstülpung gewesen war. Das Herausziehen des invaginierten Stückes gelang leicht. Resektion von 10 cm Dick- und 6 cm Dünndarm. Darm-Darmnaht. Heilung. Die Zyste kommunizierte nicht mit dem Darmlumen. Das dazwischen liegende Septum hatte jederseits eine Schleimhaut, die beide ganz einander glichen.

11. Hedinger (1902). 4 Jahre alter Knabe, der früher an Auftreibung des Bauches gelitten hatte. Ende Februar 1901 heftige Bauchschmerzen, Erbrechen, Stuhlverstopfung. 8 Tage darauf plötzliche Verschlimmerung, am 3. März Tod. In den letzten Stunden hatte der behandelnde Arzt einen großen, prallelastischen Tumor im Hypogastrium gefühlt. Bei der Sektion fand sich eine Zyste vom Nabel bis zur Symphyse und von der rechten Crista ossis ilei bis zur linken reichend, 1 l dünner, milchiger, schleimfreier Flüssigkeit floß heraus. Die Zyste saß im Mesenterium des Ileum dicht oberhalb der Bauhinschen Klappe und hatte keine Kommunikation mit dem Darmlumen, sie saß 4 cm vom Mesenterialansatz entfernt, sie war einfächerig, eiförmig, 15 cm lang. Die Zystenwand hatte alle Schichten der Darmwand: 1. Mucosa, 2. glatte Muskulatur = Muscularis mucosae, 3. Bindegewebe = Submucosa, 4. zwei Muskelschichten (zirkulär und longitudinal), 5. Serosa. Das Epithel fehlt an den stark gedehnten Stellen. Es ist im übrigen abgeplattet, mehrschichtig, 2-3 bis 5-6 Lagen dick. An einigen Stellen ist es nur einschichtig. wird höher, erinnert an Zylinderzellen. Papilläre Bildungen fehlen. An einigen in der Nähe des Stieles der Zyste gelegenen Stellen liegen Zellen, welche an die Ganglienzellen des Auerbachschen und Meißnerschen Plexus erinnern. In der Submucosa finden sich daneben kleine rundliche Knoten, wie die Nierenkanälchen, bald einzeln, bald in Gruppen von 2-3. im Innern derselben liegen zahlreiche abgestoßene Zellen. Wahrscheinlich handelt es sich um drüsige Bildungen. Der Autor glaubt, daß es sich um Abschnürung des ösophagealen Teiles des Darmtraktus handelt.

12. Puschmann (1904). 6jähriger Knabe mit den Zeichen diffuser Peritonitis. Keine voraufgehende Krankheit, nur schwere Stuhlentleerung. Hoffnungsloser Zustand, Puls 160—180, kühle Extremitäten, Zyanose. von einer Operation wurde abgesehen. 2 Stunden später Tod. Bei der Sektion findet sich eine mannesfaustgroße Zyste, von Jejunumschlingen bedeckt, zwischen den beiden Blättern des Mesenteriums breitbasig der Darmwand ansitzend. Darm und Zyste sind perforiert. Eine zweite apfelgroße Zyste befindet sich in Kommunikation mit der ersten an der Hinterseite des Mesenteriums. In Wirklichkeit bilden die beiden Zysten einen einzigen Tumor, der durch das Mesenterium in zwei Abteilungen geschnürt ist. Mikroskopisch entspricht der Bau der Zystenwand demjenigen der Darmwand. 2 Muskellager, ein retikuläres, der Submucosa entsprechendes Gewebe, Zylinderepithel mit vielen Becherzellen.

13. Terrier und Lecène. 1. Fall. Bei einer Sektion wurde 50 cm oberhalb der Bauhinschen Klappe eine mandarinengroße Zyste gefunden, die zwischen den beiden Mesenterialblättern lag, aber nicht mit dem

Darmlumen kommunizierte. Sie enthielt eine klare, etwas zähe Flüssigkeit, die Wand bestand aus einem mit vielen glatten Muskelfasern durchsetzten Bindegewebe, einschichtiges Zylinderepithel mit Becherzellen ohne drüsenartige Einstülpungen.

14. Terrier und Lecène. 2. Fall (1904). 33jährige Frau in kinderloser Ehe. Typhus mit 15 Jahren. Seit 1 Jahr nimmt der Leib an Volumen zu, Bauchschmerzen und Verdauungsstörungen. Vor dem Eintritt in die Terriersche Klinik war die Frau außerhalb behandelt worden, 10 l Aszites-Flüssigkeit waren abgelassen. Nach 2 Wochen wurden 15 l einer zähen, hellgelben Flüssigkeit entleert. Nach der Punktion fühlte man in der Fossa iliaca dextra einen faustgroßen Tumor, unabhängig vom Uterus. Die Diagnose lautete: Ovarialzyste mit Aszites. Bei der Laparotomie einige Tage nach der Punktion wurde wieder eine große Menge Flüssigkeit gefunden und ein faustgroßer, zystischer Tumor, dem Blinddarm adhärent, auf dessen hinterer innerer Seite gelegen (intramesenterial?). Inzision in das hintere parietale Peritonaeum, Ausschälung des Tumors, Entfernung der Appendix. Heilung. Die Zyste enthielt innen polypöse Wucherungen, die Wand bestand aus fibrösem Gewebe ($\frac{1}{2}$ cm dick), innen lag einschichtiges Zylinderepithel, der Kern der Zellen befand sich an der Basis. Viele Becherzellen, am Lumen steckte ein Schleimpfropf in vielen Zellen. Drüsige, an Lieberkühnsche Krypten erinnernde Bildungen befanden sich an einigen Stellen.

15. Prichard (1903). 15jähriger Patient hatte früher an einer Auftreibung des Bauches gelitten, die mit Schmerzen verbunden war. Die vorliegenden Symtome sprechen für eine ungewöhnliche Darmstenose, welche chronisch intermittierend auftrat. Man konnte an der Bauchwand einen magenähnlichen Tumor fühlen, der aber unterhalb der Regio gastrica lag. Nach wenigen Minuten verschwand die Geschwulst unter gurgelndem Geräusch. Bei der Operation wurde eine große Geschwulst gefunden, die den Darm vor sich herschob und einer Magenhernie ähnelte. die sich zwischen den beiden Blättern des Mesocolon entwickelt hätte. Die Verwachsungen erschwerten die Ausschälung, ebenso ein Stiel nach der Wirbelsäule hin. Heilung. Die Innenfläche der Zyste war papillomatös, ähnelte der Darmschleimhaut schon makroskopisch. Mikroskopisch bestand eine vollkommene Übereinstimmung mit der Wand des Duodenum.

16. Rögner (1905). 69jährige Witwe, 10 mal entbunden, 8 gesunde Kinder am Leben. Keine vorausgehenden Krankheiten außer einem geheilten Gelenkrheumatismus. Seit 2 Jahren Zunahme des Leibes und Schmerzen, besonders heftig in der Sakralgegend; sodann Störungen und Behinderungen beim Harnentleeren. Allgemeinbefinden nicht verschlechtert. Bei der Operation fand sich ein Kolloidkystom des Mesenteriums am Dünndarm mit 6 cm weitem Stiel. Im Omentum lagen miliare, opaleszierende Knötchen. Ein Stück des Netzes wird herausgeschnitten. Die Zysten ließen sich nicht in toto herausnehmen, einige rissen dabei ein, andere waren schon vorher geplatzt, die kolloide Masse hatte sich in die Bauch-

höhle ergossen. Keine Verwachsung des Kystoms mit dem Netz. Die Oberfläche des Dünndarms ist frei von Knötchen, sieht ganz normal aus. Resektion des Tumorstieles, Naht, Versenkung. Heilung. Der Mesenterialtumor maß 20 : 7 : 17,5 cm, er enthält eine gallertige, z. T. klare, z. T. trübe Inhaltsmasse. Mit den größeren Zysten sind kleine verwachsen, die Größe schwankt zwischen Stecknadelkopf und Haselnuß. Rögner fand als innere Auskleidung ein mehrschichtiges Pflasterepithel, das fast an Endothel erinnerte und allmählich in Zylinderepithel überging; an zahlreichen Stellen fanden sich typische Becherzellen. In den kleineren Zysten war das Epithel höher und zeigte eine starke Sekretion, in den größeren Zysten dagegen war es abgeplattet. Die Wand bestand vorzugsweise aus Bindegewebe, stellenweise lagen glatte Muskelfasern dazwischen, welche an den größeren Zysten ein eigenes Lager bildeten. Außerdem war auch noch Fettgewebe zu finden. In einigen Präparaten sah die Wand ganz papillär aus wie bei einem Ovarialkystom. Schleim wurde im Zysteninhalt nicht gefunden, dagegen mehr oder weniger gut erhaltene Zellen.

Der Autor deutet seinen Fall als Enterokystom des Mesenteriums und Netzes.

Zweifelhafte Fälle von Zysten intestinaler Herkunft.

17. Rogers (1857). 23jährige Frau, seit 3 Tagen ohne Stuhlgang. Tod unter peritonitischen Erscheinungen. Bei der Sektion fand sich Peritonitis und Darmverschlingung am untersten Stück des Ileum. Die Ursache des Volvulus war eine Zyste im Mesenterium dicht oberhalb des Coecum mit milchigem Inhalt. Die Wand bestand aus reinem Bindegewebe.

18. Kulenkampff (1883). 3 Jahre altes Kind, Tod unter den Zeichen des Darmverschlusses. 40 cm oberhalb der Bauhinschen Klappe befand sich eine Zyste im Mesenterium, welche, mannesfaustgroß, eine ziemlich dünne, fast transparente Wand hatte. Keine Kommunikation mit dem Darmlumen. Dünner, leicht schokoladenbrauner Inhalt.

19. Morton (1898). Einem 39 Jahre alten Manne wurde eine im Mesenterium des unteren Ileum sitzende Zyste exstirpiert, welche ins Darmlumen vorsprang. In der Wand Kalkablagerung, sonst reines Bindegewebe. Die Zyste lag dem Processus vermiformis auf und kommunizierte mit demselben vermittelst einer kleinen Öffnung.

20. Eve (1898). Zyste vom Jejenum mit drei Schichten glatter Muskulatur in der Wand; die mittlere zirkulär, die äußere und innere longitudinal.

21. Fehleisen (1898). Multilokuläre Mesenterialzyste mit 8200 ccm klarem, bräunlichrotem Inhalt. Die Wand besteht aus drei Schichten: 1. außen derbes Bindegewebe, 2. in der Mitte reich vaskularisiertes Gewebe, 3. innen ausschließlich longitudinal verlaufende glatte Muskelfasern in breiten Bündeln vereinigt, in der gleichen Weise, wie normal in der Darm- oder Blasenwand.

22. Facwett (1902). 3 Monate altes Kind, kommt in Guys Hospital mit Diarrhöe und Erbrechen, seit 1 Tage bestehend. Wegen schlechten

Allgemeinzustandes wird von einer Operation abgesehen; Tod am folgenden Tage. Bei der Sektion fand sich eine birnförmige, z. T. ins kleine Becken hinabreichende Mesenterialzyste, welche an ihrer Vorderseite mit einer Darmschlinge verwachsen war; der betr. Darmabschnitt war dadurch abgeknickt. Die Zyste war einfächerig, dünn- und glattwandig. Der Inhalt war milchig, enthielt gerinnbare Eiweißstoffe und viel Fett (fettreichen Chylus). Die Wand bestand aus fibrösem und glattem Muskelgewebe, letzteres ohne Anordnung in Schichten. Der Autor hielt die Zyste für eine von einem abgesprengten Darmstück herzuleitende.

23. Nager (1904). 65 Jahre alter Landmann. Seit 10 Jahren Zunahme des Bauchumfanges, gleichzeitig trat Übelkeit, Appetitlosigkeit, Diarrhoe auf. Seit 5 Jahren bemerkte er Knoten im Leibe, ein hinzugezogener Arzt riet eine Operation an, die indes verweigert wurde. Weitere 2 Jahre traten keine Veränderungen auf, nur beim Bücken bestanden einige Schmerzen. In den letzten 3 Jahren wuchs der Tumor beträchtlich, nahm das ganze Abdomen ein, Kachexie bestand nicht; dagegen waren kolikartige Schmerzen vorhanden. Zweifelhafte Diagnose. Laparotomie (Krönlein). Der Tumor war durch derbe Stränge mit allen umliegenden Organen verwachsen, konnte nicht extirpiert werden, die Bauchwunde mußte wieder geschlossen werden. Heilung der Operation. Tod nach 28 Tagen durch Embolie. Bei der Sektion fand sich ein sehr großer vielfächeriger Tumor im Mesenterium und Mesocolon mit gallertigem Inhalt ohne destruktiven Charakter. Die chemische Untersuchung des Inhalts ergab eine lymphe-ähnliche Flüssigkeit, die durch langes Stagnieren geronnen war. Die Wand bestand aus Bindegewebe ohne Muskelfasern; das Epithel war polymorph, besonders waren kubische und Zylinderzellen vorhanden, Becherzellen fehlten. Der Autor erklärt seinen Fall als Lymphoangioendothelioma cysticum, ein Enterokystom schließt er wegen des Fehlens glatter Muskelfasern und Becherzellen aus. Die Diagnose beruht auf wenigen schwachen Argumenten: auf dem geronnen lymphe-ähnlichen Inhalt und auf der Möglichkeit, daß, wie einige annehmen, unter besonderen Verhältnissen das Endothel der Lymph- und Blutbahnen kubische und zylindrische Form annehmen kann, und daß dasselbe, nach der Annahme anderer (Heidenhain, Hamburger, Orlow) eine sekretorische Tätigkeit erlangen kann.

II. Kategorie. Mesenteriale Dermoidzysten.

24. Lebert (1857). Aufzählung der Dermoidzysten der verschiedenen Organe, dabei zwei Fälle von Dermoidzysten im Mesenterium bzw. im Netz.

25. H. Dickinson (1871). 2 Jahre altes Mädchen mit einer die ganze linke Bauchseite einnehmenden Geschwulst, die vom Rippenbogen bis zur Darmbeinschaufel reichte. Sie lag zwischen den beiden Mesenterialblättern, bestand aus Bindegewebe, Fettgewebe, Knorpel und Knochen. Inmitten dieser Gewebe lagen zahllose Zysten von Stecknadelkopf- bis Bohnengröße mit schleimigem Inhalt.

26. Eppinger (1873). 26 Jahre alte Arbeiterin. Bei der Sektion wurde 6 cm von der Plica duodenojejunalis entfernt zwischen den beiden Blättern des Mesenteriums eine kindskopfgroße Dermoidzyste gefunden. Das entsprechende Darmstück war gedehnt und verlief schräg von rechts oben nach links unten. Durch ihre eigene Schwere hatte die Zyste plötzlich eine Achsendrehung gemacht und hing nun wie an einem Stiel an den beiden Enden der gedrehten Darmschlinge.

27. Koenig. 46jährige Frau. Die Zyste wurde inzidiert und drainiert. Heilung mit Fistelbildung. Haare im Zysteninhalt.

28. Bantock. Frau. Dermoidzyste exstirpiert. Heilung.

29. Langton (1889). Frau. Jederseits eine Ovarialdermoidzyste und eine dritte solche im Mesenterium.

30. Schützer. Frau. Zyste mit 2 Schneide-, 2 Eck- und 2 Backzähnen.

31. Spencer-Wells (1890). 19jähriges Mädchen. Median gelegener Tumor mit einer Dämpfung, die am untern Leberrand begann, bis 4 Querfinger breit unter den Nabel hinabreichte. Die Geschwulst war nach den Seiten, aber nicht nach oben und unten verschieblich. Undeutliche Fluktuation. Seitlich tympanitischer Schall. Keine Beziehung mit den Beckenorganen. Diagnose: Angeborene Geschwulst des Mesenteriums oder Omentums. Laparotomie. Nach Einschneiden des Bauchfells und Hochnehmen der Darmschlingen sieht man den Mesenterialtumor vorliegen; er wird inzidiert; es entleert sich gelblicher, halbfester Inhalt mit butterähnlicher Konsistenz, zusammen mit Haarlocken. Taschenbildung ohne Drainage. Heilung. Ein Fistelgang blieb zurück. Der Inhalt bestand aus Fett und Epithelzellen.

32. Moynihan (1898). 33 Jahre alte, verheiratete Frau. Vor 10 und 8 Jahren war sie wegen einer Vaginalzyste operiert worden. Die Zyste bildete sich indessen von neuem, so daß die Patientin wiederum die Klinik aufsuchen mußte. Einige Tage vorher hatte sie zufällig in der linken Bauchseite eine Geschwulst bemerkt. Der Tumor nahm die linke Regio hypogastrica und einen Teil der Regio iliaca ein. Nach innen erstreckte er sich bis zur Medianlinie, nach oben bis 2 Querfinger weit über den Nabel. Die Geschwulst war gespannt, aber nicht deutlich fluktuierend. Geringe Beweglichkeit. Über der am meisten vorspringenden Stelle Dämpfung. Bei vaginaler Untersuchung fühlt man einen orangengroßen Tumor mit der Scheidenwand im oberen Teil der Scheide verwachsen; mit dem Speculum sieht man die Oberfläche mit Haaren bedeckt. Der abdominale Tumor ließ sich nicht von der Scheide aus fühlen. Zuerst wurde der Vaginaltumor operiert (Ausschälung), sein Inhalt war talgig, mit dicken Haaren gemischt. Eine Woche später Laparotomie. Zyste im Mesocolon der Flexura sigmoides. Punktion mit dicker Nadel. Talgige und eitrige Massen werden aspiriert, darauf Exstirpation schwierig, kleiner Einriß in den fest verwachsenen Darm. Darmnaht. Nach der Operation Kollaps, Erbrechen. Tod nach 25 Stunden.

33. Mayer, J. (1898). 42jährige verheiratete Frau. Normale Menstruation. 6 Entbindungen. Vor 4 Jahren hatte sie in der rechten Seite des Bauches eine Geschwulst bemerkt, die, ohne weitere Störungen zu verursachen, seitdem sich vergrößert hatte. Seit 1½ Jahren beträchtliche Zunahme und Kreuzschmerzen. Der mannskopfgroße Tumor nimmt die rechte Bauchseite ein und überschreitet die Medianlinie; er ist etwas beweglich. Nach oben ist er durch eine schmale tympanitische Zone von der Leberdämpfung zu trennen. Bei der gynäkologischen Untersuchung fühlt man die Adnexe links, aber nicht den rechten Eierstock. Diagnose: Zyste des rechten Ovariums. Bei der Operation wird eine Dermoidzyste des Mesenteriums gefunden mit Schmeer und Haaren. Exstirpation. Heilung.

34. Marie, Berthier und Milian (1899). 56jährige Frau. Gelegentlich einer Untersuchung wegen Halsdrüsentuberkulose wurde eine Bauchgeschwulst gefunden. Tod kurze Zeit darauf an einer interkurrenten Krankheit. Bei der Sektion findet sich eine 1550 g schwere Dermoidzyste im Mesenterium, die zu einem Drittel fest war, im übrigen fluktuierte, einen Brei mit Haarlocken enthielt. Das gewöhnliche Epithel fehlte an der Wand, es muß sich wohl in die Höhle hinein abgestoßen haben.

35. Alexandre (1901). Plötzliches Auftreten von Bauchschmerzen. Bei der Operation wird der Patientin eine Mesenterialzyste exstirpiert, die ein wenig mit den Darmschlingen verwachsen war. Ein Stiel an der linken Seite des Mesenteriums mußte durchschnitten werden. Die Schmerzen der Kranken und die grauweiße Farbe der Zyste ließen an eine Stieldrehung denken. Mit den Genitalorganen hing die Zyste nicht zusammen. Eine zweite am rechten Eierstock sitzende Zyste wurde ebenfalls entfernt.

36. Launay (1903). 36jähriger Mann. Seit kurzem Schmerzen in der linken Bauchseite, Hervortreten einer Geschwulst unter dem rechten Rippenbogen. Sie liegt unter dem unteren Rand der Leber, deren Dämpfung in sie übergeht, hat die Größe von zwei Mannesfäusten. Leichte Beweglichkeit, keine Fluktuation, Schmerzen bei Druck. Diagnose: Echinokokkuszyste der Leber. Operation: Durch Punktion ist keine Flüssigkeit zu erhalten; nach Inzision entleert sich eine talgige Masse. Die Zyste ist vielfach mit den Nachbarorganen verwachsen (Gallenblase, Pankreas, Netz). Nach Ablösung derselben sieht man, daß kein Stiel vorhanden ist, sie liegt im Mesocolon transversum. Exstirpation. Heilung.

Mikroskopisch besteht die Wand aus derbem Bindegewebe, von kubischem Epithel mit kleinem Kern bedeckt. Einige Zellen haben Vakuolen und enthalten Fett. In der Wand liegen einige Tubuli mit einem Epithel, das dem der Zystenwand gleich ist. Das Innere der Zyste enthält zahlreiche epitheliale Vorsprünge und abgestoßene fetthaltige Zellen.

III. Kategorie: Zysten, die von abgesprengten Keimen des Urogenitaltraktus abzuleiten sind.

37. Macdonald. 47jährige Frau; bemerkte seit 1 Jahre eine orangengroße Geschwulst im Leibe, welche zuerst oben, nach und nach sich

ins Becken hinabsenkte. Bei der Untersuchung entsprach der Umfang des Bauches dem 7. Schwangerschaftsmonat. Deutliche Fluktuation. Seit 4 Wochen plötzlich Schmerzen. Bei der Operation fand sich eine große, dünnwandige Mesenterialzyste, bedeckt vom Bauchfell und vielen Darmschlingen, die sich nach unten bis ins kleine Becken erstreckte und, den Douglas'schen Raum ausfüllend, den Uterus nach vorn drängte. Schwierige Exstirpation. Drainage. Heilung nach langer Eiterung. Die Flüssigkeit hatte eine gelbbraune Farbe, enthielt Fibrin, rote Blutkörperchen, Detritus. Spez. Gew. 1035. Die Zystenwand war von Zylinderepithel bedeckt und enthielt: 1. andere Zysten vom Typus der Hauptzyste mit hohem Zylinderepithel, 2. rundliche und ovale Räume ohne Epithel, nur mit einem Fibrinnetz bedeckt. Bei der Schnelligkeit, mit der operiert werden mußte, konnte der Zustand der Eierstöcke nicht festgestellt werden, sicher konnte aber ein ins kleine Becken gehender Stiel ausgeschlossen werden. Dieser Fall ist nach seinem makro- und mikroskopischen Bau mit einer proliferierenden Ovarialzyste zu vergleichen.

38. Frentzel (1892) (Operateur Lücke). 24jährige, ein Jahr verheiratete Frau. Seit einigen Monaten Abmagerung, Verstopfung, leichte Zunahme das Bauchumfanges. Keine Schmerzen. Objektive Untersuchung stellte einen fluktuierenden Tumor fest, der, ziemlich beweglich, kindskopfgroß, fast die ganze obere Hälfte des Bauches einnahm und einige Finger breit unter den Nabel hinabreichte. Die Dämpfung des Tumors ging in die Leberdämpfung über, mit den Genitalorganen bestand keine Verbindung. Probepunktion ergab serös-blutige Flüssigkeit mit zahlreichen roten Blutkörperchen und einigen weißen, aber ohne Zellen anderer Art. Diagnose: zystischer Abdominaltumor. Operation. Es findet sich eine Zyste zwischen den beiden Mesenterialblättern. Fixation des Tumor an die Bauchwand. Nach 2 Tagen Punktion und Ablassen von 100 ccm brauner, seröser Flüssigkeit, welche große Zellen mit gelblichem Kern enthielt, wie man sie in Ovarialzysten findet (v. Recklinghausen). 4 Tage nach der Operation wurde die Zyste mit dem Thermokauter gespalten und 1 l Flüssigkeit abgelassen. Heilung.

39. Dowd (1900). 41jährige Frau. Mit 18 Jahren verheiratet, nach mehreren Jahren ein Kind, Witwe seit 10 Jahren, Menstruation mit gastrischen Beschwerden. Vor 8 Jahren bemerkte sie zuerst unter dem linken Rippenbogen eine kleine Anschwellung, die in den letzten Monaten stark zunahm. Bei der Untersuchung fühlte man einen kugeligen Tumor, der fast die ganze linke Bauchseite einnahm. Über der Geschwulst bestand gedämpfter Schall, an den Seiten Tympanie. Zwischen Tumor und Becken tympanitischer Schall. Undeutliche Fluktuation. Uterus und Adnexe normal. Bei der Operation zeigte sich, daß die Zyste im Mesocolon saß. Punktion. Ablassen von 1½ l zäher schokoladenfarbener Flüssigkeit. Eine Arterie und Vene vom Kaliber der Femoralgefäße verliefen an der Oberfläche der Geschwulst. Ausschälung der Zyste. Beim Aufschneiden findet man in der Wand einige sekundäre Zysten, die von der Innenfläche

herstammten, dünne Wandung und klaren Inhalt hatten. In 2 Zysten war der Inhalt dunkelfarbig. Mikroskopisch zeigte sich der Bau aller Zysten gleich dem eines einfachen Ovarialkystoms. Mehr als 3 l Flüssigkeit waren in der Zyste. Spez. Gew. 1010. Reaktion leicht alkalisch, Konsistenz ein wenig zäh, starker Pseudomucingehalt. Der Autor glaubt, daß diese Zyste oder, besser gesagt, dieses Kystom von einem fötal vom Ovarium oder Parovarium abgesprengten, im Mesocolon eingeschlossenen Keim herstamme.

40. Niosi. Der hier behandelte Fall[1]).

Fälle, die in keine der 3 erwähnten Kategorien einzureihen sind.

41. Küster. 21jähriges Fräulein. Vor 3 Wochen bemerkte sie bei der Menstruation in der Tiefe der Nabelgegend einen Tumor, der nicht merklich zunahm. Spontane Schmerzen ließen keine Palpation zu, auch keine Lageänderung des Körpers. Der Tumor war kindskopfgroß, schmerzhaft, beweglich. Bei der Probepunktion erhält man milchige Flüssigkeit. Nach einigen Tagen neue Punktion, eine gewisse Flüssigkeitsmenge wird entleert, dadurch verschwindet der Tumor. Die Flüssigkeit war neutral und enthielt 7,34 ‰ Eiweiß und 5,94 Fett. Mikroskopisch fanden sich Fettkügelchen, fettig degenerierte Epithelzellen, einige weiße Blutkörperchen. Unsichere Diagnose; Ovarialzyste wird ausgeschlossen. Bei der Operation findet sich im Mesenterium eine die Dünndarmschlingen zur Seite drängende Zyste, die mit dem großen Netz verwachsen war. Exstirpation der nach hinten fast bis an die Wirbelsäule reichenden Zyste. Tod an Peritonitis infolge einer kleinen Darmverletzung bei der Operation. Eine eingehende mikroskopische Untersuchung ist nicht bekannt gegeben.

42. Pagenstecher (1895). Kellner litt seit 1 Jahr an Verdauungsstörungen und Magenschmerzen. Ein Arzt schickte ihn in die medizinische Klinik, wo bei der Probepunktion milchige, eiterähnliche Flüssigkeit aspiriert wird: mikroskopisch enthielt sie Zellen in Zerfall, Pflasterepithel, amorphe Massen und Pigmentkörner. Im Bauche war ein fluktuierender Tumor mit glatter Oberfläche vorhanden, welcher, wenig beweglich, den oberen rechten Quadranten des Abdomens einnahm. Dämpfung in der am meisten vorspringenden Gegend der Geschwulst. Laparotomie. Die Geschwulst, vom Peritonaeum bedeckt und rechterseits mit dem Darm verwachsen, wird an der Bauchwand fixiert und mit Jodoformgaze tamponiert. Nach 6 Tagen Eröffnung und Ablassen einer großen Menge fäkulent

[1]) Während der Drucklegung der Arbeit fand ich noch zwei weitere Fälle:

I. Jepson, W. (74): Dermoidzyste im unteren Teil des Ileum, 4 cm oberhalb der Bauhinschen Klappe, 20 cm Umfang.

II. Adler, H. (1). 48jährige Frau. Mannskopfgroßes Kystom in der Mitte des Dünndarms, mit dem Darm verwachsen, mit mehrschichtigem Zylinderepithel ausgekleidet. Exstirpation. Heilung.

riechender Flüssigkeit mit denselben Eigenschaften wie die durch Probepunktion erhaltene. Drainage. Heilung.

Ätiologie der Mesenterialzysten embryonalen Ursprungs.

Diese Art Zysten ist häufiger vorhanden, als man bisher geglaubt hatte. Wenn auch die Ansicht D o w d s übertrieben ist, daß nämlich die chylösen und Blutzysten auch congenitale Bildungen wären, in welche hinein ein Chylus- bzw. Blutgefäß perforiert wäre, und daß die serösen und Lymphzysten ebenfalls embryonale Zystenwären, bei denen das Epithel nicht nachgewiesen werden könnte, so bleibt doch die Tatsache bestehen, daß wir 41 (mit unserem 42) gut beobachtete Fälle zusammenstellen konnten, in denen die Entstehung aus embryonalen Epithelbildungen hinreichend erwiesen zu sein scheint (mit den zwei später hinzugefügten Fällen von J e p s o n und A d l e r erhöht sich die Zahl auf 44).

Beim Vergleich dieser Zahl mit der Zahl der einzelnen Mesenterialzystenarten ergibt sich, daß die embryonalen Zysten ungefähr gerade so häufig sind wie die übrigen. B r a q u e h a y e konnte 1892 104 Fälle von Mesenterialzysten zusammenbringen, 40 Fälle ermittelte B e c k e r[13a] in der Zeit von 1892 bis 1900. Nimmt man von da bis heute weitere 40 Fälle an, so ergibt sich als Gesamtzahl 184 Fälle. Teilt man nun die Mesenterialzysten in fünf Arten ein (chylös, lymphatisch, blutig, Hydatiden, embryonal) und hält sich gegenwärtig, daß die von uns zusammengestellten embryonalen Zysten 42 Fälle betrafen, so folgt, daß letztere keine Ausnahmefälle sind, wie man früher geglaubt hatte, daß sie vielmehr fast gerade so häufig vorkommen wie die übrigen Arten.

Die E r b l i c h k e i t spielt bei der Entwicklung der embryonalen Mesenterialzysten keine Rolle, ebensowenig bei den anderen Arten.

Das Geschlecht ist 39mal von den 42 Fällen angegeben: 24 weibliche, 15 männliche Personen, das weibliche Geschlecht ist also in gewissem Sinne bevorzugt. Bei den intestinalen Zysten ist das männliche Geschlecht häufiger vertreten (13mal gegenüber 7 weiblichen), während die Zysten der beiden anderen Kategorien ausschließlich das weibliche Geschlecht betrafen, eine Ausnahme

macht der Fall Launays: Dermoidzyste im Mesocolon transversum eines 36jährigen Mannes. Das Alter ist in 33 Fällen angegeben. Obwohl die Zysten von Geburt an bestehen, kommen sie doch nicht etwa stets in der ersten Lebenszeit dem Arzt unter die Finger. Die abgesprengten Keime bleiben jahrelang latent, obwohl die Anlage der Zysten ins embryonale Leben fällt oder mit der Geburt beginnt, so verursacht das langsame Wachstum derselben keine Störungen. In dieser Hinsicht unterscheiden sich die embryonal angelegten Mesenterialzysten in keiner Weise von ähnlichen Bildungen an anderen Organen, z. B. von Eierstocksdermoidzysten, deren Anlage sicher dem embryonalen Leben angehört.

Die 33 Fälle verteilen sich auf: Fötus 1 Fall (Hennig), Neugeborene 1 Fall (Roth), unter 1 Jahr 3 Fälle, 1 bis 10 Jahre 5 Fälle, 10 bis 20 Jahre 14 Fälle, 20 bis 40 Jahre 11 Fälle, 40 bis 50 Jahre 5 Fälle, über 50 Jahre 3 Fälle.

Bis 20 Jahre und von 20 bis 40 Jahren fast die gleichen Zahlen (14 bzw. 11). Über 40 Jahre werden die embryonalen Mesenterialzysten seltener. Unsere Patientin war 48 Jahre alt.

Pathologische Anatomie. Makroskopische Betrachtung. Die mikroskopische ist schon bei der Pathogenese unserer Zyste erledigt.

Es bestehen keine großen Verschiedenheiten gegenüber den anderen Arten der Mesenterialzysten. Nur kurz sollen die oben erwähnten Befunde hier zusammengestellt werden.

Die Gestalt ist meist rundlich, kugelig, aber auch oval (Hedinger), birnförmig (Studgaard und Facwett) oder länglich (Fröhlich) oder keulenförmig (Roth). Bei Birnen- und Keulenform besteht ein Stiel, im ersteren Falle (Studgaard) ging er nach der Wirbelsäule hin, im letzteren (Roth) inserierte er an der Darmwand.

Ein Stiel ist selten vorhanden, außer in den zwei Fällen noch bei Prichard, Roegner, Hedinger, Alexandre. Eine Stieldrehung glaubt nur Alexandre beobachtet zu haben, weil in seinem Falle die Zystenwand weißlichgrau verfärbt war und die Patientin plötzlich heftige Schmerzen empfunden hatte.

Die Größe schwankte sehr. Von den ganz winzigen, kaum halberbsengroßen Enterokystomen Hüters bis zu den manns-

kopfgroßen wie in unserem Falle, oder bis zu der kolossalen Zyste Fehleisens mit 8,2 l Inhalt und demKystom Nagers, welches mit allen Bauchorganen verwachsen war. Meist findet man bei der Sektion kleine Zysten, die Patienten merken erst von einer bestimmten Größe an das Vorhandensein der Zysten. Bei Verwachsungen mit der Darmwand können auch kleine Zysten klinische Bedeutung bekommen (Sprengels Fall, bei welchem eine kaum 3 cm große Zyste die Ursache für die Invagination des Blinddarms in das Kolon gewesen war).

Die embryonalen Mesenterialzysten können uni- und plurilokulär sein. Letztere zerfallen in paucilokuläre (Fröhlich, Buchwald, Puschmann) und solche, die richtige Kystome bilden, so zahlreich sind da die Hohlräume, oder glanduläre Zystadenome (Dowd, Roegner, Nager). In einigen Fällen besteht eine große Höhle mit mikroskopisch kleinen Hohlräumen und Tubuli in der Wand, dadurch erhält die Zyste das Gepräge eines Kystoms. So bestand in unserem Falle in dem kleinen erbsengroßen Knoten eine Unzahl kleiner Zysten und nur mikroskopisch erkennbarer Tubuli. Auch im Falle Macdonalds waren Tubuli in der Zystenwand vorhanden und mit dem gleichen Epithel wie die Zyste ausgekleidet.

Die Dicke der Zystenwand schwankt zwischen ganz feinen, fast transparenten Bildungen und 1 cm, wie in unserem Falle. Auf der Oberfläche verlaufen bisweilen große Gefäße. Im Falle Dowds war ein femoralvenengroßes Gefäß vorhanden. Auch in unserem Falle verlief ein großes Gefäß über die Zystenoberfläche.

Größere Bedeutung als die angegebenen anatomischen Eigenschaften haben besonders hinsichtlich der Therapie die Veränderungen, welche an den Nachbarorganen durch die Zysten hervorgerufen werden. Nicht selten bestehen, besonders bei größeren Zysten, Verwachsungen mit den Baucheingeweiden (Darm, Leber, Milz, Pankreas, Blase usw.), welche den chirurgischen Eingriff sehr erschweren können (Macdonald, Prichard, Launay, besonders Nager, in welchem Falle die Bauchwunde ohne weitere Operation wieder geschlossen werden mußte).

Schwerer als die Verwachsungen sind die Darmstörungen, die durch die Zysten hervorgerufen werden. Sprengel beobachtete die erwähnte Invagination, Eppinger eine Achsen-

drehung des Darmes, Rogers einen Volvulus mit folgender Peritonitis, Facwett eine Abknickung, Buchwald und Hedinger einen Darmverschluß. Die stärkeren oder geringeren Störungen hängen natürlich mit dem rechtzeitigen chirurgischen Eingriff zusammen. Die Ernährungsstörungen der Darmwand lassen sich mit Beseitigung der dieselben hervorrufenden Ursachen heben, sonst ist die Gangrän unvermeidlich. Die Darmstörungen sind um so stärker, je mehr die Zysten mit dem Darm verwachsen sind (Sprengel, Buchwald), aber notwendig ist das nicht, so war im Falle Hedingers, in welchem Darmverschluß beobachtet wurde, die Zyste 4 cm vom Darm (Mesenterialansatz) entfernt.

Als mehr oder weniger abhängige Darmstörungen zählen wir auf: die Entzündung des Proc. vermiformis (Müller), Aszites (Studgaard, Terrier und Lecène), in letzterem Falle begann das Epithel der Zyste maligne zu degenerieren; diese Erklärung würde aber nur dann genügen, wenn außerdem bereits Peritonäalmetastasen vorhanden gewesen wären oder Metastasen, die auf große Venenstämme gedrückt hätten. Sonst ist sie wenig plausibel. Der Aszites läßt sich viel leichter erklären, einmal sein intermittierendes Auftreten, sodann die Schnelligkeit, mit welcher er sich immer wieder bildete, wenn man bedenkt, daß durch die Lageänderungen des Tumors große Venenstämme vorübergehend komprimiert werden konnten. Es ist hier auch noch die Bildungsanomalie (Nasse) zu erwähnen, welche die der Zyste benachbarten Teile des Darmes betraf. Das Darmlumen war unterbrochen, das obere Stück hörte blind, ausgedehnt an der Zyste auf, das untere Stück, kollabiert, fing auch in der Nähe der Zyste an, aber von ihr getrennt.

In einigen Fällen bestanden noch Zysten in anderen Organen daneben (Langton: in beiden Eierstöcken). Im Falle Alexandres bestand neben der Dermoidzyste noch eine ebensolche im rechten Eierstock, bei Moynihan in der Vagina, bei Roegner (Enterokystom) eine große Zahl zystischer Gebilde im großen Netz, bei Nager füllte die Geschwulst (Enterokystom) die ganze Bauchhöhle, bei Hennig (Enterokystom) wurde vor der Halswirbelsäule noch eine Zyste gefunden, bei Roth (Enterokystom) mehrere Zysten in der Brust- und Bauchhöhle.

Der Sitz der Zysten im Mesenterium steht meist mit dem untersten Stück des Ileum in Beziehung, ein gewisser Abstand von der Bauhinschen Klappe ist vorhanden, es gibt aber auch Fälle, in denen sie dicht am Blinddarm oder an der Klappe saßen (Rogers, Morton, Müller, Sprengel, Terrier und Lecène, Hedinger). Im Mesokolon saß die Zyste außer in unserem Falle noch bei Dowd, Prichard, Moynihan, Launay. Im Mesenterium des Jejunums bei Buchwald, Puschmann, Eve.

Der Inhalt war niemals besonders eigenartig, in den Dermoidzysten wie stets in Dermoiden, also mit Schmeer und Haaren durchsetzt. Oft ist der Inhalt nicht untersucht. Die Farbe ist bald hell-, bald dunkelbraun, rotbraun, schokoladenartig, bald ist sie weißlich wie Milch. Entweder ist die Flüssigkeit dünn oder fadenziehend, dick, zäh oder gallertig (Roegner). Desgleichen besteht ein schwankendes spezifisches Gewicht: 1010 (Dowd), 1035 (Macdonald), 1040 (unser Fall). Auf die Änderung der physikalischen Eigenschaften haben die durch Bruch eines Gefäßes auftretenden Hämorrhagien großen Einfluß. In plurilokulären Zysten ist der Inhalt in den einzelnen Höhlen nicht immer der gleiche (Dowd). Chemisch besteht der Zysteninhalt aus verschiedenen Eiweißsubstanzen (Serum, Globulin), Fett in wechselnder Menge, Mucin, Phosphaten, Sulphaten, Chloriden. In unserem Falle waren auch Spuren von Pepton vorhanden. Pseudomucin, von Dowd gefunden, muß besonders hervorgehoben werden. Mikroskopisch finden sich abgestoßene Epithelzellen, die mehr oder weniger stark degeneriert sein können. Fettkügelchen, rote und weiße Blutkörperchen, Cholesterinkrystalle. Endlich soll noch erwähnt werden, daß die Zyste platzen kann und der Inhalt dann frei in der Bauchhöhle liegt (Roegner), ein solches Ereignis betrifft bisweilen auch Zysten in andern Organen (z. B. Ovarialkystome, Echinokokkusblasen).

Symptomatologie.

Eine bestimmte Art von Symptomen ist bei den Mesenterialzysten nicht vorhanden, daher ist die Diagnose oft schwierig, manchmal geradezu unmöglich.

Im allgemeinen verursachen solche Zysten keine subjektiven Beschwerden, bevor sie nicht eine gewisse Größe überschritten haben, daher findet man sie nicht selten erst auf dem Seziertisch. Ausnahmen bilden kleinere Zysten, die, mit dem Darm verwachsen, zu schweren Störungen Veranlassung geben können. Andererseits können auch mannskopfgroße Zysten jahraus jahrein unbemerkt bleiben, und nur zufällig, gelegentlich anderer Untersuchungen, findet der Arzt oder der Träger der Zyste die Geschwulst (unser Fall, Marie-Berthier-Milian, Moynihan).

Die häufigsten Störungen erleidet der Verdauungskanal. Die Patienten leiden an einem Gefühl der Schwere, haben intermittierend oder dauernd Verstopfung, je nach der Beweglichkeit der Zyste bei Lageänderung, bisweilen tritt aber auch an Stelle der Verstopfung Durchfall. Dabei besteht oft Übelkeit und Erbrechen. Verstopfung und Erbrechen sind die Folgen des Druckes der Zyste auf die Darmschlingen. Der Druck kann auch zur Gasaufblähung des Darmes die Veranlassung sein, so berichtete Prichard von einer magenförmigen, unterhalb der Magengegend gelegenen Geschwulst, die nach wenigen Minuten unter gurrenden Geräuschen verschwand. Wichtig sind die Schmerzen, die von der Stelle des Sitzes der Geschwulst nach verschiedenen Richtungen hin ausstrahlen können, nach der ganzen Bauchhöhle, auch bis in die Kreuzgegend (Roegner, Mayer). Die Schmerzen kommen von Druck auf die Nerven oder von Behinderung des Fäzes- und Gasabganges. Daher finden sich oft kolikartige Schmerzen: die Reaktion des Bauchfells bei Anwesenheit von Zysten, welche zur Bildung der Verwachsungen führt, kann ebenfalls an der Hervorbringung der Schmerzen beteiligt sein. Die Intensität der Schmerzen variiert zwischen Schweregefühlen und so starken Schmerzen, daß keine Untersuchung und Lageänderung ausgeführt werden kann (Küster). Roegner erwähnt als einzige Störungen von seiten der Harnblase Behinderung der Urinentleerung infolge des Druckes. Bei anderen Zysten, z. B. Hydatiden, ist das häufiger beobachtet worden und hat bis zu vollkommener Harnverhaltung geführt (in zwei Fällen Nannottis[111a] infolge des Druckes, in einem Falle Giacomellis[57a] infolge der Verwachsungen der Zyste mit der Blase).

Zweimal (Studgaard, Terrier und Lecène) wurde von den Patienten vor dem Auftreten von Digestionsbeschwerden

eine plötzliche Zunahme des Bauchumfanges bemerkt infolge Auftretens von Aszites.

Gastrointestinale Störungen und Bauchschmerzen treten bei vielen Krankheiten der Bauchorgane auf, können jahrelang bestehen, ohne daß Patienten und Ärzte großen Wert darauf legen und werden meist als Magendarmkatarrh bezeichnet. So wird die Diagnose: Abdominalzyste (wir sagen hier nicht Mesenterialzyste, weil diese Diagnose in vielen Fällen zu schwierig ist) erst spät gestellt (bei Nager fünf Jahre nach Auftreten der Schmerzen), wenn nämlich die fortdauernden Schmerzen trotz der Behandlung den Kranken zu einer ärztlichen Konsultation oder den Arzt zur genauen Untersuchung des Abdomens treiben. Aber nicht immer geht es in dieser Weise. Bei besonderer Veranlassung kommt es zur Abknickung des Darms, zur Invagination, zum Volvulus, und statt der Kompression kommt es zu einem wirklichen Verschluß. Nach der Stuhl- und Gasverhaltung kommt es zum Erbrechen, zuerst von Speisebrei, dann von Kot, der Leib wird meteoristisch, die Gesichtszüge verfallen, die Zunge trocken, der Puls frequent und klein, der Exitus letalis ist unvermeidlich, wenn die chirurgische Hilfe nicht zu rechter Zeit kommt. Es gibt ferner Fälle, in denen die Symptome des Darmverschlusses plötzlich vollkommenem Wohlbefinden weichen.

Die objektiven Symptome, zu denen wir jetzt übergehen, sind allgemeiner Art, wenn die oben erwähnten Störungen länger dauern und heftiger werden; richtige Kachexie tritt niemals auf. Wenn die Darmstörungen fehlen, können die Patienten blühend aussehen, so in unserem Falle, bei dem nur der Befund einer großen Zyste erhoben wurde.

Die physikalischen Symptome lassen sich durch Inspektion, Palpation, Perkussion feststellen. Die Inspektion führt nur bei großen Zysten zur Diagnose, die Bauchwand ist dann mehr oder weniger stark aufgetrieben, die Auftreibung verschiebt sich bei der Inspiration nach unten.

Bei der Palpation bemerkt man gewöhnlich an den Darmschlingen eine meist kugelige Anschwellung, welche gleichsam der Innenwand der Bauchdecken ansitzt, nach allen Seiten verschieblich ist, am meisten in der Querrichtung, mit der Respiration sich bewegt, gewöhnlich nicht schmerzt, glatte Oberfläche besitzt,

eine weiche, elastische Konsistenz hat und fluktuiert. Bei Verwachsungen fehlt die Verschiebbarkeit. Die Konsistenz wird prall elastisch und die Fluktuation undeutlich, wenn die Zystenwand sehr dick ist, aus mehreren Fächern besteht (Dowd) oder wenn der Inhalt sehr eingedickt ist, wie stets bei den Dermoidzysten. Die Palpation läßt auch den Sitz der Zyste in der Bruchhöhle erkennen. Man nimmt allgemein an, daß die Mesenterialzysten ihre am meisten vorspringende Stelle in der Nabelgegend haben, oft rechts neben der Medianlinie. Die embryonalen Zysten zeigen, soweit darüber Bemerkungen vorhanden sind, nur eine scheinbare Vorliebe für diesen Platz, es finden sich Bemerkungen über medianen Sitz in den Fällen von Spencer Wells, Lücke, Prichard, Launay, Küster, mehr oder ganz rechts bei Studgaard, Sprengel, Müller, Terrier und Lecène, Mayer, mehr oder ganz links bei Dickinson, Nasse, Dowd, Moynihan, Niosi. In einigen Fällen füllt der Tumor eine ganze Hälfte des Abdomens aus (Studgaard: die rechte Hälfte vom Rippenbogen bis zur Symphyse, Dickinson: vom linken Rippenbogen bis zur Crista ilei, Hedinger: vom Nabel bis zur Symphyse, von einer Darmbeinschaufel bis zur anderen); das ganze oder fast das ganze Abdomen wurde bei Roegner, Nager, Macdonald von dem Tumor eingenommen. Selten reicht die Zyste bis ins kleine Becken (Macdonald: hier füllte sie das Cavum Douglasi), gewöhnlich ergibt die kombinierte Untersuchung (durch die Bauchdecken und von der Scheide aus) die volle Unabhängigkeit der Geschwulst von den Beckenorganen. In unserem Falle ließ sich die den größten Teil des unteren linken Quadranten einnehmende Geschwulst unter den linken Rippenbogen schieben.

Endlich möchten wir erwähnen, daß die Mesokolonzysten (ausgenommen die der Flexura sigmoides) sich hauptsächlich in einem der beiden oberen Quadranten befinden, wegen der höheren Lage des Mesokolons gegenüber dem Mesenterium des Dünndarms. In unserer Statistik sind fünf Fälle von embryonalen Mesokolonzysten zusammengestellt, (Moynihan, Dowd, Prichard, Launay, Niosi), abgesehen von der im Mesokolon der Flexura sigmoides sitzenden Zyste (Moynihan), waren die übrigen sämtlich mit ihrem größten Teile in der oberen Hälfte des Abdomens gelegen.

Mit der Perkussion ergeben sich ebenfalls für die Diagnose wichtige Anhaltspunkte. Bei sehr leichtem Klopfen erhält man, wenn der Darm leer ist, über der Anschwellung tympanitischen Schall, weil der Darm sich zwischen Bauchwand und Tumor legt, oder es wird auch (wie in unserem Falle) eine Dämpfungszone abgegrenzt, welche kleiner ist als das Gebiet der Anschwellung (Tympanie peripherisch, Dämpfung im Zentrum). Bei Mesokolonzysten unter gleichzeitiger Blähung des Kolons bedeckt dieses, wie in unserem Falle, zum Teil die Geschwulst. Die Perkussion ergibt noch in den Fällen, in welchen die Geschwulst nicht besonders groß ist, daß zwischen ihr und dem Schambein eine tympanitische Zone vorhanden ist. Eine zweite tympanitische Zone trennt sie oft von der Leberdämpfung.

Diagnose. Bei jeder Art Mesenterialzysten ist die Diagnose sehr schwierig, sei es, weil es sich um eine Affektion handelt, die selten dem Chirurgen zur Beobachtung kommt, oder weil die Symptomatologie nur selten charakteristische Anhaltspunkte darbietet. Subjektive Symptome, die bei allen Affektionen der Bauchorgane die gleichen sind, und die physikalischen Befunde können fehlen. Deswegen wird oft gar keine Diagnose gestellt oder sie bleibt schwankend. Tillaux stellte als pathognomonisch folgende drei Punkte fest: 1. große Beweglichkeit, 2. tympanitischer Schall vor der Geschwulst, 3. tympanitischer Schall zwischen Geschwulst und Schambein. Die Beweglichkeit fehlt, wenn Verwachsungen bestehen, und die tympanitische Zone über dem Schambein ist nicht vorhanden, wenn die Zyste, in einem der unteren Quadranten gelegen, bis in die Fossa iliaca hineinreicht. Daher ist sehr häufig eine Mesenterialzyste für eine Eierstockszyste gehalten worden. Dieser Irrtum läßt sich vermeiden: 1. wenn man von der Patientin erfahren kann, ob der Tumor von oben nach unten gewachsen ist, vom Bauch gegen das Becken hin; 2. bei Beckenhochlagerung (Rasch), wobei eine nicht adhärente Mesenterialzyste sich vom Becken entfernen und nach der Bauchhöhle zu sich bewegen würde, 3. mit der Feststellung, daß beide Ovarien sicher mit der Anschwellung nichts zu tun haben. Wenn zwischen Leber und Geschwulst keine tympanitische Zone liegt, die beiden Dämpfungen vielmehr ineinander übergehen, dann ist die Diagnose außerordentlich schwierig, besonders wenn dann noch Verwachsungen die Ver-

schiebbarkeit beeinträchtigen (Launay: Diagnose: Echinokokkuszyste der Leber). In unserem Falle, in welchem bedeutende Verschiebbarkeit, tympanitischer Schall zwischen Geschwulst und Leber ebenso wie zwischen Geschwulst und Schambein vorhanden war, wurde an eine Mesenterialzyste gedacht, aber der Sitz auf der linken Seite und die Möglichkeit, den ganzen Tumor unter den linken Rippenbogen zu schieben, ließ die Diagnose Milzzyste, wahrscheinlich Echinokokkus, aufkommen.

Schwierig ist die Differentialdiagnose mit einer Netzzyste. Die große Verschiebbarkeit, die tympanitischen Zonen oben und unten gegen Leber und Schambein sind beiden Affektionen eigen. Die mehr oberflächliche Lage der Geschwulst und die über ihre ganze Fläche ausgedehnte Dämpfung können allein als Hinweis auf eine Netzgeschwulst dienen; jeder wird begreifen, wie schwierig es ist, solche Befunde sicher in der Praxis zu erheben, Spencer Wells konnte so nicht bestimmen, ob eine Mesenterium- oder Omentumgeschwulst vorlag.

Wir möchten uns hier darauf beschränken, die Irrtümer bei der Diagnose embryonaler Mesenterialzysten aufzuführen, wollen aber nicht unerwähnt lassen, daß für die Zysten der übrigen Bauchorgane dieselben Schwierigkeiten bestehen (Hydronephrose, Nierenzyste, Pankreaszyste, Urachuszyste, Lipom des Mesenteriums usw.).

Für die Differentialdiagnose der Mesokolonzysten und Zysten des Dünndarmmesenteriums, welche praktisch für den operativen Eingriff ganz bedeutungslos ist, bleibt in Geltung, was schon erwähnt wurde, daß nämlich die Mesokolonzysten die obere Bauchhälfte für ihre Entwicklung vorziehen.

Die größte diagnostische Schwierigkeit besteht dann, wenn ohne subjektive und objektive Befunde plötzlich die Zeichen des Darmverschlusses auftreten, weil dann der Meteorismus, die Füllung des Darms, die Schmerzhaftigkeit des Abdomens eine genaue Untersuchung der Bauchorgane nicht zulassen. Wenn daher ein Arzt zu einem Darmverschluß gerufen wird, dessen Ursache sich nicht feststellen läßt, so wird man künftighin auch an eine etwaige Mesenterialzyste denken müssen.

Die Probepunktion als diagnostisches Mittel zu verwerten, muß aus zwei Gründen zurückgewiesen werden. Erstens ist sie gefährlich, weil man eine Darmschlinge anstechen kann

und dadurch das Bauchfell möglicherweise infiziert, ferner eine große Vene, die sich bisweilen auf der Zyste befindet, oder wenn es sich um eine Hydatide handelt, könnte beim Zurückziehen der Nadel ein Flüssigkeitserguß in die Bauchhöhle erfolgen und Intoxikationserscheinungen im Gefolge haben. Zweitens ist sie in therapeutischer Hinsicht nur selten vorteilhaft. Man kann z. B. bei einer Hydronephrose vorteilhaft zwecks operativen Vorgehens die Probepunktion ausführen, aber in den meisten Fällen wird sich nur feststellen lassen, ob der Inhalt einer Echinokokkusblase angehört, ob er Blut oder Chylus enthält oder von einer embryonalen Mesenterialzyste stammt oder auch von einer Pankreaszyste (wenn die Flüssigkeit die dem Pankreassaft eigenen Fermente enthält), oder von einem malignen zystischen Tumor; man kann sagen, für die Therapie ist die jetzt überall eingeführte Probelaparotomie von Wichtigkeit für die Feststellung der Diagnose.

Prognose. Sie hängt vom Ernährungszustand der Darmwand ab, von der Größe und den Verwachsungen, welche die Zyste mit den umliegenden Organen eingegangen ist. Zurückhaltend muß man die Prognose bei Darmverschluß stellen, ungünstig bei allgemeiner Peritonitis, günstig, aber mit der Einschränkung, die man bei jedem Fall von Laparotomie zu machen hat, wenn die Zyste zwar groß oder adhärent ist, aber keine Zeichen eines Darmverschlusses bestehen.

Die Behandlung der embryonalen Mesenterialzysten.

muß eine ausschließlich chirurgische sein. Zwei Methoden werden angewendet: 1. die Taschenbildung, 2. die Totalexstirpation. Die Entleerung durch Punktion hat heute nur noch historisches Interesse. Bei der Taschenbildung wird die Zystenwand an die Bauchwand genäht und der Sack darauf geöffnet, nach Entleerung werden ein oder mehrere Drainrohre und Gaze in den Sack gelegt, der sich dann allmählich durch Granulationen verkleinert und schließt. Das Annähen des Sackes an die Bauchwand und die Öffnung des Sackes geschieht einzeitig oder in zwei Zeiten (Lücke-Frentzel nach 4 Tagen), besonders wenn der Inhalt infiziert ist (Pagenstecher: nach 6 Tagen). Um den Verlauf der Heilung abzukürzen, kann man möglichst viel von der Zystenwand resezieren.

Von Mitteln ist die Kauterisation zu erwähnen, die zeitweise wiederholt zur Zerstörung der Epithelreste anzuwenden ist, ebenfalls zur Steigerung des narbenbildenden Prozesses (10 proz. Argent. nitric.-Lösung oder besser 5 bis 10 proz. Zinkchlorid-Lösung wird zur Imprägnierung der Gaze genommen, letzteres Mittel ist, falls die Gaze gut durchtränkt ist, ein ziemlich kräftiges Kaustikum. Bisweilen bleibt nach der Taschenbildung eine Fistel, welche erst nach langer Zeit heilt (Koenig, Spencer Wells).

Bei der Exstirpation ist das Mesenterium, welches die Zyste bedeckt, einzuschneiden, die Zyste auszuschälen. Die Inzision hat auf die ernährenden Gefäße der Darmwand Rücksicht zu nehmen, daher besteht die Vorschrift, sich möglichst weit vom Mesenterialansatz des Darmes entfernt zu halten. Die Höhle wird durch Naht geschlossen. Wenn ein Stiel vorhanden ist (Studgaard, Alexandre, Prichard, Roegner), wird er durchschnitten und versenkt. Die Bauchwunde heilt per primam. Wenn bei der Durchschneidung von Verwachsungen eine Blutung auftritt, läßt man einen Gazestreifen, den man zur Bauchwunde herausführt, 24 bis 48 Stunden liegen (Launay). Auf die Darmadhäsionen ist besonders zu achten, bei Küster trat wegen der Darmverletzung, die nicht beachtet worden war, der Tod ein, bei Moynihan trat derselbe Unglücksfall ein, es wurde die Wunde aber durch eine Naht geschlossen. Der Tod erfolgte dann nicht durch Peritonitis, sondern infolge eines nach der Operation auftretenden Kollapses.

Man führte jahrelang Diskussionen, welcher der beiden operativen Eingriffe besser wäre. Heute hängt alles von der Geschicklichkeit des Chirurgen ab, die Methode ist gleichgültig. Bei wenigen Verwachsungen ist die Exstirpation das ideale Mittel, weil die Nachbehandlung dabei sehr abgekürzt wird, wenn aber viele Adhäsionen bestehen, durch deren Trennung die Ernährung der Darmwand möglicherweise leiden könnte, die Operation lange Zeit dauern würde, dann ist auf die Taschenbildung zurückzugreifen.

Der Eingriff wird schwierig, wenn bei Eintritt einer Torsion, Invagination oder Abknickung der Darm in seiner Ernährung gestört ist. Ebenso wie es schwierig ist, bei einer eingeklemmten Hernie zu sagen, ob das geschädigte Darmstück nach Aufhebung der die Zirkulation beeinträchtigenden Ursache sich wiederholen wird,

oder ob es zur Gangrän kommen wird, ebenso schwer ist es hier festzustellen, ob man eine Darmresektion vornehmen soll oder nicht. In drei der von uns zusammengestellten Fälle wurde sie ausgeführt: 1. Buchwald, Jejunum, Tod nach 24 Stunden. 2. Nasse: kongenitales Fehlen eines Verbindungsstückes zwischen oberem und unterem Darmabschnitt, das obere Ende wurde reseziert, das untere geöffnet und beide an die Bauchwand angenäht anstatt sie miteinander zu verbinden; der Allgemeinzustand des sechs Tage alten Kindes veranlaßte ein solches Vorgehen, dessenungeachtet trat einen Tag nach der Operation der Tod ein. 3. Sprengel: die Invagination des Blinddarms in das Colon ascendens veranlaßte die Resektion von 6 cm Dünndarm und 10 cm Dickdarm, Ausgang in Heilung, nachdem die beiden Darmenden miteinander vernäht worden waren.

Literatur.

1. Adler, H., Über Mesenterialzysten. Münch. Mediz. Woch. 1905, Nr. 46, ref. im Zentr. f. Chir. 1906, Nr. 11.
2. Aichel, O., Vergleichende Entwicklungsgeschichte der Nebennieren. Über ein neues normales Organ des Menschen und der Säugetiere. Arch. f. mikrosk. Anat. u. Entwick., 1900, Juni.
3. Albarran, Tumeur polykystique perirénale développée aux dépenses du corps de Wolff. Bull. et mém. de la Soc. de Chir. de Paris, 1903, p. 117 u. 185.
4. Alexandre, Kyste dermoide à insertion mésentérique. Kyste dermoïde de l'ovaire concomitant. Bull. de la Soc. Anat. de Paris. 1901.
5. Anderson, H., Multiple cysts of stomach and small intestines. Brit. Med. Journ., 1895, p. 426.
6. Arnold, Salzburg. med.-chir. Zeitung, 1831.
7. Aschoff, Monatsschr. f. Geb. u. Gynäk. 9.
8. Askanazy, Zur Kenntnis der chorioepitheliomatösen Wucherungen in den Teratomen der Keimdrüsen. Inaug.-Diss. Berlin 1904.
9. Babo, Die intraovarielle Bildung mesonephrischer Adenomyome. Arch. f. Gynäk. 61.
10. Balfour, F. M., Über die Entwicklung u. die Morphologie der Suprarenalkörper (Nebennieren). Biolog. Zentralbl., 1881.
11. Bändler, Dermoids and other cysts of the ovary. Amer. Journ. of Obstetr. a. Gynaec. etc., 1901. Arch. f. Gynäk. 61.
12. Bantock, Ref. von Goggans im Journ. of the Americ. Med. Assoc. 1891.
13. Bassini, Un caso di tumore ovarico in ovaia soprannumeraria. Atti della Soc. Ital. di Chir. 1888. Zentr. f. Gynäk. 13.

13a. Becker, Über Mesenterialzysten. Inaug.-Diss. Berl. 1900.
14. Beneke, Zur Lehre von der Versprengung von Nebennieren in d. Niere nebst Bemerkungen zur allgemeinen Onkologie. Zieglers Beitr. 9, 1890.
15. Beneke, Über die Enterkoystome, zit. von Puschmann.
16. Benivieni, De abditis nonnullis ac mirandis morborum et sanationum causis. Florentiae 1507.
17. Bostroem, Verhandl. der Deutsch. Path. Ges. V. Tag. 1902.
18. Brandt, Über den Zusammenhang der Glandula suprarenalis mit dem Parovarium etc. Biol. Zentralbl. 1890.
19. Braquehaye, J., Des kystes du mesentère. Arch. gén. de méd. 1892, II.
20. Brauer, A., Beiträge zur Kenntnis der Entwicklung und Anatomie der Gymnophionen. Abt. III: Die Entwicklung der Exkretionsorgane. Zoolog. Jahrb. 1902, 16.
21. Braun, Bau u. Entwicklung der Nebennieren bei Reptilien. Arbeiten aus d. zoolog.-zoot. Inst. d. Univ. Würzburg 5, 1882.
22. v. Brunn, Ein Beitrag zur Kenntnis des feineren Baues und der Entwicklung der Nebennieren. Arch. f. mikrosk. Anat. 8, 1872.
23. Buchwald, Deutsche Mediz. Woch. 1887, S. 868.
24. Bühler, Beiträge zur Kenntnis der Eibildung beim Kaninchen und der Markstränge des Eierstocks beim Fuchs und Menschen. Zeitschr. f. wiss. Zool. 1894, 58, H. 2.
25, Chiari, Zur Kenntnis der akzessorischen Nebennieren des Menschen. Prag. Zeitschr. f. Heilk. V, 1884.
26. Colmers, Die Enterokystome u. ihre chirurgische Bedeutung. Arch. für klin. Chir. LXXIX, 1906.
27. Cornil, zit. von Bändler.
28. Czerny, zit. von Pick (Ein neuer Typus des volum. parooph. Adenomyoms usw.).
29. Daddi, Arch. ital. de Biol. 26.
30. Dagonet, Beiträge zur pathologischen Anatomie der Nebennieren des Menschen. Prag. Zeitschr. f. Heilk. 6, 1885.
31. D'Ajutolo, Intorno ad un caso di capsula surrenale accessoria nel corpo pampiniforme di un feto. Arch. p. le Scienze Med. 8, Nr. 14, 1884.
32. D'Ajutolo, Bull. delle scienze med. di Bologna Sez. 6, Vol. XVII, 1886.
33. D'Antona, A., Saggi di chirurgia addominale t. renta laparatomie. Il Morgagni 1884.
34. Debierre, Ch., Trattato elementare di anatomia dell'uomo. Trad. Ital. di Martini. Milano.
35. De Sinety et Malassez, Sur la structure, l'origine et le développment des Kystes de l'ovaires. Arch. de Phys. norm. et pathol. 1878—79—80.
36. Dittrich, Zeitschr. f. Heilk. 6, 1885, 277.

37. Djewtzki, Über einen Fall von Chorionepethelioma der Harnblase. Dieses Arch. 178, 1904.
38. Dowd, Ch., Mesenteric Cysts. Annals of Surgery 1900. Vol XXXII.
39. D'Urso, G., Cisti a contenuto grassoso del mesocolon trasverso. Policlinico. Sez. Chir. 1906, Nr. 6.
40. D'Urso, G., I tumori dell'ovaia. Giorn. Internaz. delle Scienze Med. anno XVIII, 1896.
40a. Eggelin, Eine Nebenniere im Ligam. hepatoduodenale. Anatom. Anzeiger 21, 1902, Nr. 1.
41. Emanuel, R., Über chorionepitheliomartige Wucherungen in Hodenteratomen. Monatsschr. f. Geb. u. Gynäk. 1905, S. 602.
42. Eppinger, H., Vierteljahrsschrift f. d. prakt. Heilk. 1873, 1, S. 63.
43. Eve, zit. von Dowd.
44. Fabricius, Über Zysten an den Tuben, am Uterus und desssen Umgebung. Arch. f. Gynäk. 50.
45. Facwett, J., Trans. of the Pathol. Soc. of London 1902, p. 406.
46. Fehleisen, Muscular fibres in wall of mesenteric cyst. Progressive Medicine. San Francisco 1899. Zit. von Dowd.
47. Ferroni, E., Ricerche ed osservazioni anatomocliniche sulle cisti intralegamentarie e in alcune altre forme patologiche del legamento largo. Annali di Ostetr. e Ginecol. 1903.
48. Forgue, Cancer primitif de l'ovaire à formations chorioepithéliales. 19. Kongreß französ. Chirurgen. Sémaine Méd. 1906.
49. Fränkel, E., Über Zysten im Darmkanal. Dieses Arch. 87, S. 275.
50. v. Franqué, zit. von Bändler,
51. Frentzel, A., Zur Semiotik und Therapie der Mesenterialzysten. Deutsche Zeitschr. f. Chir. 1892.
52. Freund und Bayer, Zur Anatomie, Physiologie u. Pathologie der Douglas-Tasche. Hegars Beiträge 6.
53. Friedland, Über einen Fall v. akzess. Nebennieren in beiden Samensträngen bei gleichzeitigem Konflux des Ureters u. des Vas deferens der rechten Seite. Prag. mediz. Woch. Nr. 14, 1895.
54. Fröhlich, Ein Fall v. Jejunum duplex. Inaug.-Diss. Halle.
55. Fusari, R., Contribuzione allo studio dello sviluppo delle capsule surrenali e del simpatico nel pollo e nei mammiferi. Arch. p. le Scienze Med. Vol. XVI, 1892.
56. Gebhard, zit. von Ferroni.
57. Gfeller, Beitr. zur Kenntnis der angeborenen Darmzysten. Deutsche Zeitschr. i. Chir., Bd. LXV.
57a. Giacomelli, G., Contributo allo studio della sintomatologia delle cisti da ech. del mesent. Clinica Moderna 1905.
58. Gottschalk, Zeitschrift f. Geb. und Gynäk. 38.
59. Gottschalk, Über das Folliculoma malignum ovarii. Berl. Klin. Woch. 1902. Nr. 26. Arch. f. Gynäk. 59.

60. Gottschau, Struktur u. Embryonalentwicklung der Nebennieren bei Säugetieren. Arch. f. Anat. u. physiol. Anat. Abt. 1883.
61. Graupner, Ein malignes Hypernephrom mit hyaliner Degeneration des Stroma (Cylindrom). Zieglers Beitr. 24, 1898.
62. Gunkel, Inaug.-Diss. Marburg 1887.
63. Hahn, E., Über Mesenterialzysten. Berl. Klin. Woch. 1887.
64. Hansemann, Demonstration eines Präparates v. Chorionepitheliom beim Manne. Zentr. f. Gynäk 1904, Nr. 5.
65. Hartmann et Lecène, Association française d'Urol. 1901, V, 534.
65a. Hedinger, Dieses Arch. 167.
66. Helbing, Über eine seltene extraperitonäale Zyste. Deutsch. Mediz. Woch. 1901, S. 228.
67. Hennig, Zentr. f. Gynäk. 4, S. 398, 1880.
68. His, W., Untersuchungen über die erste Anlage des Wirbeltierleibes. I. Entwicklung des Hühnchens im Ei.
69. Homffann, Étude sur le développment de l'appareil uro-gén ital des oiseaux. Verhandelingen der kon. Acad. van Wetensch. Amsterdam 1892.
70. Howship Dickinson, Trans. of. the Pathol. Soc. of Londen 1871.
71. Hüter, Zieglers Beitr. 19, S. 391, 1896.
72. Janosik, Bemerkungen über die Entwicklung des Genitalsystems.
73. Janosik, Sitzungsb. der Kais. Akad. in Wien, Bd, 99, III, 1890. Arch. f. mikrosk. Anat. 22, 1883.
74. Jepson, W., Dermoid cysts of intestine and mesentery. Surg. Gynaecol. and Obstetr. 1905, Nr, 4, ref. im Zentr. f. Chir. 1906, Nr. 11.
75. Inaba, M., Notes on the development of the suprarenal bodies in the mouse. Journ. of the college of Science Tokio. Vol. 4, Part. I.
76. Killian, Zur Anatomie der Parovarialzysten. Arch. f. Gynäk. 26.
77. Köllicker, Entwicklungsgeschichte des Menschen u. der höheren Tiere. Leipzig 1879.
78. Köllicker, zit. von Bändler.
79. Kollmann, zit. von Terrier et Lecène.
80. König, Lehrb. der spez. Chir., Bd. II, S. 274, 7. Auflage.
81. Kossmann, Monatsschr. für Geb. u. Gyn. Bd. I, 1895.
82. Kulenkampff, Zentr. f. Chir., 10, S. 679, 1893.
83. Küster, Ref. von Frentzel.
84. Kworostansky, Zur Ätiologie der epithelialen Eierstocksgeschwülste und Teratome. Arch. f. Gynäk. 57, 1899.
85. Landau, Berl. Klin. Woch. 1904, Nr. 7.
86. Langton, Ref. von Moynihan.
87. Launay, P., Sur une observation de Kyste dermoïde du mésocolon transverse. Bull. et Mém. de la Soc. de Chir. de Paris p. 923. 1903.
88. Lawson Tait, Traité clinique des maladies des femmes. Trad. p. A. Betrix, Paris 1891.
89. Lebert, Anatomie Pathologique. Paris 1857, t. I, p. 257.

90. Lockwood, Upon the presence of adrenal structures in the inguinal canal. The Journ. of An. a. Phys. norm. a. pathol. etc., Vol. 34. New Ser. Vol. 14. 1900.
91. Lodi, zit. von Varaldo.
92. Lubarsch, O., Beiträge zur Histologie der von Nebennierenkeimen ausgehenden Nierengeschwülste. Dieses Arch. 135, S. 149, 1894.
93. Macdonald, M., zit von Frentzel.
94. Malassez, siehe De Sinety.
95. Marchand, Beiträge zur Kenntnis der normalen u. path. Anatomie der Glandula Carotica u. der Nebennieren. Intern. Beitr. z. wiss. Mediz., Festschr. f. Rud. Virchow, Bd. I, S. 537, 1891.
96. Marchand, Über akzessorische Nebennieren im Ligamentum latum. Dieses Arch. 92, 1883.
97. Marchetti, Bolletino dell' Acad. Med. di Torino, 1903.
98. Marie, Berthier et Milian, Bullet. de la Soc. anat. de Paris, 1899, p. 267.
99. Marx, H., Über einen eigenartigen primären Tumor der Leber nebst Bemerkungen zur Chorionepitheliomfrage. Zieglers Beitr. 1904, S. 585.
100. Mayer, J., Dermoidzyste des Mesenteriums. Wien. Klin. Woch. 1898, S. 1075.
101. Meyer, Zeitschr. f. Geb. u. Gynäk. 38, 1898.
102. Meyer, zit. von Pick.
103. Michael, Zum Vorkommen der akzessorischen Nebennieren. Deutsches Arch. f. klin. Mediz. 43, 1888.
104. Michel, Fr., Ein Karzinom des Eierstockes mit chorionepitheliomartigen Bildungen. Zentr. f. Gynäk. 1905, Nr. 14.
105. v. Mihalcovics, Unters. üb. die Entwicklung des Harn u. Geschlechtsapparates der Amnioten. Intern. Monatsschr. f. Anat. u. Histol. Bd. 2, 1885.
106. Mitsukuri, On the development of the suprarenal bodies in mammalia. Quaterl. Journ. of Microsc. Science. Vol. 22, 1882.
107. Morton, Mucous cyst in the interior of the caecum and connected with the base of the appendix etc. Bristol med. chir. Journal, Bd. 15. 1897.
108. Moynihan, B., Annals of Surgery 1897, Juli.
109. Moynihan, B., Tumours of the mesentery. The Med. Chron. 1902, Vol. 36.
110. Müller, W., Bericht üb. Verh. der Deutsch. Ges. f. Chir. XXVII. Kongr.-Beilage zum Zentr. f. Chir. 1898, S. 147.
111. Nager, Beitrag zur Kenntnis seltener Abdominaltumoren. Zieglers Beitr. 36, H. 1.
111a. Nannotti, Sulle cisti da echinococco del mesentere. Policlinico. Sez. Chir. 1898.
112. Nasse, Ein Fall v. Enterokystom. Arch. f. klin. Chir. 45, 1892.
113. Neumann, Über einen neuen Fall v. Adenomyom des Uterus u. der Tuben mit gleichzeitiger Anwesenheit v. Urnierenkeimen im Eierstock. Arch. f. Gynäk. 58, S. 594.

114. Niosi, F., Corioepitelioma maligno primitivo, bilaterale dell' ovaio non embriomatoso, indipendente da gravidanza e con incipiente formazione di vescicole molari. Com. al Congr. della Soc. Ital. di Ostetr. e Ginec. Roma Ott. 1905.

114a. Niosi F. — Sopra una voluminosa ciste retroperitoneale sviluppatasi in una glandola surrenale (accessoria?) e sulla classificazione delle cisti retroperitoneali in generale. — Clinica Modernia. Fascicolo 20 e 24. 1907.

115. Olshausen, Die Krankheiten der Ovarien. In Pitha-Billroth IV.

116. Pagenstecher, Zwei Fälle v. Zystenbild. i. Mesenterium. Berl. Klin. Woch. 1895, S. 911.

117. Pilliet, Débris de capsule surrénale dans les organes dérivées du corps de Wolff. Le progrès Méd. 1891, Nr. 1.

118. Pilliet et Veau, Capsule surrénale aberrante du ligam. large. Le progrès Méd. 1897.

119. Pick, L., Die Marchandschen Nebennieren u. ihre Neoplasmen nebst Untersuchungen über glykogenreiche Eierstocksgeschwülste. Arch. f. Gynäk. 64, S. 670, 1901.

120. Pick, L., Über Adenomyome des Epoophoron und Paroophoron (mesonephrische Adenomyome). Dieses Arch. 156, S. 507, 1899.

121. Pick, L., Ein neuer Typus des voluminösen paroophoralen Adenomyoms ecc. Arch. f. Gynäk. 54, 1897.

122. Pick, L., Die Adenomyome der Leistengegend u. des hinteren Scheidengewölbes etc. Arch. f. Gynäk. 57, 1898.

123. Pick, L., Über die epithelialen Keime der Adenomyome des Uterus u. ihre histologische Differentialdiagnose. Arch. f. Gynäk. 60, 1899.

124. Pick, L., Das Epithelioma chorioectodermale. Berl. Klin. Woch. 1904, Nr. 7—8.

125. Pick, L., Zur Ätiologie des Krebses. Berl. Mediz. Ges. Sitzung am 15. März 1906. Berl. Klin. Woch. 1905, Nr. 13.

126. Poll, H., Die Anlage der Zwischenniere bei den Haifischen. Arch. f. mikrosk. Anat. 1903, 4, XII.

127. Prichard, Case of mesenteric cyst. Bristol med.-chir. Journ. 1903 Dec. Ref. im Zentr. f. Chir. 1905, Nr. 5.

128. Puschmann, Ein Fall v. Darmzysten. Zeitschr. f. Chir. LXXII.

129. Quensel, U., Beiträge zur Kenntnis der angeborenen Darmgeschwülste. Nordisk Med. Arch. 1898, Nr. 30.

130. Rabl, H., Die Entwickl. u. Struktur der Nebennieren bei Vögeln. Arch. f. mikrosk. Anat. u. Entwickl. 54, 1899.

131. v. Recklinghausen, Die Adenomyome u. Zystadenome der Uterus- u. Tubenwandung, ihre Abkunft von Resten des Wolffschen Körpers. Berlin 1896.

132. Ribbert, Geschwulstlehre 1904.

133. Risel, W., Über das maligne Chorionepitheliom u. die analogen Wucherungen in Hodenteratomen. Arb. aus d. Pathol. Inst. zu Leipzig 1903, H. I.

134. Ritchie, J., A case of embrioma occurring in the mediastinum. The Journ. of Obstetr. a. Gynaec. of the Brit. Empire Vol. IV, 1903.
135. Roegner, G., Ein Enterokystom des Mesenteriums u. des Netzes. Dieses Arch. 181, S. 521, 1905.
136. Rogers, Cystic tumour attached to the small intestine etc. Brit. Med. Journ. 1857.
137. Romiti, G., Anatomia dell' uomo. Milano.
138. Rossa, Über akzessorisches Nebennierengewebe im Ligamentum latum u. seine Beziehungen zu den Zysten u. Tumoren des Ligaments. Arch. f. Gynäk. 56, S. 296, 1898.
139. Roth, Über Mißbildungen im Bereiche des Ductus omphalo-mesentericus. Dieses Arch. 86.
140. Ruge, Zeitschr. f. Geb. u. Gyn. I, 1877.
141. Russel, Aberrant portions of the Mullerian duct found in an ovary. Bull. of the Johns Hopkins Hosp. X, 1899.
142. Sänger, M., Zentralbl. f. Gynäk. 1889, Nr. 8
143. Sänger und Klopp, Zur anatom. Kenntn. der angeborenen Bauchzysten. Arch. f. Gyn. 16, 1880.
144. Satta, P., Contributo alla conoscenza dei cistoadenomi mesonefrici. La Rassegna d'Ostetr. e Ginecol. 1905.
145. Saxer, F., Ein Beitrag zur Kenntnis der Dermoide u. Teratome. Zieglers Beitr. 31, 1902.
146. Schickele, G., Über die Herkunft der Zysten der weiblichen Adnexe, ihre Anhangsgebilde u. der Adenomyome des lateralen Tubenabschnittes. Dieses Arch. 169.
147. Schlagenhaufer, F., Über das Vorkommen chorionepitheliom- und traubenartiger Wucherungen in Teratomen. Wien. Klin. Woch. 1902. Nr. 22—23.
148. Schmorl, Zur Kenntnis der akzessorischen Nebennieren. Zieglers Beiträge 9, 1881.
149. Schmorl, Verhandl. der Deutsch. Patholog. Ges. V. Tagung, 1902.
150. Schutzer, Abhand. der Schwed. Akad. Bd. XX. Ref. von Braquehaye.
151. Scott-Warthin, Accessory adrenal body in the broad ligam. Amer. Journ. of. Obstetr. Vol. 42, 1900.
152. v. Semon, Über die morpholog. Bedeutung der Urniere in ihrem Verhältnisse zur Vorniere u. Nebenniere u. üb. ihren Zusammenhang mit dem Genitalsystem. Anat. Anzeiger 1890.
153. Soulié. Recherches sur le dévéloppement des capsules surrénales chez les vertébrés supérieurs. Journ. de l'Anat. et de la Physiol. norm. et pathol. 1903.
154. Sfameni, P., Fistole ureterali consecutive ad interventi ginecologici e guariti spontaneamente o fistole dei canali di Malpighi-Gärtner? Arch. d'Ostetr. e Ginecol. 1905.

155. Sfameni, P., Sulla origine comune della decidua, del sincizio e del trofoblasto dall' epitelio uterino e sul modo di annidarsi dell' ovulo. Giorn. Ital. delle Scienze med. 1904, Nr. 2—6.
156. Spencer Wells, Brit. Med. Journ. 1890.
157. Srdinko, Bau u. Entwicklung der Nebennieren bei Anuren. Anat. Anzeiger 1900.
158. Sprengel, Eine angeborene Zyste der Darmwand als Ursache der Invagination. Arch. f. klin. Chir. LXI.
159. Steinhaus, Über chorionepitheliomartige Wucherungen beim Manne. Wien. Med. Woch. 1903, Nr. 17.
160. Steinert, Über die embryoiden Geschwülste der Keimdrüsen u. das Vorkommen chorionepitheliomartiger Bildungen in diesen Tumoren. Dieses Arch. 174, S. 232.
161. Sternberg, C., Zur Kenntnis der chorionepitheliomartigen Wucherungen in malignen Hodenteratomen. Deutsch. Path. Gesellsch. Berlin 1904.
162. Strahl, H., Beiträge zur vergleichenden Anatomie der Plazenta. Abh. der Senckenbergischen naturf. Ges. XXVII, H. III.
163. Strahl und Happe, Über die Plazenta der Schwanzaffen. Wiesbaden 1905.
164. Studgaard, C., Über Geschwülste des Mesenteriums. Ref. im Zentr. f. Chir. 1895, S. 403. Hospitals Tidende 1894.
164a. Targett, Accessory adrenal bodies in the broad ligament. Trans. obst. Soc. of London. Vol. 39, p. II.
165. Terrier et Lecène, Un nouveau cas de kyste iuxta-intestinal. Rev. de Chir. 1904, p. 161.
166. Teacher, On chorioepithelioma and the occurrence of chorioepitheliomatous and hydatiform molelike structures in teratomata. The Journ. of Obstetr. and Gyn. of the Brit. Emp. 1903. Vol. IV.
167. Ulrich, Anat. Untersuch. üb. ganz u. part. verlagerte u. akzess. Nebennieren, üb. die sog. echten Lipome etc. Zieglers Beiträge 18, S. 589, 1895.
167a. Valenti, G., Sur le développement des capsules surrénales chez le poulet etc. Arch. ital, de Biol. 1889.
168. Varaldo, F., Capsule surrenali aberranti nell' ovaio. Arch. d' Ostetr. e Gin. 1904, Nr. 12.
169. Waldeyer, Eierstock und Ei. Ein Beitrag z. Anat. u. Entwicklungsgeschichte der Sexualorgane. Leipzig 1870.
170. Wassmer, Über Adenom- und Zystadenombildung mesonephrischer Herkunft. Arch. f. Gynäk. 64.
171. Weiss, Zur Kenntnis der von versprengten Nebennierenkeimen ausgehend. Geschwülste. Zieglers Beitr. 24, 1898.
172. Weldon, W., On the suprarenal bodies of the Vertebrata. Quaterly Journ. of microsc. Science. Vol. XXV. 1885.

173. Wiesel, J., Über die Entwicklung der Nebenniere des Schweines, besonders der Marksubstanz. Anat. Hefte, I. Abt., XVI, 1901.
174. Wiesel, J., Beiträge zur Anatomie u. Entwicklung der menschlichen Nebenniere. Anat. Hefte, I. Abteil., XIX, 1902, S. 483.
175. Wiesel, J., Akzessorische Nebennieren im Bereich des Nebenhodens. Wien. Klin. Woch. Nr. 18, 1898.
175a. Van Wijhe, Arch. f. mikroskop. Anat. 1889.
176. Wlassow, K.. Über Patho- und Histogenese des sogenannten „Sarcome angioplastique". Dieses Arch. 169.
177. Zenoni, Di un raro caso di cistoma multiloculare bilaterale proliferante dell' ovaio con trapiantazione e nodi multipli liberi nel peritoneo. Giornale della R. Accad. di Med. di Torino 1898, p. 81.

Erklärung der Abbildungen auf Taf. VII—X.

Taf. VII, 1. A: Bindegewebe der äußeren Schicht. B: Bindegebe der inneren Schicht. C: Epithel.

2. A: Bindegewebe der inneren Schicht. B: U-förmige Epithelschlingen, im Innern derselben sieht man verschieden weite Lumina mit körnigem Detritus gefüllt.

3. Stromaspalte, in welche sich eine Epithelschlinge vom gleichen Bau, wie sie Fig. 2 zeigt, einsenkt. A: Ende der Spalte nach der Zyste hin. B: siebförmige Epithelanordnung im Grunde der Spalte.

4. Adenomatöse Stelle der Zystenwand. A: Epithel mit Papillen. B: drei Reihen mehr oder weniger vollständig getroffener Tubuli.

5. Ein Stück des erbsengroßen, in die Zyste vorspringenden Knotens, der aus verschieden großen Zysten und Tubuli besteht, die größeren Zysten waren mit bloßem Auge zu erkennen.

6. Stück der Zystenwand, an welchem das Epithel fehlt. Man sieht innen in der Bindegewebsschicht. A: Bildungen, die vom Epithel ausgehend (BB), den Lieberkühnschen Krypten ähnlich sind. B: äußere Bindegewebsschicht.

7. Langer, bis in die äußere Bindegewebsschicht sich erstreckender Epithelzapfen. A: Übergang in die Zyste. B: blindes Ende. C: abgeschnürte, in der bindegewebigen Wand liegende Zyste.

8. Epithelhaufen mit strangförmigen Fortsätzen, unabhängig vom Zystenepithel, mit Andeutung einer Kanalbildung. A: Stelle der Zystenwand, an welcher das Epithel abgefallen ist.

Taf. VIII, 9. Tubuli mit kubischem Epithel, Harnkanälchen ähnlich, aus demselben Schnitt wie Nr. 8 photographiert. A: Zyste.

10. Weitere Entwicklung der Kanalbildung (vgl. Nr. 8). A: Zellhaufen, die denjenigen in Nr. 12 gleichwertig sind.

11. Anschließend an Nr. 10. A: Zyste. B: äußere Bindegewebsschicht der Wand. An einigen Tubuli tritt eine deutliche Scheidung des Epithels zu ovalen oder rundlichen Haufen, ähnlich den in Nr. 12 wiedergegebenen, hervor, besonders deutlich bei C.
12. AA: Knoten aus Nebennierenrindensubstanz (Zona glomerulosa), aus demselben Schnitt wie Nr. 11 photographiert; sie liegen zwischen den äußersten Bindegewebsbündeln der Zystenwand. BBB: äußere Bindegewebsschicht. Die Zellhaufen oder -knoten sind den in Nr. 11 dargestellten analog, die sich dort aus dem Tubulusepithel zu bilden im Begriff stehen.
13. Stück eines jungen Nebennierenknotens aus dem Stroma der Zystenwand (Zona fasciculata und reticularis). Man kann wieder den Bau der Zellen noch ihre radiäre Anordnung erkennen. A: Bindegewebe, äußere Schicht. B: Löcherigweder im Zentrum des Knotens. C: andere. außen am Knoten liegende Zellen.
14. Andrer Nebenniernknoten aus der Nähe der Zystenhöhle (Zona fasciculata). A: innerer Rand der Wand, an welchem das Epithel abgefallen ist. B: Zellhaufen in radiärer Anordnung. C: desgl. ohne bestimmte Ordnung.
15. Stück des Knotens mit chorionepitheliomähnlichem Bau. Man sieht eine sarkomatöse Zellwucherung, welche das Wandstroma infiltriert, inmitten der Wucherung liegen sehr große, syncytiale, vakuolendurchsetzte Massen. An dieser Stelle des Knotens sind weder Gefäße noch Nekrosen zu sehen.

Taf. IX. 1. Bau des die große Zyste auskleidenden Epithels. Papillen und Stücke von solchen. Koristka Ok. 3, Obj. 4.
2. Zellhaufen der Fig. 8, Taf. VII mit beginnender Kanalbildung. Koristka Oc. 3, Obj. 4.
3. Papilläre Tubuli der Fig. 11, Taf. VIII bei denen die Papillen und der Epithelkranz in Haufen oder Knoten zu zerfallen beginnen, ähnlich denjenigen, welche den Nebennierenknoten der Fig. 12, Taf. VIII und der Fig. 4 Taf. IX bilden. A: isolierte Zelle, denen der Mikrophotographie Nr. 13 und 14 und der Fig. 6 entsprechend. Koristka Ok. 3, Obj. 4.
4. Weiter Tubulus (vgl. Fig. 11, Taf. VIII mit freien, im Lumen liegenden Zellen. Die Zellen des Epithelsaumes AAA und die freien Zellen (B) legen sich in Haufen und Knoten wie in Fig. 12, Taf. VIII und Fig. 5 Taf. IX. Koristka Ok. 4, Obj. 4.
5. Kleines Stück des Nebennierenknotens (Zona glomerulosa) aus Fig. 12, Taf. VIII. A: Bindegewebsbündel aus der äußeren Schicht der Zystenwand. BB: Zellhaufen, gleich-

wertig denjenigen, die, in Bildung begriffen, aus denselben Präparaten in Fig. 11, Taf. VIII abgebildet sind. CC: Blutextravasat. Viele Zellhaufen haben keine Färbung angenommen. Koristka Ok. 3, Obj. 6.

Taf. X, 6. Nebennierenknoten (Zona fasciculata und reticularis), zum Teil in Fig. 13, Taf. VIII abgebildet. Die Zellen haben die Neigung, mosaikartige Haufen zu bilden und sich in länglichen Reihen anzuordnen. Zeiss Ok. 4, Obj. B.

7. Kleines Stück des chorionepitheliomähnlichen Knotens. Man sieht isolierte Zellen sarkomatösen Charakters mit großem Kern und ungeheure Protoplasmamassen, in denen enorme, starkgefärbte Kerne liegen, außerdem enthalten sie Vakuolen, in einigen derselben liegen rote Blutkörperchen. Koristka Ok. 3, Obj. 6.

8. Blutgefäß mit Einbruch chorionepitheliomähnlicher Zellen. A: Endothel des Gefäßes. B: nekrotische, im Innern des Gefäßes liegende Masse. C: Syncytium. DDD: kleinzellige Infiltration. Koristka Ok. 3, Obj. 6.

9. Grenze des chorionepitheliomartigen Knotens. A: niedriges Zylinderepithel der Zystenwand, aus welchem durch Wucherung eine Infiltration des Zystenwandbindegewebes (C) stattfindet. B: Papille, deren Bindegewebszapfen vollständig von Tumorzellen infiltriert ist. An diesen Stellen finden sich keine syncytialen Bildungen vor. Koristka Ok. 3, Obj. 6.

X.

Über Leukämie beim Huhn.

(Aus dem kgl. pathologischen Institute zu München.)

Von

Jutaka Kon,

Formosa, Japan.

Trotz der modernen Fortschritte auf dem Gebiet der Blutkrankheiten ist die Leukämie bei Tieren verhältnismäßig wenig studiert. Vergleichende pathologische Studien über diese Krankheit haben aber insofern ein besonderes Interesse, als eine Einigung über die Pathogenese der Krankheit und über die Beziehung zwischen der Leukämie und der allgemeinen Lymphosarkomatose zurzeit noch nicht erzielt ist. Ich glaube, daß derartige vergleichende Untersuchungen in die Frage der Abstammung der Leukocyten bei Leukämie auf Grund der morphologischen Ver-

schiedenheiten der Leukocyten bei den verschiedenen Tierspezies einiges Licht bringen können.

Zwei statistische Beobachtungen von Nocard (1880) und Sommer (1889) klären uns über die Häufigkeit des Vorkommens dieser Krankheit bei den verschiedenen Haustieren auf. Nach Nocard beziehen sich neun Fälle auf Pferde, 5 auf Rinder, 6 auf Schweine, 22 auf Hunde und nur 1 auf Katzen. Unter den von Sommer berichteten 46 Beobachtungen betrafen 22 Fälle Hunde, 10 Fälle Pferde, 7 das Rind, 5 das Schwein und 2 die Katze. Beide Statistiken zeigen übereinstimmend, daß die Krankheit verhältnismäßig am häufigsten beim Hunde und beim Pferde vorkommt. Außer bei den genannten Tieren fanden einige Autoren auch die Leukämie bei Mäusen (z. B. Eberth). Beim Schaf, bei der Ziege (Kitt), dem Kaninchen und Meerschweinchen (Cadiot und Weil) ist dieselbe noch niemals beobachtet. In einigen Fällen bei Haustieren wurde die Leukämie schon in ganz frühem Lebensalter beobachtet. De Long beschrieb einen Fall von reiner lienaler Leukämie bei einem 5 Wochen alten, notgeschlachteten Kalb und kommt zu dem Ergebnis, daß es sich dabei um eine kongenitale Erkrankung handele.

Wie schon Hutyra und Marek bemerkt haben, wurden bei diesen Leukämien ausschließlich die makroskopischen Veränderungen der blutbildenden Organe von seiten der tierärztlichen Autoren in Betracht gezogen. Es läßt sich also nicht entscheiden, welche Formen der Leukämie bei den Tieren am häufigsten vorkommen. Doch nehmen die meisten Autoren an, daß bei Tieren die lymphatische Form häufiger vorkommt als die myelogene. Der erste Fall, der von myelogener Leukämie angegeben wurde, betraf ein preußisches Militärpferd (1879).

Beim Huhn ist die echte leukämische Erkrankung meines Wissens noch nicht beobachtet. Eine akute infektiöse Krankheit bei Hühnern, welche von den amerikanischen Autoren Moore und Dawson unter dem Namen der „Leucaemia infectiosa" beschrieben worden ist, und bei welcher spezifische Bakterien als Erreger gefunden wurden, ist meiner Meinung nach keine echte Leukämie gewesen. Ich glaube, daß diese Krankheit als die gewöhnliche Leukocytose bei Infektionskrankheit angesehen werden muß. Unter dem Namen „aleucaemic lymphadenoid tumor" hat

kürzlich Butterfield eine Beobachtung mitgeteilt, die sich auf den übereinstimmenden Befund in drei Hühnerlebern stützte, in denen er „Proliferation (hyperplacy or sarcomatosis)" des periportalen Lymphadenoidgewebes fand. Er hat aber im Durchschnitt der Lebergefäße keine Vermehrung der Leukocyten gefunden. Nach einem Referat von Edelmann über Geflügelkrankheiten untersuchte Caponi 1890 die Lebern von drei Hühnern, bei welchen die Struktur des Lebergewebes durch Ausfüllung des intraazinösen Bindegewebes mit Unmassen von Leukocyten völlig verwischt war, und das Blut der Pfortader und der Leberarterien einen hohen Gehalt von weißen Blutkörperchen zeigte. Aber nach seiner einfachen Beschreibung kann man nicht entscheiden, ob die Blutveränderung wirklich leukämischer Natur war, oder ob es sich nur um einfache Leukocytose handelte. Es wäre demnach bis jetzt keine wirkliche Leukämie beim Huhn gesehen. Selbst wenn es sich bei den Fällen von Caponi um reine Leukämie gehandelt hätte, so stehen doch die systematischen Untersuchungen des Blutes und der blutbereitenden Organe bei dieser Krankheit bis jetzt völlig aus. Weil und Clery beobachteten lymphatische Leukämie bei zwei Hunden; sie haben das leukämische Blut anderen Hunden mit negativen Resultaten intravenös und intraperitonäal injiziert und die lymphatischen Tumormassen subkutan inokuliert. Bollinger hat zwei Fälle von Leukämie beim Hunde beobachtet und mit dem Saft eines frischen leukämischen Milzknotens einen Versuch in die Lunge eines anderen Hundes, jedoch mit negativem Resultat angestellt. Die Impfversuche mit Übertragung der Krankheit von Mensch auf Tier haben ebenfalls noch keine positiven Resultate gehabt. Ich glaube, daß der Impfversuch bei Leukämie aller Wahrscheinlichkeit nach mit der Transplantation des Karzinoms bei Tieren, die bei Spontantumoren verhältnismäßig in wenigen Prozenten gelungen ist, sich vergleichen läßt, und daß dabei wenigstens eine oftmalige Wiederholung der Versuche nötig ist, um die Frage nach der Übertragbarkeit der Leukämie zu einer Entscheidung zu führen.

Gelegentlich von Versuchen an Hühnern, die zu einem anderen Zwecke unternommen waren, kam mir ein, wie ich glaube, echter Fall von leukämischer Erkrankung des Huhnes in die Hand.

Huhn, 710 g schwer. Der auffallendste Sektionsbefund war die außerordentliche Blässe der sämtlichen inneren Organe und die bedeutende Vergrößerung der Milz und der Leber. Die Leber war von enormem Umfang. Die Oberfläche war im allgemeinen glatt, außerordentlich blaß mit graurotem Ton. Die Konsistenz war gleichmäßig, sehr derb, die Schnittfläche gleichfalls sehr blaß graurot, das Parenchym nicht aufquellend. Bei genauer Betrachtung sieht man grauweiße Flecke entlang den Ästen der Pfortaderverzweigungen. Die Gallenblase enthielt 3 ccm hellgrüner, klarer Galle.

Die Milz ist außerordentlich vergrößert, ungefähr auf das 5- bis 6fache der Norm. Sie mißt über die Konvexität 3 cm × 2 cm. Ihre Oberfläche ist gleichmäßig glatt, blaßgrau, von derber Konsistenz. Auf dem Durchschnitt ist das Parenchym wenig aufgequollen, sehr blaß graurot, blutarm; die Follikel und Trabekel sind nicht zu sehen.

Die übrigen Brust- und Bauchorgane zeigen nichts Besonderes, abgesehen von außerordentlicher Blässe und stärkerer Konsistenz. Es fanden sich weder abnorme Verwachsungen der einzelnen Organe, noch abnorme Flüssigkeitsansammlungen in den serösen Höhlen.

Das Knochenmark ist blaß graurot, derb.

Die Lymphdrüsen waren nirgends zu finden. Die Leber, die Milz, das Knochenmark, die Niere und das Pankreas wurden in Formol und in Sublimateisessig eingelegt.

Mikroskopische Untersuchung.

Die Leber bietet mikroskopisch ein bedeutend verändertes Aussehen dar.

Wie Shore und Jones schon genau beschrieben haben, zeigt die Leber des Huhnes keine azinöse Struktur, sondern eine deutliche schlauchförmige Anordnung. Die Schläuche anastomosieren vielfach, so daß ein enges Netzwerk entsteht, und zeigen ein deutliches Lumen. Die größeren Gefäßstämme verlaufen in regelmäßiger Anordnung, doch lassen sich interlobuläre Venen nicht unterscheiden. In unserem Falle ist die normale Struktur der Leber infolge einer enormen Infiltration mit eigenartigen, ungleichgroßen uninukleären Zellen vollkommen verwischt. Von der feineren Struktur dieser Zellen soll später noch die Rede sein. Zwischen ihnen finden sich eosinophile Zellen in ziemlich reichlicher Anzahl. Außerdem findet man hie und da mitotische Teilungsfiguren in den infiltrierenden Zellen. Diese zellige Infiltration ist nicht überall gleichmäßig, sondern sie bildet umfangreiche inselartige Anhäufungen in der Umgebung der einzelnen großen Blutgefäße, resp. der Pfortaderäste. In den übrigen Partien ist die eigentümliche tubuläre Anordnung der Leberzellbalken noch deutlich zu erkennen, trotz der mehr oder weniger starken intertubulären Füllung mit den erwähnten Zellen. Die Leberzellenschläuche sind überall bedeutend verschmälert, besonders stark in den periportalen Infiltrationsherden, wo man die atrophischen Leberzellen nur vereinzelt konstatieren kann. Das Lumen der Pfortaderäste ist in den meisten Teilen verengert, zum Teil aber auch etwas erweitert und ausgefüllt.

Bei genauerer Betrachtung findet man zwischen den einzelnen Zellen feine retikuläre Fibrillen, wie in dem lymphadenoiden Gewebe. Außerdem sind in den infiltrierten Herden feinere Blutkapillaren, die teils mit Blutbestandteilen gefüllt sind, teils ihre Natur nur durch eine Reihe von Endothelzellen verraten.

Interessant ist, daß die Zellen der Infiltrate die Wände mittelgroßer Blutgefäße durchsetzen und subendotheliale Wucherungsherde bilden, welche flach erhabene Verdickungen der Intima bedingen. Die Venenwandung ist teilweise deutlich aufgelockert, und an diesen Stellen entsteht dann ein Zusammenhang zwischen der perivaskulären Zellwucherung und der subendothelialen. Es bleibt aber nicht bei der Durchwucherung der Gefäßwand, sondern es waren unschwer Stellen des Einbruchs in das Lumen der Venen und somit hergestellte Zumischung der bekannten Zellen zum Blut zu sehen.

Die Arterien sind im allgemeinen unverändert. Die Gallengänge lassen sich nur stellenweise als solche in der Zellanhäufung konstatieren. Dort, wo die Struktur der Leber noch gut erkennbar ist, sind die Kapillaren zum Teil buchtig oder mehr diffus erweitert und mit Blutelementen gefüllt.

Die Kapillarenendothelien liegen z. T. den Leberbalken dicht an, z. T. sind sie deutlich abgelöst, und zwischen beiden, also im perikapillären Spaltraum, finden sich die erwähnten uninukleären Zellen, zuweilen in ziemlich reichlicher Anzahl, wodurch das Lumen stark verengert ist. Rote Blutkörperchen finden sich nicht im Lymphraum. Dieses Bild kommt besonders deutlich in den in Sublimateiessig fixierten Präparaten zum Vorschein. Interessante Bilder bieten die Zelleinschlüsse in den Leberzellen, welche sich in jedem Gesichtsfelde ziemlich zahlreich erkennen lassen. Die eingeschlossenen Zellen sind meistens kleiner als die Zellen jener Infiltrate und mit einem chromatinreichen Kern und schmalem Protoplasma versehen. Sie befinden sich entweder in einem lakunären Hohlraum der Leberzellen, wie Osteoklasten in Howshipschen Lakunen, oder vollständig im Zelleib eingeschlossen. Ein schmaler, heller Hof in der Umgebung der eingeschlossenen Zelle ist immer deutlich sichtbar. Auch eosinophile Zellen sind, wenn auch seltener, innerhalb von Leberzellen zu erkennen. Es ist besonders bemerkenswert, daß mitotische Teilungsfiguren in verschiedenen Stadien manchmal in den eingeschlossenen Zellen konstatierbar sind. Von der Bedeutung dieser Zellen wird später die Rede sein.

Die Milz ist so stark verändert, daß man an die normale Struktur des Organs kaum mehr erinnert wird. Die Malphigischen Körperchen, welche sich in normaler Weise als scharf begrenzte Anhäufung der lymphoiden Zellen zu erkennen geben, sind nirgends mehr festzustellen. Nur hie und da findet man ein Keimzentrum mit ziemlich zahlreichen mitotischen Figuren angedeutet. Sonst ist das Pulpagewebe überall gleichmäßig zu einem lymphadenoiden Gewebe umgewandelt und zeigt nirgends mehr eine spongiöse Struktur. Bei starker Vergrößerung findet man, daß die einzelnen gewucherten Zellen in ihren morphologischen und färberischen

Eigenschaften mit denjenigen der Infiltrationsherde in der Leber übereinstimmen und von feineren retikulären Fibrillen umgeben sind. Mitotische Teilungsfiguren sind unter ihnen in großer Zahl zu sehen. Rote Blutkörperchen sind in diesem gewucherten Pulpagewebe nur spärlich vorhanden. Massenhafte eosinophile Zellen mit gelapptem Kern finden sich in der Umgebung der großen Blutgefäße und vereinzelt auch in der diffusen Zellwucherung. Mastzellen lassen sich nur spärlich im Milzgewebe nachweisen. Wie in der Leber findet man auch hier eine starke subendotheliale zellige Wucherung der großen Venen. Hier ist die Gefäßwandung deutlich aufgelockert und mit den zelligen Elementen durchsetzt. Das Lumen ist mit leukocytenreichem Blut vollgefüllt. An einigen Stellen sind die Endothelien der erweiterten Kapillaren etwas gewuchert, mit Leukocyteneinschlüssen im Zelleib. Die Arterien zeigen sich im kontrahierten Zustande mit gut erhaltener Wandung.

Das Knochenmark. Die Untersuchung wurde nur am Mark des Oberschenkels vorgenommen. Entsprechend dem makroskopischen Befunde ist es überall durch eine zellige Wucherung in sogen. lymphoides Mark umgewandelt, so daß keine einzige Fettzelle sich mehr darin nachweisen läßt. Die zellige Wucherung besteht ebenfalls ausschließlich aus ungleich großen basophilen Zellen mit einem verhältnismäßig großen Kern. Uninukleäre und polymorph- oder multinukleäre eosinophile Zellen sind teils reichlich vorhanden, teils nur vereinzelt zu finden. Die feineren retikulären Fibrillen zwischen den einzelnen Zellen sind sehr deutlich erkennbar. Mastzellen und Riesenzellen finden sich nur spärlich. Die kapillären und venösen Blutgefäße sind stellenweise erweitert und mit leukocytenreichem Blut gefüllt. Die Arterien sind teilweise dilatiert.

Die Niere. Das interstitielle Gewebe der Niere ist überall mit leukämischen Zellen infiltriert, wie in den anderen Organen, besonders stark in der Umgebung der großen Venen, wo das Nierenparenchym durch die zellige Wucherung teilweise zugrunde gegangen ist. Die Kapillaren sind stellenweise stark erweitert, mit Blutkörperchen gefüllt, z. T. aber zusammengedrückt. Dort, wo die Zellen ziemlich bedeutend gewuchert sind, zeigt sich fibrilläres Retikulum zwischen den einzelnen Zellen. Die Wandung der großen Venen ist hier ebenfalls durch die Durchsetzung mit den gewucherten Zellen deutlich aufgelockert und zeigt subendotheliale zellige Wucherungen. Aber die letzteren sind nicht so bedeutend wie in der Leber und in der Milz. In dieser interstitiellen zelligen Infiltration herrschen ganz wie in den anderen Organen die ungleich großen uninukleären Zellen mit basophilem Protoplasma vor. Uninukleäre und polymorphkernige eosinophile Zellen finden sich häufig, jedoch weniger als im Knochenmark. Die mitotischen Teilungsfiguren sind sowohl in den basophilen Zellen als auch in den eosinophilen reichlich nachzuweisen. Was die parenchymatösen Nierenbestandteile betrifft, so sind die Glomeruli nicht verändert, die Epithelien der gewundenen und geraden Harnkanälchen stark granuliert, doch gut erhalten.

Sie sitzen meistenteils der Tunica propria dicht auf, stellenweise aber ist die Basalmembran abgehoben, und darunter finden sich einige leukämische Elemente und auch eosinophile Leukocyten.

Bemerkenswert ist, daß die Harnkanälchen-Epithelien eine phagocytotische Tätigkeit wie die Epithelien der Leber entfalten, sowohl in den geraden Harnkanälchen als auch in den gewundenen. Die eingeschlossenen Zellen sind klein, mit einem runden oder bisweilen gelappten Kern und mit homogenem Protoplasma versehen.

Sie liegen entweder zwischen den einzelnen Nierenepithelien oder sind vollständig in den Zelleib aufgenommen. Beim letzteren finden sie sich nicht nur in der Basalhälfte, sondern auch in der inneren Hälfte des Zellkörpers, dicht am Kern oder weit entfernt davon. Sie wurden übrigens so auch dort, wo die Basalmembran ganz unversehrt war, gesehen.

Die Nierenbeckenwandung ist gleichfalls zellig infiltriert. Die Epithelien sind gut erhalten und zeigen auch die Aufnahme leukämischer Elemente wie die Nierenepithelien.

Das Pankreas. Die Blutkapillaren sind stellenweise mit leukocytenreichem Blut gefüllt. Das interazinöse Bindegewebe ist hie und da leicht mit Zellen infiltriert, doch ist nirgends eine bedeutendere zellige Durchsetzung des Gewebes nachweisbar. Das Drüsenparenchym ist ohne Veränderungen.

Aus der vorliegenden Schilderung erkennt man, daß die hauptsächlichen histologischen Veränderungen bestehen in einer zelligen Hyperplasie von Knochenmark und Milz und in einer zelligen Infiltration anderer Organe.

Die Infiltration ist besonders stark in der Leber, wo sie in der Glisson schen Kapsel eine ziemlich umfangreiche zellige Anhäufung bildet, welche einen Schwund der Leberzellen zur Folge hatten. Das Blut in den Blutgefäßen ist, wie schon erwähnt, außerordentlich reich an denjenigen großen uninukleären Zellen, die im normalen Blutbilde gewöhnlich in den Hintergrund treten. Wegen des Fehlens von Strichpräparaten mußte ich ebenso wie Butterfield in den Schnittpräparaten die Blutzählung vornehmen. Zu diesem Zwecke benutzte ich 3—4 μ dicke, nach May-Grünwald und nach Giemsa gefärbte Leberpräparate mit Durchschnitten der mäßig großen Blutgefäße. Allerdings war das Material sofort nach der Tötung noch vor dem Auftreten der Blutgerinnung in die Fixierungsflüssigkeit gebracht worden. Es ist zu betonen, daß bei einer Kontrolluntersuchung, die ich mit möglichster Genauigkeit ausgeführt habe, das Ergebnis der Blutzählung im Schnittpräparat der Leber mit der Zählung in Kontroll-Strich-

präparaten fast völlig übereinstimmte, d. h. in Schnittpräparaten einer normalen Leber

W:R = 1:31,7

Große uninukleäre Zellen	Kleine Lympho-cyten	Eosinophile Zellen	Mastzellen
31,1%	50,8%	17,2%	0,8%

In Strichpräparaten (normales Blut):

W:R = 1:33

G. u. Z.	Kl. L.	Eosin. Z.	Mast. Z.
30,8%	50%	18%	1%

Also glaube ich ohne weiteres auch von den nachstehenden Angaben, welche sich auf Zählungen von Gefäßdurchschnitten der leukämischen Leber beziehen, auf die Zusammensetzung des leukämischen Blutes schließen zu dürfen:

W:R = 1:2

G. u. Z.	Kl. Z.	Eos. Z.	Mast. Z.
70,7%	22,0%	6,3%	1,2%

In den hämatopoetischen Organen, wo die zellige Wucherung besonders stark war, sind die Leukocyten in den Venen schon nach der einfachen Schätzung viel reichlicher als in den Arterien, sie übertreffen sogar an Zahl die roten Blutkörperchen. In der Tat erweist die genaue Zählung, daß das Zahlenverhältnis der roten und weißen Blutkörperchen im Venendurchschnitte von demjenigen im Arteriendurchschnitt bedeutend verschieden ist. Z. B. zeigt im Knochenmark das venöse Blut die Proportion: W: R = 1:0,6 (d. h. R: W = 1:1,7), während das Arterienblut W: R = 1:7 zeigt.

Man sieht also, daß die Blutveränderung bei diesem Fall nicht bloß eine einfache Hyperleukocytose, sondern von echter leukämischer Natur war, d. h. in einer einseitigen übermäßigen Vermehrung der spezifischen großen uninukleären Zellen bestand. Ich habe Gelegenheit gehabt, Herrn Butterfield meine Präparate zu zeigen. Er betätigte, daß der Blutbefund in meinem Falle von den von ihm beschriebenen Fällen von sog. „aleucaemic lymphadenoid tumor" beim Huhn deutlich verschieden ist.

Nach seiner Angabe verhalten sich die roten und weißen Blutkörperchen zueinander wie folgt: weiße uninukleäre Zellen: rote Zellen = 1 : 16,5 und in Kontrolle W : R = 1 : 15 — 1 : 30.

Die starke zellige Wucherung des hämatopoetischen Apparates, die enorme Vergrößerung der Milz und vor allem die Beschaffenheit des Blutes sprechen ohne weiteres dafür, daß es sich bei dieser Krankheit um eine Art von Leukämie handelt. Um festzustellen, welcher Kategorie von Leukämie dieser Fall angehört, muß man vor allem den erwähnten mononukleären Zellen, die im Gewebe und im Blutbild vorherrschen, eine eingehende Betrachtung schenken. Diese zelligen Elemente sind im Blut rund, oval oder polygonal und sind mit einem relativ großen, chromatinarmen Kern mit einem deutlichen Kernkörperchen versehen. Nach May-Grünwald und nach Giemsa gefärbt, zeigt sich das Protoplasma stark basophil, ohne nachweisbare grobe Körnung.

Es handelt sich nun darum, auf Grund von Untersuchungen über das Vorkommen der in meinem Falle spezifischen leukämischen Blutelemente unter normalen Verhältnissen darüber auszusagen, welcher Art der leukämische Prozeß hier war. Bei der Untersuchung zahlreicher, nach verschiedenen Methoden gefärbter Kontrollpräparate habe ich die fraglichen Zellen im Knochenmark nur spärlich gefunden, während dieselben in ziemlich reichlicher Anzahl in der normalen Milz, und zwar im Pulpagewebe, vorhanden waren. Die normalen Knochenmarkselemente beim Huhn bestehen außer in gewöhnlichen roten Blutkörperchen vor allem aus uni- oder multinukleären eosinophilen Zellen mit wenigen basophilen Granula, aus kleinen, hämoglobinfreien, einkernigen Zellen mit chromatinreichem Kern und aus spärlichen Mastzellen. Diejenigen Zellen, die bei meinem Fall das Blutbild beherrschten, finden sich sehr spärlich im Knochenmark. Dagegen zeigt die Milz immer die fraglichen Zellen sowie die multinukleären eosinophilen Zellen in reichlicher Anzahl, und zwar beide ausschließlich im Pulpagewebe fast gleichmäßig verteilt.

Die Mastzellen ließen sich nur vereinzelt im Pulpagewebe nachweisen. Was die Lymphdrüsen betrifft, so konnte ich makroskopisch erkennbare Knoten bei gut entwickelten Kontrollhühnern nirgends im Körper finden. Von lymphatischen Appa-

raten stehen als Kontrollen überhaupt nur die Thymus und die Darmfollikel zur Verfügung. Die Thymus, welche aus mehreren markigen, unregelmäßig zusammenhängenden Drüsenlappen besteht und in ziemlich großer Strecke am unteren Teile der vorderen Halsgegend liegt, zeigt mikroskopisch deutliche Läppchenbildung; die Läppchen setzen sich im wesentlichen aus kleinen lymphoiden Zellen mit chromatinreichen Kernen zusammen. Jene großen, homogenen Körper mit verhältnismäßig kleinen Kernen, welche zweifellos Hassalschen Körperchen entsprechen, sind in ziemlich reichlicher Zahl zu finden. Man sieht außerdem in der Peripherie der Läppchen immer entlang den feineren Blutgefäßen ziemlich große, polygonale, basophile Zellen in geringer Anzahl. Die Lymphfollikel der Darmschleimhaut bestehen auch ausschließlich aus gewöhnlichen kleinen Lymphocyten mit geringer Beimengung großer basophiler Zellen. Wir sehen aber, daß diese basophilen Zellen in Größe und Zahl gegen diejenigen in der Milz deutlich zurückstehen.

Meinen Fall glaube ich nun in Anbetracht der fehlenden Lymphdrüsenschwellungen und des Fehlens von abgeschlossenen Tumorbildungen weder als lymphatische Leukämie, noch als Tumor ansprechen zu dürfen. Es scheint mir vielmehr sowohl wegen der enormen Milzschwellung, als auch wegen des reichlichen Vorkommens der beschriebenen Zellen in normaler Milz, als ob dieses Organ in meinem Falle wenigstens eine sehr wesentliche Rolle gespielt habe, so daß die Erwägung am Platze sein dürfte, daß wir es hier mit einer echten lienalen Leukämie zu tun haben.

Was die Bedeutung der Milz bei der Entstehung einer Leukämie betrifft, so ist sie von den meisten neueren Autoren vernachlässigt oder geleugnet worden, und es ist derselben nur im Zusammenhang mit den anderen hämatopoetischen Geweben ein Einfluß hierbei zuerkannt worden. Ich glaube aber, daß genaue vergleichende pathologisch-histologische Untersuchungen die Bedeutung dieses Organs bei der Leukämie weit mehr in den Mittelpunkt rücken dürften.

Die Entstehung der leukämischen Blutveränderung erklärt Ehrlich, wie bekannt, bei der lymphatischen Leukämie durch

eine passive Ausschwemmung der Lymphocyten und bei der gemischtzelligen (myeloiden) durch eine aktive Auswanderung der Myelocyten. Pappenheim führt sie auf aktives Hineinwachsen bzw. passives Hineingepreßtwerden des aktiv gewucherten Markparenchyms in die Blutbahn zurück.

Der erwähnte Unterschied der in Arterien und Venen gezählten Leukocyten bei meinem Falle, d. h. der überwiegende Leukocytenreichtum in den Venen aller untersuchten Organe, spricht zweifellos für das Hineindringen aus dem betreffenden Organe in das Blut. Die subendotheliale zellige Wucherung, welche ich an verschiedenen Organen konstatiert habe, beweist, daß das Hineinwachsen der Leukocyten in die Blutbahn nicht nur im Kapillarsystem, sondern auch in ziemlich großen Venen vorkommen kann. Außerdem fand ich im strömenden Blut große, granulafreie, besophile Zellen mit mitotischen Teilungsfiguren in verschiedenen Stadien. Sie machen 0,5 % der ganzen großen einkernigen Zellen aus. Hieraus glaube ich auf eine Vermehrung der Leukocyten auch im strömenden Blute in gewissem Grade schließen zu dürfen.

Eine weitere bemerkenswerte histologische Erscheinung ist endlich die Aufnahme der leukämischen Zellen in die Parenchymzellen der Leber und der Niere. Askanazy hat bei zwei Fällen von Karzinom und bei einem Fall von schwerer Anämie mit Osteosklerose die Füllung der Zentralvenen und der intraazinösen Kapillaren mit zahlreichen kernhaltigen Zellen gefunden. Hierbei fanden sich die Leukocyten an der Außenseite der Kapillargefäße, besonders reichlich die eosinophilen, teils in Lakunen von Leberzellen. Er faßt diesen Befund als Blutbildung in der Leber ohne Leukämie auf.

Die hier angeführte Tatsache beweist, daß die postembryonale extravaskuläre Blutbildung bei Menschen unter gewissen pathologischen Bedingungen stattfinden kann. Aus meinem Befund geht das Vorkommen desselben Vorganges bei der Leukämie des Huhnes hervor. Doch glaube ich nicht, daß dieser Vorgang an sich beim Huhn eine pathologische Erscheinung ist. In der Tat habe ich bei zahlreichen Kontrolltieren in allen Fällen, wenn auch in geringem Grade, den analogen Befund sowohl in der Leber als auch in der Niere wahrgenommen. Einmal zeigen sich in der Leber

eines gesunden Huhnes die lokalen Anhäufungen der eosinophilen Zellen sogar im Periportalbindegewebe, und gleichzeitig waren einzelne eosinophile Leukocyten in Übereinstimmung mit dem Befund von Askanazy in Lakunen von Leberzellen eingelagert. Ich glaube also aus meiner Beobachtung schließen zu dürfen, daß die Phagocytose von Blutelementen durch die Leber- und Nierenepithelien auch bei meinem Fall nur als Steigerung physiologischer Vorgänge aufzufassen ist. Der Nachweis der mitotischen Teilungsfiguren in den eingeschlossenen Zellen spricht für die Wucherungsfähigkeit der leukocytären Elemente auch innerhalb der Parenchymzellen.

Herrn Privatdozent Dr. Rössle spreche ich hiermit für seine liebenswürdigen Ratschläge meinen herzlichsten Dank aus.

Literatur.

Nocard, Archiv véter. d'Alfort, 1880 (zitiert nach Weil et Clery).
Sommer (zitiert nach Hutyra u. Marek).
Eberth, dieses Archiv, Bd. 59, S. 31.
Kitt, Pathologische Anatomie der Haustiere, 1895, II. Bd.
Cadiot et E. Weil, Archiv. de méd. experiment et d'anatom. patholog., Tom. XVI, pag. 665.
De Long, dieses Archiv, Bd. 173, S. 511.
Hutyra u. Marek, Spezielle Pathologie u. Therapie der Haustiere, 1905, I. Bd., S. 708.
Preuß. stat. Vet. Bericht (zitiert nach Müller). Jahrbuch über die Leistungen auf dem Gebiete der Veterinärmedizin, 18. 1898, S. 117.
Moore, Annuel report of the bureau of animal industry, XII.—XIII., 1895—1896.
Dawson, ebenda XV., 1898.
Butterfield, Folia hæmatologica, II. Nr. 10, S. 1.
Edelmann, Jahrbuch über die Leistungen auf dem Gebiete der Veterinärmedizin, 20, 1900, S. 228.
Weil et Clery, Archiv. de méd. experiment. et d'anatom. pathol. 1904, Tom. 16, S. 462.
Bollinger, dieses Archiv, Bd. 59, S. 341.
Askanazy, Verhandlungen der Deutschen Pathologischen Gesellschaft, 8. Tagung, 1904, S. 58.

Vergl. Koch-Rabinowitsch, Beiheft dieses Bandes S. 300.

XI.

Epithelmetaplasie bei Bronchopneumonie.

(Aus dem Pathologischen Institut des Stadtkrankenhauses Friedrichstadt, Dresden.)

Von

Ivy McKenzie, M. B., Glasgow,

Carnegie Scholar.

In den letzten Jahren hat man wieder der Metaplasiefrage eine größere Aufmerksamkeit geschenkt, und zwar deswegen, weil die Zellspezifitätslehre, welche die von Virchow begründete Metaplasielehre ersetzt hat, nicht imstande ist, einige pathologische Befunde befriedigend aufzuklären. Früher waren die Anhänger der Lehre von der strengen Spezifität der Zellen geneigt, jede Umwandlung von Bindegewebe in Knochengewebe und Zylinderepithel in Plattenepithel zu leugnen, doch sind sie neuerdings durch die Wucht der Tatsachen gezwungen worden, eine andere Stellung einzunehmen. Selbst Ribbert, für dessen Geschwulsttheorien die Spezifität der Zellen unentbehrlich ist, hat so weit zugegeben, daß er sagt, „wie aber kleine Modifikationen nahe verwandte Organismen ineinander überführen können, so zeigen auch die Zellen in gewissem Umfange eine Metaplasie". Nach einer Beschreibung aber der Epithelveränderungen bei chronischer Bronchitis fügt er hinzu: „Ich muß freilich gestehen, daß mir diese Epithelmetaplasien noch keineswegs alle gegen jeden Zweifel gesichert erscheinen. Im Kehlkopf wenigstens geht die epidermoidale Umwandlung von normal dort vorhandenen und sich vergrößernden Inseln von Plattenepithel aus. So mag es auch anderswo, z. B. in der Nase, sein. Und wenn man in Tumoren, z. B. in Mammaadenomen, von einer gelegentlich vorkommenden Metaplasie in Plattenepithel redet, so handelt es sich darum, daß aus der Embryonalzeit Zellen zurückgeblieben sind, die eine Umwandlung in Drüsenepithel nicht durchmachten, sondern ihrer Abkunft entsprechend zu Plattenepithel wurden." Denselben reservierten Standpunkt nimmt Hansemann ein, der in der Umwandlung der Epithelarten ineinander keine eigentliche Metaplasie sieht,

sondern nur eine äußere Formveränderung, die er als Gewebsvariation bezeichnet. Wenn man aber die Metaplasieliteratur in Betracht zieht, und zwar vor allem die Arbeiten von Lubarsch, Marchand und Fütterer berücksichtigt, so kommt man notwendigerweise zu dem Schlusse, daß es eine echte Metaplasie gibt. Es ist allerdings nötig, in bezug auf diese Frage einen genau bestimmten Begriff von der Metaplasie aufzustellen. Wir finden diese Auslegung in Lubarschs Festschrift für Virchow, wo er behauptet, daß wir unter der Metaplasie zu verstehen haben „die Umwandlung oder den Ersatz spezifischer Zell- oder Gewebsstruktur durch andersartige, ebenfalls bestimmt differenzierte, vom gleichartigen Gewebe gebildete Struktur". Durch diese Definition werden solche Formveränderungen ausgeschlossen, die man bei Atrophie und Rückbildung (z. B. in Lungenalveolen) findet. Auf die sehr umfangreiche einschlägige Literatur will ich mich nicht weiter einlassen. Es sei nur erwähnt, daß metaplastische Veränderungen des Epithels im Respirations-, Verdauungs- und Genitaltraktus schon vielfach beschrieben worden sind. Es muß aber dabei in Betracht gezogen werden, daß normalerweise in Nase, Kehlkopf und Uterus vorkommende Plattenepithelinseln irrtümlich als Metaplasie angesehen werden können, und daß tatsächlich in der hierher gehörigen Literatur solche Irrtümer bei der Beschreibung pathologischer Befunde an diesen Organen vorgekommen sein können.

Für das Karzinom der Lungen ist dies von besonderer Bedeutung. Daß es ein Plattenepithelkarzinom der Lunge gibt, unterliegt keinem Zweifel. Für seine Entstehung gibt es drei Möglichkeiten. Erstens, es ist aus einem versprengten Keim entstanden. Zweitens, der Entstehung des Karzinoms ist keine Metaplasie des Epithels vorausgegangen, oder drittens, in dem schon vorhandenen Karzinom ist eine Metaplasie entstanden. Die Ansicht, daß das Alveolarepithel ohne vorausgegangene Metaplasie den Ausgangspunkt für ein Plattenepithelkarzinom bilden sollte, ist abzulehnen, da das Alveolarepithel kein Plattenepithel, sondern ein niedriges, kubisches Epithel ist. Die Veröffentlichung von Simmonds und die Arbeit von Watzuji deuten darauf hin, daß auch sie eine Entstehung des Plattenepithelkarzinoms nach der zweiten Möglichkeit annehmen. Beide Autoren glauben die Ursache der Metaplasie in einem chronischen Reiz der betreffenden Schleim-

häute zu finden. Bei meinen auf Anregung von Herrn Professor Schmorl unternommenen Untersuchungen über Bronchopneumonie fand ich unter 43 Fällen in vier an Stelle des einfachen Zylinderepithels deutlich geschichtetes Plattenepithel mit Verhornung und Keratohyalinbildung. In folgendem erlaube ich mir die anatomischen Befunde dieser Fälle mitzuteilen.

Fall I.

M. H., 1½ Jahre alt, wegen Masern ins Hospital aufgenommen.

Anamnese: Patientin ist immer gesund gewesen. Mutter an Lungenentzündung gestorben. Vater und Geschwister gesund.

Status. Bei der Aufnahme folgender Befund: Kleines, grazil gebautes, dürftig ernährtes, blasses Kind. Ziemlich schwer krank. Die Reste von einem kleinfleckigen Masernausschlag in der Form blaßroter Pigmentierungen an den Beinen noch vorhanden. Leichte Blepharitis. Zunge belegt, Lippen trocken, Gaumensegel gerötet. Herz: Töne rein. Puls: beschleunigt. Lunge: nirgends Dämpfung; beiderseits hinten und unten vereinzelte feinblasige Rasselgeräusche. Ziemlich starke Atemnot und Hustenreiz. Kein Auswurf. Abdomen nicht aufgetrieben. Sehnenreflexe: normal. Harn normal. Temperatur 39,8°.

Krankheitsverlauf: Nach leichten Fieberbewegungen in den ersten Tagen trat rasche Besserung des Lungenkatarrhs ein. Am zehnten Tage der Krankheit aber stellte sich ein Rückfall der Bronchitis mit hoher Temperatursteigerung und Herzschwäche ein. Andauernde Verschlechterung des Zustandes mit häufigen schweren Hustenanfällen und großer Unruhe. Am siebzehnten Tage zeigte die klinische Untersuchung ausgedehnte Infiltration der Lungen, besonders in den Unterlappen. Am achtzehnten Tage, unter zunehmender Atemnot und Zyanose, Exitus letalis.

Sektionsbericht: Kleine, grazil gebaute, dürftig genährte weibliche Leiche. Allgemeine Blässe der Hautfarbe, nur im Gesicht leichte Zyanose. Keine Leichenstarre vorhanden.

Kopfhöhle: weiche Schädeldecken ziemlich blutreich. Knöchernes Schädeldach: brachyzephal, symmetrisch. Fontanelle fast geschlossen. Periost leicht abziehbar. Dura malei: ziemlich stark gespannt, Außenfläche glatt, Innenfläche spiegelnd mit spärlichen Gefäßen.

Pia malei ziemlich blutreich, aber nirgends getrübt oder verdickt. Die Subarachnoidalräume sind ziemlich stark mit klarer Flüssigkeit gefüllt. Gefäße der Hirnhaut zart.

Großhirn: Windungen mäßig gut gewölbt. Die weiße Gehirnsubstanz blutreich, von mäßig fester Konsistenz, feucht glänzend. Rinde etwas vorspringend, dunkel graurot gefärbt. Gehirnhöhlen leer. Ependym zart. Plexus chorioidea blutreich. Zentralganglien deutlich gezeichnet, etwas fleckig gerötet.

Brücke, Kleinhirn, Medulla oblongata zeigen keine besonderen Veränderungen.

Pleuralhöhlen leer. Lungen sinken mäßig zurück. Herzbeutel zeigt eine freie Oberfläche von ungefähr Fünfmarkstückgröße, er enthält eine geringe Menge klarer Flüssigkeit.

Herz: von Größe der Faust der Leiche, ziemlich schlaff, in beiden Ventrikeln speckhäutige Gerinnsel. Muskulatur von gewöhnlicher Dicke und von dunkelroter Farbe. Der rechte Vorhof und Ventrikel mäßig erweitert. Klappen zart und frei. Herzohren leer. Foramen ovale geschlossen. Intima der großen Gefäße glatt und spiegelnd.

Mundhöhle: Zunge ziemlich stark belegt. Tonsillen etwas vergrößert und gerötet; beim Einschneiden finden sich in den Krypten eitrige Tropfen, weicher Gaumen ohne Befund. Ösophagus und Schilddrüse intakt. Trachea: Schleimhaut stark gerötet und mit eitrigem Schleim belegt.

Die Lungen sind nirgends verwachsen. Die vorderen Teile sind stark gebläht, von heller Farbe und fast blutleer. Die hinteren Teile sind fast luftleer, sehr blutreich, von derber Konsistenz, bald von grauroter bald von dunkelroter Farbe. Die grauroten Stellen sind von brüchiger, die dunkelroten von schlafferer Konsistenz. Beim Aufschneiden zeigt die Schnittfläche ein buntes Aussehen, mit vorspringenden grauroten Stellen und eingesunkenen dunkelroten Stellen. Beim Drücken auf die Schnittfläche entleeren sich in kleinen Abständen voneinander Tropfen einer trüben, eitrigen Masse aus den durchgeschnittenen Bronchialästen.

Bronchien: In den großen und mittleren Bronchien findet sich eine mäßige Menge eitrigen Schleims. Die Schleimhaut ist intensiv gerötet und geschwollen.

Lungengefäße frei. Bronchialdrüsen leicht vergrößert und gerötet.

Bauchhöhle enthält keine freie Flüssigkeit. Darmschlingen in gewöhnlicher Lage. Bauchfell glatt und spiegelnd.

Milz leicht vergrößert und von weicher Konsistenz. Schnittfläche blutreich. Pulpa dunkelbraunrot gefärbt.

Nebennieren intakt. Nieren von gewöhnlicher Größe und guter Konsistenz. Kapsel leicht abziehbar. Oberfläche glatt und graurot gefärbt. Schnittfläche: Rinde etwas verbreitert, getrübt, von der Marksubstanz scharf abgegrenzt. Zeichnung mäßig deutlich.

Magen: Schleimhaut geschwollen, trübe, undurchsichtig, von zähem Schleim bedeckt.

Darm: Schleimhaut getrübt und undurchsichtig. Gallengang: durchgängig.

Leber, mäßig groß und blutreich, zeigt auf der Schnittfläche ein trübes Aussehen. Azinöse Struktur mäßig deutlich.

Harnblase enthält klaren Urin. Schleimhaut blaß. Geschlechtsorgane zeigen keine Veränderungen,

Knochen zeigen keine Veränderungen.

Mikroskopische Untersuchung der Lungen.

Den verschiedensten Partien beider Lungen wurden Stücke zur histologischen Untersuchung entnommen; die wurden in einer 6prozentigen

Formalinlösung fixiert, in Alkohol gehärtet und in Paraffin eingebettet. Gefärbt wurden die Schnitte mit Hämatoxylin-Eosin, nach van Gieson (auf Hornsubstanz) mit Hämatoxylin und Kalihypermanganlösung (auf Keratohyalinkörnchen) und nach Gram (auf Hornsubstanz).

Die Präparate zeigen die Veränderungen, die bei Bronchopneumonie im allgemeinen angetroffen werden. — Exsudat in den Alveolen und Zerstörung der Bronchien und der Bronchialwandungen, mit Hyperämie und Blutungen. Das Alveolarexsudat besteht aus den verschiedensten Arten von Zellen: desquamierten Epithelzellen, multinukleären Leukocyten, Blutzellen und Plasmazellen. In den Alveolen findet sich auch stellenweise Fibrin. Auffallend ist weiter eine Rückbildung der Alveolarepithelien, in der Umgebung der großen Gefäße und Bronchien, die wieder zu kubischen Gebilden angeschwollen sind. An den infiltrierten Stellen sind die Alveolarsepten durch eine Infiltration mit vorwiegend kleinen, dunkelkernigen Leukocyten verbreitert, und die Alveolargefäße sind stark gefüllt. Zwischen den entzündlich veränderten Alveolen liegen nun zahlreiche leere, welche teils normal, teils kollabiert und teils erweitert sind.

Was die Bronchien anbelangt, so trifft man Veränderungen aller Art, Veränderungen, die sich auf die Submucosa sowohl als auf die Mucosa beziehen.

Erstens trifft man Bronchien, und zwar von jeder Ordnung, die gar keine Veränderungen zeigen. Die Epithelschichten sind gut erhalten, die einzelnen Zellen sind gut färbbar, und fast überall ist der Flimmersaum noch deutlich erkennbar. Das bronchiale und peribronchiale Bindegewebe scheint nicht verändert zu sein.

Zweitens gibt es Bronchien, deren Lumina nach Form und Größe ganz normal aussehen, doch ist die Schleimhaut, teils stellenweise, teils völlig von Epithel entblößt, in deren Lumen die noch gut erhaltenen Epithelzellen deutlich zu erkennen sind. Zwischen ihnen liegen Leukocyten verschiedener Art in mäßiger Menge, und oft ziemlich zahlreiche wohlerhaltene rote Blutkörperchen. Die Tunica propria ist stellenweise etwas gequollen und zeigt geringe Kernvermehrung, durch infiltrierte Leukocyten bedingt. Muskulatur und elastischer Ring sind völlig erhalten. Im peribronchialen Bindegewebe findet sich eine Infiltration von kleinen Leukocyten mit relativ großen Kernen. Die Gefäße der Bronchialwand sind stark erweitert, mit Blut prall gefüllt. In den peribronchitischen Lymphräumen finden sich oft herdförmig auftretende leukocytäre Infiltrationen.

Drittens findet man Bronchien, und zwar diesmal zumeist von der dritten und vierten Ordnung, deren Wandungen keine Spur von Epithelzellen zeigen. Das Lumen ist von Massen von Rundzellen und Detritus gefüllt, in denen nur ganz vereinzelte abgestoßene Epithelzellen noch zu erkennen sind. In demselben Grade wie der Untergang des Epithels fortschreitet, finden sich schwere Veränderungen der eigentlichen Bronchialwand. An denjenigen Stellen, wo Epithelzellen weder an der Wand noch im Lumen vorhanden, sind in den Wandungen zahlreiche Infil-

trationen von kleinen Rundzellen, wodurch die Muskelfasern und die elastischen Fasern auseinandergedrängt sind. Stellenweise sind die Muskelfasern fast gänzlich von zelligen Elementen durchsetzt, und die Färbung nach Weigert zeigt, daß auch die elastischen Fasern in Mitleidenschaft gezogen sind. In Verbindung mit den obenerwähnten Zerstörungsprozessen findet man eine lebhafte Wucherung des bronchialen und peribronchialen Bindegewebes. Die Gefäße desselben sind prall mit Blut gefüllt, und überall ist eine beträchtliche Vermehrung heller, runder und spindliger Kerne zu beobachten.

Viertens trifft man auch Bronchien, deren Epithelschichten ein ganz eigenartiges Aussehen darbieten. 1) In den großen Bronchien finden sich Stellen, wo das Epithel eine vielschichtige Form angenommen hat. Die Submucosa ist gequollen, ihre Gefäße stark erweitert, und die Schleimdrüsen und ihre Ausführungsgänge enthalten reichlich Schleim. Das Lumen des Bronchus selbst führt eine reichliche Menge abgestoßener, etwas degenerierter Epithelzellen. Die Zellen der Epithelschicht haben dreierlei Gestalt: einige sind zylindrisch, andere kubisch und noch andere sogar plattenepithelähnlich. In der Tiefe liegen viele Zellen, die Mitosen aufweisen. 2) An wieder anderen Stellen, und zwar in den kleineren Bronchien von der dritten und vierten Ordnung, zeigen die noch vorhandenen Epithelzellen eine vollkommen plattenepithelähnliche Form. Die Schichten bestehen aus zwei oder zuweilen drei Reihen abgeplatteter Zellen, deren Protoplasmaleib groß und grobkörnig ist. 3) In wieder anderen Stellen weist die Bronchialwandung Plattenepithelbeschaffenheit auf: sogar die verschiedenen Schichten treten dabei deutlich hervor.

a) In den basalen Schichten liegen langgezogene Zellen mit chromatinreichen, dicht gestellten länglichen Kernen. Die Zellen liegen senkrecht zur Längsachse des Bronchus und zeigen außerdem zahlreiche Karyokinesen. Nach dem Lumen des Bronchus werden die Kerne allmählich blasser und runder. Es folgt nun

b) eine Schicht, wo die Kerne intensivere Hämatoxylinfärbung wie die obenerwähnten Kerne darbieten.

c) Eine dritte Schicht, aus flacheren Zellen bestehend, hat eine zwiebelschalenartige Lamellenbildung.

In den Zellen ist Keratohyalin nachweisbar.

d) Nach der Gramschen Methode wurden kleine insuläre Verhornungen nachgewiesen.

Die Lumina der Bronchien, deren Wandungen eine vielschichtige Epithelauskleidung zeigen, sind teils von abgestoßenen Epithelzellen und Leukocyten aller Art, teils von deren Trümmern erfüllt. In der Bronchialwand selbst ist der Muskelring und die elastische Schicht noch gut erhalten. Die Wand ist aber beträchtlich verdickt und bietet sowohl die Zeichen einer starken Wucherung der Bindegewebselemente, als auch eine reichliche Infiltration von Leukocyten, verbunden mit starker Blutgefäßfüllung, dar.

Es handelt sich also — um das pathologisch-anatomische Bild kurz zusammenzufassen — um eine akute Entzündung der Bronchien mit reichlicher Desquamation des Epithels, Schwellung und Hyperämie der Schleimhaut und starker Wucherung des bronchialen und peribronchialen Bindegewebes. Es findet sich außerdem an den entzündeten Stellen ein vielschichtiges Zylinderepithel und alle Zwischenstufen bis zu einem deutlichen Pflasterepithel mit Keratohyalinbildung und Verhornung.

Fall II.

A. M., 1 Jahr alt, wegen Diphtheritis ins Hospital aufgenommen.

Anamnese. Hat Masern mit zehn Monaten gehabt. Bruder an Lungenentzündung gestorben. Vater und Mutter gesund.

Bei der Aufnahme folgender Befund: Schwere Rachitis des Schädels, des Thorax und der Extremitäten. Zunge stark belegt. Ausgedehnter, dicht angeklebter Belag an Tonsillen und weichem Gaumen. Rhinitis und Pharyngitis. Bronchitis auf beiden Unterlappen. Herztöne rein. Puls beschleunigt. Temperatur 39°.

Infolge der Serumbehandlung ist der Belag in drei Tagen verschwunden. Der Lungenzustand ist aber schlimmer geworden, und eine Woche nach der Aufnahme traten die Erscheinungen einer schweren Bronchopneumonie ein. Zehn Tage später ist die Patientin gestorben.

Sektionsbericht: Leiche von einem dürftig genährten, rachitisch deformierten Kind. Leichte Zyanose der hinteren Teile des Körpers. Keine Leichenstarre vorhanden.

Kopfhöhle: Weiche Schädeldecken mäßig blutreich. Knöchernes Schädeldach zeigt geringe rachitische Deformität. Dura malei ziemlich stark gespannt, Außenfläche glatt, Innenfläche spiegelnd mit spärlichen Gefäßen. Pia malei mäßig blutreich und durchsichtig. Gefäße der Hornhaut zart.

Großhirn: Windungen gut gewölbt. Die Gehirnsubstanz von guter Konsistenz, mäßig blutreich und feucht glänzend. Rinde etwas vorspringend und dunkel graurot gefärbt. Gehirnhöhlen enthalten ein wenig gelbklare Flüssigkeit. Ependym zart. Plexus chorioideae mäßig blutreich. Zentralganglien deutlich gezeichnet. Brücke, Kleinhirn, Medulla oblongata zeigen keine besonderen Veränderungen.

Brusthöhle: Zwerchfellstand: rechts und links unterer Rand der 5. Rippe. Brustsitus: Die Lungen sinken bei Eröffnung des Thorax nur wenig zurück. Der Herzbeutel zeigt eine freie Oberfläche von normaler Größe. Tymus mäßig groß und blutreich.

Brustfell: Beide Pleurahöhlen leer. Die beiden Blätter über den Unterlappen etwas getrübt, und feine Stränge spannen sich zwischen den beiden Pleurablättern in dieser Gegend.

Herzbeutel enthält ein wenig gelbklare Flüssigkeit. Blätter glatt und spiegelnd. Herz etwas größer als die Leichenfaust. Der rechte Vorhof und Ventrikel sind etwas erweitert und enthalten lockeren Cruor. Die Muskulatur ist schlaff und blaßrot gefärbt. Der linke Vorhof und Ventrikel von gewöhnlicher Weite, Muskulatur ebenfalls schlaff und blaßrot gefärbt. Klappen und Koronargefäße intakt. Intima der großen Gefäße glatt und spiegelnd.

Mundhöhle: Zunge stark belegt. Gaumenschleimhaut und Tonsillen ziemlich stark gerötet. Pharynx leer. Schleimhaut graurot und glatt.

Kehlkopf leer: Schleimhaut etwas gerötet; die Stimmbänder sind dünn und sehnenartig glänzend. Schilddrüse zeigt keine Veränderung.

Luftröhre leer, in der oberen Hälfte die Schleimhaut grauweiß, in der unteren, nach der Bifurkation an Intensität zunehmend, stark gerötet, geschwollen und mit zähem Schleim bedeckt.

Lungen: Die Lungen sind ziemlich voluminös. Die vorderen Teile fühlen sich lufthaltig an, die hinteren von fester Konsistenz und verhältnismäßig luftleer. Die vorderen Teile sind anämisch, die hinteren blutreich. Auf der Schnittfläche ist das Lungengewebe nach hinten stark blutreich und etwas ödematös in den Unterlappen. Bei näherem Zusehen sieht man, daß die derberen Teile der Unterlappen ein buntes Aussehen darbieten, und daß das dunkelrot gefärbte Gewebe mit weißlichen Partien versehen ist. Auf der Schnittfläche lassen sich kleine schleimige, eitrige Massen aus den kleinsten Bronchien herausdrücken.

Lungengefäße leer, ihre Wandungen ohne Veränderungen.

Bronchien: Die Schleimhaut ist gerötet und geschwollen, mit geringer Menge eitrigen Schleimes bedeckt.

Bronchialdrüsen, mäßig geschwollen, sukkulent. Auf der Schnittfläche quillt das Gewebe etwas vor, ist von schwarzgrauer Farbe, nirgends Herderkrankungen.

Bauchhöhle: Das Netz ist mäßig fettreich und bedeckt schürzenförmig die durch Luft mäßig aufgetriebenen Dünndarmschlingen. Das Peritonaeum ist überall glatt und spiegelnd.

Milz: Oberfläche glatt, von dunkelblauroter Farbe, Kapsel durchscheinend. Volumen etwas vergrößert, Konsistenz mäßig derb. Schnittfläche dunkelbraunrot, mäßig blutreich. Zeichnung deutlich erkennbar.

Nebennieren ohne Veränderungen.

Nieren von gewöhnlicher Größe und Gestalt. Fettkapsel mäßig reichlich entwickelt, fibröse Kapsel läßt sich leicht abziehen, ohne Substanzverluste zu setzen. Oberfläche glatt und blaurot gefärbt. Schnittfläche: Rindensubstanz, von gewöhnlicher Breite, zeigt deutliche Zeichnung, nur wenig vorquellend, ist scharf abgesetzt gegen die dunkler blaurot gefärbten Pyramiden. Glomeruli als deutliche Pünktchen erkennbar. Nierenbecken und Harnleiter intakt.

Duodenum enthält gallig gefärbten, dünnen Brei. Schleimhaut in takt. Gallengang durchgängig.

Magen: Schleimhaut etwas geschwollen und gerötet, mit einer dünnen Schicht glasigen Schleimes bedeckt.

Dünndarm: Schleimhaut im allgemeinen blaß. In der Nähe der Valvula Bauhini treten die geschwollenenen Follikel deutlich hervor.

Leber von gewöhnlicher Größe, blutreich und von guter Konsistenz. Zeichnung deutlich.

Geschlechtsorgane ohne pathologischen Befund.

Mikroskopische Untersuchung der Lungen.

Zur mikroskopischen Untersuchung wurden ebenfalls Stücke der Lungen, die erst in 6 prozentiger Formalinlösung und dann längere Zeit in Alkohol gelegen hatten, in Paraffin eingebettet und die Schnitte nach den beim 1. Fall beschriebenen Methoden gefärbt.

Der mikroskopische Befund weicht nicht viel von den Veränderungen, die beim 1. Fall beschrieben worden sind, ab. Hier hat man wieder mit dem Bild einer weit fortgeschrittenen Bronchopneumonie zu tun, in der die stärksten Veränderungen sich in den kleineren Bronchien finden. In den Alveolen sieht man reichliches Exsudat von desquamierten Epithelzellen, Leukocyten und roten Blutkörperchen. In ganz vereinzelten Stellen ist Fibrin vorhanden. Die Alveolarsepten in den infiltrierten Stellen sind deutlich verdickt, und zwar durch reichliche multinukleäre Leukocyten; außerdem sind die Alveolarwände stellenweise von Reihen von kleinen kubischen Epithelzellen ausgekleidet. In den lufthaltigen Teilen der Lungen sind die Alveolen erweitert.

Was die Bronchien betrifft, so haben wir wieder mit allen Graden einer Zerstörung des Epithels und der eigentlichen Bronchialwand zu tun.

Erstens findet man Bronchien, und zwar von der ersten und zweiten Ordnung, die nur sehr leichte Veränderungen aufweisen. Im Lumen sieht man nur spärliche Massen von Leukocyten und abgestoßenen Epithelzellen. Die Epithelschicht ist gut erhalten. Die peribronchialen Gefäße sind prall gefüllt, eine Vermehrung des Bindegewebes ist nicht festzustellen. Die Schleimdrüsen sind stark gefüllt. Wenn man aber den Bronchien peripherwärts folgt, so findet man:

Zweitens Bronchien, deren Lumina mit ziemlich reichlichen eitrigen Massen gefüllt sind. Das Epithel hat eine deutlich vielschichtige Form angenommen, und obwohl die Zylinderform im ganzen erhalten, gibt es doch Stellen, wo die obersten Schichten eine Abflachung zeigen und damit an Pflasterepithel erinnern. Beim weiteren Verfolgen des Bronchus stößt man auf Stellen, wo es nun keinem Zweifel unterliegt, daß es sich um ein Plattenepithel handelt. Die basalen Schichten bestehen aus langgezogenen Zellen mit chromatinreichen, länglichen, zur Längsachse des Bronchus senkrecht stehenden Kernen; nach oben werden letztere heller und runder. In den obersten Schichten enthält das Protoplasma dunkel gefärbte Körnchen; ein Zellkern ist nicht überall vorhanden. Keratohyalin läßt sich an verschiedenen Stellen nachweisen, doch schlägt eine

Färbung auf Hornsubstanz stets fehl. Fassen wir nun die Bronchialwand an den Stellen ins Auge, wo Pflasterepithel zu sehen ist, so bemerken wir, daß hier pathologische Veränderungen stattgefunden haben müssen. Die Tunica propria ist gequollen und von kleinen Rundzellen durchsetzt, und in den peribronchitischen Lymphräumen sind ausgedehnte leukocytäre Infiltrationen. Die Muskulatur und die elastischen Fasern sind noch gut erhalten. Das peribronchiale Bindegewebe ist von reichlichen prall mit Blut gefüllten, kleinen Gefäßen durchzogen, und Fibroblasten, multinukleäre und uninukleäre Leukocyten sind ziemlich reichlich vorhanden.

Drittens: Beim Untersuchen der kleineren Bronchien findet man eine noch schwerere Veränderung und Störung der Bronchialelemente. Zum größten Teil ist die Schleimhaut völlig vom Epithel entblößt. Die Epithelzellen sind an vielen Stellen noch im Lumen vorhanden, welche letzteres mit den ein- und mehrkernigen Leukocyten sowie mit Detritus ausfüllen. Nur an ganz vereinzelten Stellen haften bald in einreihiger, bald in zweireihiger Schichtung fast vollständig abgeplattete Epithelzellen an der Schleimhaut. Wo diese vom Epithel entblößt, da treten die schwersten Veränderungen der Bronchialwand auf. Manchmal erscheinen die Muskelfasern gleichsam nur auseinandergedrängt, dagegen an andern Stellen sind sie vom zelligen Infiltrat verdeckt oder gar vollständig zugrunde gegangen. Sogar an den von Natur aus widerstandsfähigeren elastischen Elementen findet man an einzelnen Stellen Auflockerung oder gar völligen Schwund derselben. Da, wo Wandelemente zugrunde gegangen sind, findet sich meist eitriges Exsudat mit reichlichem Granulationsgewebe in der Umgebung. Der Bronchialinhalt in dieser Gegend besteht aus blaurot gefärbten Massen, in denen wohlerhaltene Zellen kaum zu erkennen sind.

Fall III.

P. B., 2 Jahre, wegen Masern ins Hospital aufgenommen. Kleines, gut ernährtes, etwas rachitisches, schwer erkranktes Mädchen. Drei Wochen nach der Aufnahme ist das Kind an den Erscheinungen einer schweren Bronchopneumonie gestorben.

Sektionsbericht: Für das Alter große, kräftig entwickelte kindliche Leiche weiblichen Geschlechtes. Haut blaßgelb. Am linken Oberarm zwei Injektionsstellen. In der Gegend des Kreuzbeines geringer Dekubitus. An den abhängigen Partien livid verfärbte Stellen. Totenflecke. Fettgewebe ziemlich gut erhalten. Muskeln braunrot gefärbt, gut entwickelt. Totenstarre in Lösung begriffen.

Weiche Kopfbedeckung ohne äußere Verletzungen. Schädeldach von normaler Dicke. Fontanelle geschlossen. Harte Hirnhaut, glatt durchscheinend. Blutleiter. Im Längsblutleiter findet sich ein speckiges Blutgerinnsel. Weiche Hirnhäute, glatt, etwas ödematös verändert. Gefäße an der Hirnbasis ziemlich stark injiziert. Großhirn von normaler Beschaffenheit. Gehirnhöhlen: im linken Seitenventrikel findet sich eine geringe Menge klarer Flüssigkeit. Die übrigen Ventrikel sind frei davon.

Zwerchfellstand: rechts 5. Rippe, links 5. Zwischenraum.

Brustsitus: Lungen nur wenig zurückgesunken, nicht verwachsen. Mittelfell fettreich. Thymus vorhanden, zeigt keine Veränderung. Brustfell glatt spiegelnd. Herzbeutel frei vorliegend, mit etwas Fett bedeckt. Die Innenwand glatt, ohne Verwachsungen, enthält ungefähr 10ccm klare, seröse Flüssigkeit.

Herz nicht vergrößert, von graubrauner Farbe. Epikard glatt. Rechtes Herz schlaff, enthält eine geringe Menge flüssigen Blutes. Muskulatur graubraun, gut entwickelt. Herzohr frei. Foramen ovale geschlossen. Linkes Herz kontrahiert, enthält einige speckige Gerinnsel. Herzohr frei. Klappen glatt und ohne Auflagerungen.

Kranzgefäße und große Gefäße ohne Veränderungen.

Mundhöhle und Rachenorgane: Tonsillen etwas geschwollen, aber auf der Oberfläche ohne Veränderungen. Speiseröhre ohne Veränderung. Schleimhaut des Kehlkopfes gerötet und geschwollen mit einem gelblichweißlich aussehenden, kleienförmigen Belag bedeckt. Derselbe findet sich auch vereinzelt in der Trachea. Schilddrüse von normalem Bau. Luftröhre, in der Trachea neben dem obenerwähnten Belag auch Schwellung und Rötung der Schleimhaut. Halslymphdrüsen, durchweg geschwollen, zeigen auf dem Durchschnitt grauweißes Aussehen.

Linke Lunge von normaler Ausdehnung, fühlt sich an verschiedenen Stellen derb an; Oberfläche zeigt ein glattes Aussehen. Auf der Schnittfläche zeigt sich das Gewebe lufthaltig, nur an einzelnen Stellen finden sich luftleere Partien von kleeblattförmigem, grauweißem Aussehen.

Rechte Lunge, in toto luftleer und blutreich, zeigt auf der Schnittfläche ein buntes Aussehen. Aus den Bronchien läßt sich ein eitriges Sekret drücken. Schleimhaut derselben beträchtlich geschwollen und gerötet. Bronchialdrüsen, beträchtlich geschwollen, zeigen auf der Schnittfläche ein grauweißes Aussehen.

Bauchhöhle: Nach der Eröffnung liegen die Darmschlingen, vom großen Netz schürzenförmig bedeckt, vor, wenig aufgebläht. Ihre Serosa glatt und spiegelnd. Milz mäßig vergrößert, von fester Konsistenz, graublau. Auf der Schnittfläche Pulpa kaum abstreifbar. Das Gewebe ziemlich blutreich. Zeichnung deutlich.

Nebenniere: rechts o. B., links mäßig vergrößert, schwärzlich verfärbt.

Rechte und linke Niere zeigen keine besonderen Veränderungen.

Magen: Schleimhaut etwas gerötet und gefaltet. Falten lassen sich nur schwer glätten. Dickdarm und Mastdarm: Schleimhaut geschwollen und gerötet.

Leber etwas vergrößert, von derber Konsistenz und braunrotem Aussehen. Auf der Schnittfläche sehr blutreich, Zeichnung deutlich erhalten.

An den Rippen läßt sich eine noch im Anfangsstadium stehende Rachitis nachweisen.

Es handelt sich also wiederum um eine schwere Bronchopneumonie. In den größeren Bronchien war nur eine leichte kata-

rrhalische Entzündung mit wenig Desquamation, Schleimproduktion und Hyperämie der Schleimhaut. In den kleinsten Bronchien aber waren die Entzündungserscheinungen äußerst schwer, mit Untergang der Schleimhaut, starker Veränderung der Wand und reichlicher Ausscheidung von Entzündungsprodukten im Lumen einhergehend. In den mittleren Bronchien erkennt man eine starke Wucherung des Epithels und peribronchialen Bindegewebes mit insulärer Umwandlung des Epithels in eine Plattenepithelform mit Keratohyalinbildung.

Mikroskopische Untersuchung der Lungen.

Hier wurden auch die Stücke, die erst in 10 prozentiger Formalinlösung und dann längere Zeit in Alkohol gelegen hatten, in Paraffin eingebettet und die Schnitte nach den beim 1. Fall beschriebenen Methoden gefärbt. Der mikroskopische Befund entspricht bis aufs kleinste den Veränderungen, die beim 2. Fall beschrieben worden sind.

In den noch lufthaltigen Partien sind die Alveolen erweitert und zeigen außerdem keine besonderen Veränderungen. Die Bronchien in denselben Teilen sind wenig verändert, zeigen bald eine leichte katarrhalische Entzündung, bald einen Inhalt von desquamierten Epithelzellen und zerfallenen Leukocyten.

In den derben infiltrierten Partien sind die Alveolen mit abgeschuppten Epithelzellen und Leukocyten aller Art angefüllt. Fibrin ist auch an vereinzelten Stellen vorhanden. Das Alveolarexsudat ist nicht gleichmäßig, sondern an einigen Stellen sind Epithelzellen vorwiegend, in anderen Leukocyten. Die Alveolarsepten sind durch eine Infiltration von kleinen Rundzellen verbreitert, auch ihre Blutgefäße sind stellenweise stark gefüllt. Unter der Pleura und in der Umgebung von den großen Gefäßen und Bronchien hat das Alveolarepithel eine kubische Gestalt angenommen. An den pathologischen Veränderungen sind die Bronchien wieder ungleichmäßig beteiligt.

Erstens sind die großen Bronchien verhältnismäßig frei. Ihr Epithel ist überall gut erhalten. Die Schleimdrüsen enthalten eine reichliche Menge Schleim und die peribronchialen Kapillaren sind erweitert. An vereinzelten Stellen ist eine Wucherung des Epithels mit Mitosen in den basalen Schichten vorhanden.

Zweitens, in den mittelgroßen Bronchien findet man das Epithel noch gut erhalten und von normalem Aussehen. An einigen Stellen aber erscheint eine starke Wucherung der Schleimhaut stattgefunden zu haben. Die Epithelschicht hat eine vielschichtige Form angenommnn, Mitosen sind reichlich vorhanden, und eine mäßige Menge abgeschuppter Epithelzellen liegt unter den Massen von zerfallenden Leukocyten, die das Lumen ausfüllen. Die Tunica propria ist gequollen, die peribronchialen Gefäße sind prall gefüllt, und die Schleimdrüsen enthalten eine reichliche Menge

Schleim. An noch anderen Stellen fällt die plattenepithelähnliche Gestalt des Epithels auf. Beim genaueren Betrachten sieht man hier wieder, daß das vielschichtige Epithel aus den folgenden Reihen besteht.

1. Basale Schichten von langgezogenen Zellen mit langen, dunkel gefärbten Kernen und senkrecht zur Längsachse des Bronchus stehend.

2. Über dieser Schicht liegt eine aus runderen und helleren Zellen zusammengesetzte.

3. Nach dem Lumen hin werden die Zellen ganz abgeplattet, einige sind kernlos und andere zeigen dunkel gefärbte Körnchen im Protoplasma. Die Reaktion auf Keratohyalin ist positiv, auf Verhornung negativ.

Drittens stößt man auf die kleineren Bronchien, welche die schwersten Veränderungen aufweisen. Die Lumina sind von zerfallenden Massen von Leukocyten und Epithelzellen angefüllt. Nur an einzelnen Stellen ist das Epithel von der Schleimhaut nicht entblößt, und in diesem Falle hat es entweder eine kubische oder flache Form angenommen. An den Stellen aber, wo das Epithel fehlt, ist die Bronchialwand stark geschädigt; die Muskelfasern sind entweder auseinander gedrängt, oder, was öfter der Fall ist, von entzündlichem Infiltrat verdeckt, wenn nicht gar völlig geschwunden. Die elastischen Fasern sind ebenfalls schwer angegriffen, und wo sie noch zu sehen sind, sind sie regellos in ihrer Anordnung und bieten ein verklumptes Aussehen. Die ganze Wandung ist von entzündlichem Exsudat infiltriert, welches unmittelbar in den bröckeligen Bronchialinhalt übergeht. Das Ganze ist von einer blutreichen Granulationszone umgeben. An denjenigen Stellen, wo ein Epithel, wenn auch verändert, noch vorhanden ist, sind die Muskel- und elastischen Schichten weniger angegriffen. Das peribronchiale Bindegewebe ist aber bedeutend vermehrt durch eine Infiltration von Fibroblasten, Leukocyten und Plasmazellen mit einem reichlichen Blutgehalt.

Hier haben wir es wieder — kurz zusammengefaßt — mit einer schweren entzündlichen Erkrankung der Bronchien, und zwar hauptsächlich der Bronchien von der vierten und fünften Ordnung, zu tun. In den kleineren Bronchen ist die Wand völlig zerstört, und das Lumen von zerfallenden Massen von Zellen aller Art erfüllt. Die großen Bronchien zeigen nur einen leichten Katarrh. Die mittelgroßen Bronchien besitzen noch eine Schleimhaut, die stellenweise einen stärkeren Katarrh zeigt, aber auch insuläre Stellen von Plattenepithelzellen, in denen Keratohyalin nachzuweisen ist. Das Lumen der mittelgroßen Bronchien enthält eitriges Exsudat, und die Submucosa zeigt eine starke Wucherung von Granulationsgewebe.

Fall IV.

E. H., 11 Monate alt, wird wegen Verdauungsstörungen und Husten aufgenommen.

Status bei der Aufnahme: Kleiner, schlecht ernährter, etwas rachitischer Knabe. Schwer krank, große Unruhe. Zunge trocken, stark belegt. Trockener Husten, starker Hustenreiz. Atmung beschleunigt, oberflächlich; expiratorische Dyspnoe.

Lungenbefund: auf beiden Seiten dichte Bronchitis, rechts, hinten, unten Schallverkürzung, bronchiales Expirium.

Herztöne rein, normale Akzente. Frequenter, noch ziemlich gut gespannter, regelmäßiger Puls. Temperatur 40°, Puls 160, Resp. 68.

Krankheitsverlauf: zunehmende Zyanose und Atemnot und in einer Woche nach der Aufnahme Exitus letalis.

Sektionsbericht: Für das Alter mäßig große, etwas rachitisch deformierte Leiche männlichen Geschlechts.

Haut blaß, an den abhängigen Teilen zahlreiche dunkelblaue Totenflecke.

Gesicht: sichtbare Schleimhäute sowie die Nagelbette der Finger dunkellivid.

Fettgewebe spärlich entwickelt.

Muskeln schlaff und dunkelrötlich gefärbt.

Kopfhöhle: knöchernes Schädeldach am Hinterkopf verdünnt, an den übrigen Teilen etwas verdickt.

Dura mater mäßig gespannt. Pia mater zart und mäßig blutreich. Gehirnsubstanz von guter Konsistenz, und Zeichnungen deutlich erkennbar.

Ventrikelependym zart. Zentralganglien zeigen keine Veränderungen. Brücke und verlängertes Mark intakt.

Brusthöhle: Zwerchfellstand: rechts oberer Rand der 5. Rippe, links oberer Rand der 6. Rippe. Die Lungenränder reichen bis zum Herzbeutel, und der Herzbeutel zeigt eine freie Oberfläche von gewöhnlicher Ausdehnung. Thymus mäßig groß und zeigt keine Veränderungen.

Brustfell: beide Pleurahöhlen leer. Die Blätter sind glatt und spiegelnd.

Herzbeutel enthält ein wenig gelbklare Flüssigkeit. Beide Blätter glatt und spiegelnd. Die Herzmuskulatur ist von guter Konsistenz und von dunkelroter Farbe. Die rechte Seite ist etwas erweitert, und der rechte Vorhof und Ventrikel enthalten etwas speckiges Gerinnsel. Der linke Vorhof und Ventrikel sind von normaler Weite. Foramen ovale geschlossen. Klappen sind frei, und Epikard ist überall glatt und zart. Die großen Gefäße zeigen keinen pathologischen Befund.

Mundhöhle: Zunge stark belegt. Gaumenschleimhaut glatt und gerötet. Tonsillen geschwollen und gerötet. Pharynx, Schleimhaut graurot, glatt. Schleimhaut des Kehlkopfes gerötet und geschwollen, und mit schleimigem Belag bedeckt. Schilddrüse zeigt keine Veränderungen. Schleimhaut der Luftröhre gerötet, mit zähem Schleim belegt.

Lungen: Die Lungen sind ziemlich stark aufgebläht an den vorderen Teilen, und nach hinten sind sie von fester, derber Konsistenz. Beim Betasten lassen sich überall, aber besonders hinten, Knötchen in großer

Menge in der Tiefe durchfühlen. Auf der Schnittfläche sehen die vorderen Teile anämisch aus, im Gegensatz zu den hinteren Teilen, die auffallend blutreich sind. Die hinteren Teile zeigen außerdem ein etwas buntes Aussehen, dunkelrote Partien mit graugelblichen Partien abwechselnd. Am hinteren Teile der Oberlappen sind die derben Partien von schlafferer Konsistenz und zyanotischer Farbe und sind von dem lufthaltigen Gewebe scharf abgegrenzt. An den infiltrierten Stellen findet sich eine deutliche Erweiterung der Bronchien, aus denen sich leichteitrige Massen drücken lassen.

Lungengefäße leer, ihre Wandungen ohne Veränderungen. Die Schleimhaut der Bronchien stark gerötet und mit eitrigem Schleim stark belegt. Bronchialdrüsen geschwollen und gerötet.

Bauchhöhle: Das Netz ist mäßig fettreich und bedeckt schürzenförmig die leicht aufgetriebenen Darmschlingen. Das Peritonaeum ist überall glatt und spiegelnd.

Milz mäßig groß und blutreich. Kapsel durchscheinend. Auf der Schnittfläche mäßig blutreich, von guter Konsistenz, Pulpa nicht gerötet. Zeichnung deutlich.

Nebennieren ohne Veränderungen.

Nieren mäßig groß und Fettkapsel mäßig entwickelt. Fibröse Kapsel läßt sich leicht abziehen, und ohne Verlust von Nierensubstanz. Auf der Schnittfläche anämisch und etwas getrübt, Rinde etwas verbreitert und von den Pyramiden scharf abgesetzt. Glomeruli als weißliche Pünktchen erkennbar.

Nierenbecken und Harnleiter intakt.

Schleimhaut der Harnblase graurot, glatt, Trabekel wenig hervortretend.

Schleimhaut des Zwölffingerdarmes intakt und gallig verfärbt. Gallengang durchgängig.

Schleimhaut des Darmes verdickt gerötet und undurchsichtig, mit zähem Schleim bedeckt. Schwellung des Follikelapparates.

Leber von normaler Größe und mäßig blutreich, von guter Konsistenz. Zeichnung deutlich.

Geschlechtsorgane zeigen keine Veränderungen.

Mikroskopische Untersuchung der Lungen.

Die Stücke zur mikroskopischen Untersuchung wurden, wie in den andern Fällen, in 6 prozentiger Formalinlösung fixiert, in Alkohol gehärtet und in Paraffin eingebettet. Die Schnitte wurden nach den beim 1. Fall beschriebenen Methoden gefärbt.

Die Präparate bieten wieder die Zeichen eines schweren Entzündungsprozesses dar. Zunächst betrachten wir das Parenchym. In den Schnitten von den derben infiltrierten Stellen sind die Alveolen von Exsudat, aus Leukocyten aller Art, roten Blutkörperchen, desquamierten Epi-

thelzellen und Fibrin bestehend, ausgefüllt. Besonders auffallend ist die große Menge Butkörperchen in den um die mittelgroßen Bronchien liegenden Alveolen, in welchen sich nur verhältnismäßig wenig Leukocyten finden. Weiter sind die interlobulären Gefäße stark mit Blut gefüllt, überall in den Interlobulärräumen finden sich reichliche Blutungen. Die Alveolarsepten sind durch Infiltration von kleinen Rundzellen verdickt und das Alveolarepithel hat in den um die großen Gefäße und Bronchien und unter der Pleura liegenden Alveolen eine kubische Gestalt angenommen. Um auf die Bronchien überzugehen, finden wir

erstens, daß die größeren Bronchien keine auffallenden Veränderungen darbieten. Das Lumen enthält kleine Massen von eitrigem Exsudat, in welchem vereinzelte Epithelzellen und geringe Mengen von Schleim liegen. Die Epithelschicht, noch ziemlich gut erhalten, hat eine dünne Schicht von Schleim- und Eiterzellen. Die einzelnen Epithelzellen sind gequollen und zeigen in den tieferen Schichten Mitosen. Die Schleimdrüsen enthalten reichliche Mengen Schleim. Die peribronchialen Kapillaren sind prall mit Blut gefüllt, und in dem peribronchialen Bindegewebe finden sich ausgedehnte Blutungen.

Zweitens, wenn man die mittelgroßen Bronchien untersucht, findet man, daß sie sehr schwer geschädigt worden sind. Das Lumen ist fast überall von blaurötlichen, zerfallenden Leukocyten und Epithelzellen und auch von reichlichen Mengen ziemlich gut erhaltener roter Blutkörperchen ausgefüllt. Die Erweiterung der Bronchien, die schon makroskopisch festzustellen war, ist auch in den mikroskopischen Präparaten auffallend. Sie ist nicht gleichmäßig, sondern es zeigt das Lumen an gewissen Stellen ein verzogenes Aussehen mit insulären Einbuchtungen. In der Gegend von diesen Erweiterungen findet sich eine völlige Zerstörung der Bronchialwand mit Schwund des Muskelringes und der elastischen Fasern. Zwischen den erweiterten Stellen ist die Wand und Epithelschicht hie und da noch vorhanden. Die Epithelzellen sind von einer niedrigen kubischen Gestalt. In den Bronchialwänden finden sich ausgedehnte Blutungen, und wo die Wand zerstört ist, da sieht man an Stelle der normalen Elemente ein mit roten Blutkörperchen und Leukocyten versehenes Granulationsgewebe.

Drittens, in den kleineren Bronchien sind die Veränderungen leichter. Hier aber enthält auch das Lumen ein Exsudat aus zerfallenden Leukocyten, roten Blutkörperchen und desquamierten Epithelzellen. Stellenweise ist die Schleimhaut von Epithel entblößt. Wo das Epithel noch vorhanden ist, zeigt es bald ein normales Aussehen, bald eine abgeplattete Form. Die plattenepithelähnliche Schicht besteht aus einer oder zwei oder zuweilen drei Reihen von etwas hell gefärbten Zellen mit runden Kernen, mit Stellen, die eine deutlich konzentrische Schichtung und Bildung von Hornperlen aufweisen. Die Reaktion auf Keratohyalin und Hornsubstanz ist positiv. In der Bronchialwand finden sich auch hier reichliche Blutungen mit Infiltration von Leukocyten aller Art.

Auch in diesem Falle haben wir die typischen anatomischen Erscheinungen einer schweren Bronchopneumonie. Die großen Bronchien sind wenig beteiligt, die mittelgroßen schwer geschädigt und enthalten blutiges und eitriges Exsudat in reichlicher Menge, und die kleineren Bronchien, in denen die Störung weniger heftig gewesen ist, zeigen hinwiederum insuläre Umwandlung des Zylinderepithels in ein Plattenepithel. Die Bronchialwandungen bieten überall starke Blutungen.

Es kann nach der Beschreibung dieser Fälle keinem Zweifel unterliegen, daß es sich in all diesen um eine echte Metaplasie im Lubarsch Sinne handelt. Die Erklärung dieser Zellumwandlung muß in den durch die Entzündung bedingten Störungen zu suchen sein. Es sind nun in sämtlichen vier Fällen ganz bestimmte Bezirke, in welchen eben diese Umwandlungen stattgefunden haben. Wir finden sie nicht da, wo nur ganz leichte entzündliche Erscheinungen, und auch nicht da, wo die Entzündung zu den schwersten Gewebsveränderungen geführt hat, sondern gleichsam in der Mitte von beiden. In diesen mittleren Bezirken beobachten wir eine Vermehrung der sämtlichen Wandbestandteile der Bronchien, eine lebhafte Zellenneubildung, ausgedrückt durch zahlreiche Mitosen in der Matrix der Schleimhaut und durch reichliches Vorhandensein jugendlicher Bindegewebszellen bei starker Gefäßfüllung in den übrigen Teilen der Bronchien. Als der höchste Grad der Reaktionsfähigkeit des Gewebes, speziell der Schleimhaut, ist nun die Bildung von Plattenepithelzellen zum Schutz vor weiterem Reiz, und vor dem Untergang des Schleimhautgewebes selbst anzusehen. Als Reiz zur Plattenepithelbildung dürfte wohl am meisten das im Lumen der Bronchien massenhaft vorhandene Exsudat, bestehend aus den obenerwähnten Elementen, zu halten sein. Diese Annahme dürfte insofern nicht gezwungen erscheinen, als ja physiologischerweise an allen den Körperteilen, die besonders äußeren Reizen ausgesetzt sind, Plattenepithel angetroffen wird (z. B. Haut, Lippen, Ösophagus usw.).

Da man aber seither nie Gelegenheit hatte, aus metaplastisch entstandenem Plattenepithel Zylinderepithel hervorgehen zu sehen, so ist es wohl möglich, daß die insulären, nach Bronchopneumonie entstandenen Plattenepithelien fürs ganze Leben bestehen bleiben.

Es ist wohl nicht ausgeschlossen, daß auf dem Boden dieser um gewandelten Epithelien später ein Karzinom sich entwickeln kann; wenngleich — worüber Untersuchungen noch ausstehen, — die Möglichkeit nicht abgelehnt werden kann, daß metaplastisch aus Zylinderepithel unter der Einwirkung pathologischer Reize entstandene Plattenepithelinseln im Laufe der Zeit nach dem Abklingen der Reize von dem benachbarten Zylinderepithel wieder verdrängt werden.

Wenn man nun, was Erfahrungstatsache ist, in den Lungen Plattenepithelkarzinom häufiger als im Darmtraktus begegnet, so können auch als Ursache hierfür die nahen entwicklungsgeschichtlichen Beziehungen zwischen Bronchial- und Ösophagusschleimhaut angeführt werden.

Zusammenfassend dürfte sich daher aus der Beschreibung dieser vier Fälle ergeben:

1. daß es eine echte Metaplasie gibt;

2. daß nicht allein chronisch entzündliche Vorgänge, wie Simmonds angegeben hat, sondern auch akut verlaufende Entzündungsprozesse in den Lungen zu Metaplasien führen können;

3. daß zur Erklärung der Entstehung eines Plattenepithelkrebses der Lunge die Möglichkeit des Vorhandenseins solcher metaplastisch entstandenen Plattenepithelinseln in Betracht gezogen werden muß;

4. daß zur Erklärung der Entstehung des Plattenepithelkrebses der Lunge die Annahme von versprengten Keimen nicht notwendig ist.

Literatur.

Lubarsch, Die Metaplasiefrage usw. Arbeit aus der pathologischen Abteilung des Kgl. Hygienischen Instituts zu Posen, 1901, und Verhandlungen der Deutschen Pathologischen Gesellschaft, 1906, S. 198.

Fütterer, Über Epithelmetaplasie. Lubarsch-Ostertag, Ergebnisse, IX, 2, S. 706.

Simmonds, Münchener med. Wochenschrift, 1898, S. 189.

Watzuji, Zeitschrift für Krebsforschung, B. 1, H. 5, 1904.

XII.

Über Riesenzellbildung in der Decidua.

(Aus der Prosektur des städtischen Krankenhauses München r/Isar.)

Von

Privatdozent Dr. S. Oberndorfer, Prosektor.

(Mit 1 Abbildung im Text.)

Echte Riesenzellbildungen in der Decidua scheinen bisher nicht beschrieben zu sein. Wohl hat M. B. Schmidt Umwandlung von Drüsenepithelien in syncytiumähnliche Gebilde bei ektopischer Gravidität beobachtet, die aber nicht zu einer Verwechslung mit Deciduagewebe führen konnten. Marchand beobachtete in Deciduazellen vielfach zwei Kerne, die er als in Teilung begriffene Zellen ansieht; und in letzter Zeit hat Walter H. Schultze in der Decidua riesenkernhaltige Zellen ohne syncytiale Anordnung beschrieben, die er für Deciduaelemente ansieht. Riesenzellen fehlten, doch hält er die Möglichkeit einer Entstehung riesenzellähnlicher Gebilde in der Decidua nach seinem Befunde für wohl möglich.

Bei der Untersuchung eines Curettements, das mir von Herrn Dr. Wiener eingesandt wurde, dem ich auch für die gütige Überlassung der Krankengeschichte danke, beobachtete ich in der Decidua Riesenzellbildung in ausgedehntester Weise.

Die Präparate entstammen einer 33jährigen Frau, die zweimal geboren hatte. Im ganzen hatte sie noch vier Abgänge durchgemacht, deren letzter am 30. September 1906 erfolgte. Die letzte Regel vor diesem Abort war anfangs August. Der Abort leitete sich ein mit starker Blutung unter geringen Schmerzen. Die Blutungen dauerten drei Wochen an. Am 23. Oktober wurde deswegen curettiert und hierbei reichlich weiche bröcklige Massen entfernt. Auch nach dieser Operation dauerten diese Blutungen, wenn auch in geringerer Stärke, an, weshalb 14 Tage später wiederum zur Auskratzung geschritten wurde, wobei sich wiederum bröcklige Massen aus der Gebärmutter entfernen ließen; von da ab sistierten die Blutungen.

Die Untersuchung des ersten Curettements ergab Plazentarreste, Chorionzotten und Decidua in starke Blutmassen eingebettet, daneben vereinzelte von hohem zylindrischen Epithel ausgekleidete Drüsenschläuche oder Fragmente derselben. Die Zotten sind klein, Langhanssche Schicht und Syncytium bilden einen gleichmäßigen Überzug über die-

selben. An der Grenze von Zotten und Decidua ist manchmal eine schmale, aus Fibrin gebildete Leiste zu bemerken. Die Deciduazellen kommen in zwei Größen vor: kleine, mit hellem, manchmal aber auch dunkler gefärbtem Protoplasma mit dunklem kleinem Kern, manchmal mit leichter Vakuolisierung ihres Protoplasmas; die größeren Zellen, drei- bis viermal so groß wie die ersteren, haben im allgemeinen helles oder vakuolenreiches Protoplasma, ovale etwas größere Kerne als die erste Form mit deutlichen Kernkörperchen. Einzelne dieser letzteren Zellen haben zwei bis drei Kerne.

Das zweite Curettement zeigt im mikroskopischen Bild ebenfalls reichliche Plazentarreste, doch finden sich neben guterhaltenen Zotten mit

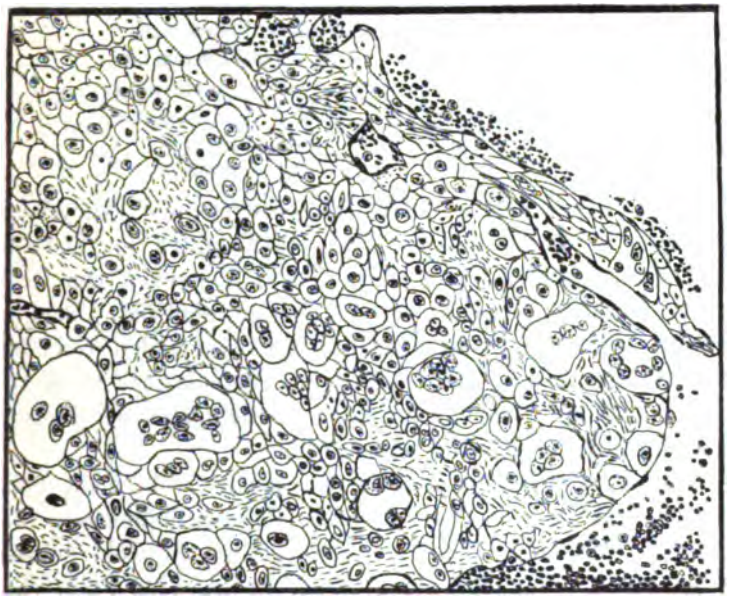

dem doppelten Epithelüberzug auch völlig nekrotische, die durch dicke, von Blut durchsetzte Fibrinmassen miteinander verklebt sind. Die Decidua weicht in ihrem Bau in verschiedener Beziehung von der des obigen Präparates ab. Vielfach bietet sie das gewohnte Bild, die epithelartig aneinander gelagerten polygonalen kleinen Zellen, die hier und da von Fibrillenzügen in größere Gruppen getrennt sind. In anderen Abschnitten aber fällt eine partielle enorme Vergrößerung der Zellen auf, mit teilweise beträchtlicher Vermehrung der Kerne in den einzelnen Zellen. Die Trennung in einzelne Gruppen durch Faserzüge ist hier durch die stärkere Ausbildung dieser Züge eine weit ausgesprochenere als in der normalen Decidua. Die Riesenzellen unterscheiden sich, was Tinktionsfähigkeit des

Protoplasmas anlangt, nicht von den übrigen Deciduazellen. Das Protoplasma ist meist hell, oder stark vakuolisiert, die Grenzen der Zellen stark, zum Teil doppelt konturiert. Nur ganz vereinzelt ist das Protoplasma etwas konzentrierter und deswegen stärker färbbar, doch erreicht die Färbung auch nicht annähernd die Intensität derjenigen der echten syncytialen Gebilde. Die Kerne entsprechen vollständig denen der kleinen Deciduazellen, sie sind oval, haben deutliches Kerngerüst, 1—2 stark färbbare Nukleolen. Die Zahl der Kerne in einer Zelle beträgt oft 40 bis 50, am häufigsten aber sind Zellen mit 10—20 Kernen. Zwischen den großen Zellen, die das 5—10fache des Volumens der gewöhnlichen großen Deciduazellen erreichen, liegen kleinere Zellen von normalem Habitus und kleinste, welch beide letztere Übergänge zueinander und zu den Riesenzellen zeigen. Vereinzelt kommt auch hier eine ganz geringe Vermehrung der Kerne vor. Die genaueren Maße einzelner Zellen sind:

kleinste Deciduazellen	7.2	μ Durchmesser,
größere Deciduazellen	10,8—21.6	μ Durchmesser,
Riesenzellen: runde Formen bis	36,0	μ Durchmesser,
ovale Formen bis	82,8	μ Länge,
	39,6	μ Breite.

Eine Verwechslung dieser Riesenzellen mit syncytialen Bildungen ist ausgeschlossen. Sie liegen mitten im Verband des Deciduagewebes, unterscheiden sich, abgesehen von ihrer Größe und ihrer Kernzahl nicht von dem gewöhnlichen Deciduagewebe, während die Unterschiede von syncytialen Gebilden des Chorions, sowohl was Aufbau des Protoplasmas als Kernstruktur anlangt, sehr große sind. Beziehungen der Riesenzellen zu Drüsenepithelien fehlen völlig.

Es ist nach diesem Befunde ein Zweifel wohl nicht mehr möglich, daß in der Decidua echte Riesenzellbildungen vorkommen. Was ihre Entstehungsursache ist, ist wohl schwer zu beurteilen. Von Bedeutung ist im vorliegenden Falle vielleicht, daß das Vorkommen der großen Riesenzellen erst im zweiten Curettement konstatiert wurde, daß sie im ersten, abgesehen von den wenigen 1—2 kernigen Zellen fehlten. Möglicherweise ist hier an Regenerationsprozesse des Deciduagewebes, veranlaßt durch die Schädigung des ersten Curettements zu denken.

Literatur.

1. Marchand: Archiv für Gynaecologie Bd. 72.
2. Walter H. Schultze: Archiv für Gynaecologie Bd. 81.

XIII.

Über die Wiedergewinnung des Diphtherietoxins aus seiner Verbindung mit dem Antitoxin.

(Aus dem Pathologischen Institut der Universität Berlin.)

Von

J. Morgenroth und K. Willanen.

Die Wiedergewinnung von Toxin, welches unter Einhaltung einer langen Bindungszeit durch Antitoxin neutralisiert war, ist dem einen von uns in zwei Fällen[1]) gelungen, die besonders günstig zur Ausbildung einer zweckmäßigen Versuchstechnik gelagert waren, nämlich bei den zwei Komponenten des Kobragiftes, dem Hämolysin und dem Neurotoxin. Es konnte gezeigt werden, daß in saurer Lösung die Verbindung des Toxins mit dem Antitoxin nicht mehr beständig ist und es konnte in beiden Fällen die Toxinkomponente freigemacht werden, während allerdings die andere Komponente, das Antitoxin, aus versuchstechnischen Gründen in freiem Zustande nicht demonstriert werden konnte. Die Möglichkeit einer entsprechenden Versuchsanordnung gründete sich einmal darauf, daß in beiden Fällen das Antitoxin aus der sauren Lösung ohne Schädigung des Toxins entfernt werden konnte, indem das Toxin in saurer Lösung beim Kochen erhalten bleibt,[2]) während das Antitoxin zerstört wird. Im Falle des Hämolysins bot sich eine zweite, besonders günstige Versuchsanordnung dar. Bekanntlich bestehen zwischen einer in den Kobragiftlösungen vorhandenen Substanz, die wir als Prolezithid bezeichnen, und dem Lezithin Beziehungen, derart, daß beim Mischen einer wässerigen Lösung des Kobragiftes und einer Suspension des Lezithins in Wasser eine hämolytisch wirkende Verbindung, ein

[1]) Morgenroth, Berl. klin. Wochenschr. 1905, No. 50 und Arbeiten aus dem Patholog. Institut zu Berlin; Berlin, Hirschwald, 1906.

[2]) Für das Hämolysin wurde dies von Kyes und Sachs (Berl. klin. Wochenschr. 1903, No. 2 bis 3) gefunden, für das Neurotoxin nachher von Morgenroth konstatiert. Über Unregelmäßigkeiten, die die quantitative Wiedergewinnung des Neurotoxins im Gegensatz zu dem glatten Verlauf im Falle des Hämolysins erschweren, siehe Arbeiten aus dem Patholog. Institut.

Toxolezithid, entsteht. Das zu den Versuchen dienende von Calmette hergestellte Antitoxin ist durch Immunisierung von Pferden mit dem Prolezithid erhalten und hat die Eigenschaft, sich nur mit diesem, nicht aber mit dem Toxolezithid zu verbinden. Führt man also das durch Säurezusatz aus seiner Verbindung mit dem Antitoxin abgespaltene Prolezithid durch Zufügen von Lezithin in das entsprechende Toxolezithid über, so bleibt dieses von dem gleichzeitig in der Lösung vorhandenen Antitoxin weiterhin unbeeinflußt und das in das Toxolezithid übergeführte Prolezithid läßt sich durch die hämolytische Wirkung quantitativ wieder nachweisen.

Im Anschluß an diese Ergebnisse stellte Jacoby [1]) einige Versuche an, um festzustellen, ob auch die Neutralisation des Labfermentes durch das im normalen Pferdeserum vorhandene Antilab durch saure Reaktion der Lösung gehemmt wird. Er fand, daß schon ein geringer Säuregrad die Wirkung des Antilabs auf das Lab verhindert und daß bei nachträglicher Zufügung von Säure zu einem unwirksamen Lab — Antilabgemisch die Labwirkung wieder hervortritt. Von letzteren Versuchen wird ein Beispiel nicht mitgeteilt. Das eine von Jacoby mitgeteilte Beispiel der primären Beeinflussung der Antilabwirkung durch Säure möchten wir bis auf weiteres nicht als beweisend ansehen. Über die Stärke des Antilabs läßt der Versuch ein Urteil nicht zu und es bleiben zwei Einwände offen. Erstlich werden die Gemische vor dem Zusatz der Milch nicht neutralisiert und es kann deshalb ein kleiner noch freier Labrest durch die Säure in seiner Aktion so begünstigt werden, daß ein Freiwerden von Lab vorgetäuscht wird. Zweitens kann, worauf Fuld [2]) jüngst hingewiesen hat, nach Bindung des Labs durch das Antilab Umwandlung von Zymogen, welches nach seinen Beobachtungen von dem Antilab nicht beeinflußt wird, in Lab durch die Säure stattfinden und so ein Irrtum entstehen. Die Versuche, deren positiver Ausfall von prinzipieller Bedeutung ist, bedürfen deshalb noch der Ergänzung durch eine quantitative Durchführung.

Daß die Trennung der Toxin-Antitoxinverbindung auf einer Beeinflussung des Toxin-Moleküls durch die Säure beruht,

[1]) Biochem. Zeitschr., Bd. 1, 1906.
[2]) Fuld, Charité-Gesellschaft 1907.

ist für die untersuchten Fälle aus Gründen, die früher schon kurz dargelegt worden sind und an anderem Orte noch ausführlich erörtert werden sollen, sehr wahrscheinlich. Eine über den Einzelfall hinausgehende, für unsere Auffassung der Eigenschaften der Toxine maßgebende prinzipielle Bedeutung gewinnen die bisher im Falle des Kobragiftes festgestellten Phänomene erst dann, wenn sich zeigen läßt, daß die Dissoziation der Verbindung Toxin-Antitoxin in saurer Lösung ein Gesetz ist, dem die Mehrzahl oder vielleicht alle Verbindungen dieser Art folgen. Man hat sich wohl mit Recht gewöhnt, die Neutralisation der verschiedensten Toxine, welches auch ihr Ursprung, ihr sonstiges Verhalten und ihre biologische Wirkung sein mögen, als einen Vorgang einer und derselben Art aufzufassen. Da die Neutralisation durch das Antitoxin, man kann wohl sagen, die vornehmste Eigenschaft ist, welche ein Toxin als solches charakterisiert, so ist fernerhin zu erwarten, daß die Gesetze derselben gleichfalls eine weitgehende Übereinstimmung zeigen, eine Übereinstimmung, die auch bisher zutage getreten und von den Vertretern der verschiedenen Richtungen anerkannt worden ist. Wir verhehlten uns jedoch nicht, daß eine weitere Ausdehnung unsere Befunde mit nicht geringen Schwierigkeiten verknüpft sein würde, da die technischen Bedingungen bei allen bekannten Toxinen weit ungünstiger liegen, wie beim Kobragift.

Trotzdem bei Versuchen mit Diphtheriegift und Antitoxin die mannigfachen Schwierigkeiten des Tierversuches zu befürchten waren, entschlossen wir uns doch, die Frage zunächst auf diesem Gebiet weiter zu verfolgen, da wir nur hier über einen Fall verfügten, dessen sorgfältige experimentelle Durcharbeitung[1]) uns eine genügende Grundlage für weitere Untersuchungen bot.

Der eine von uns hat die Möglichkeit erwiesen, festzustellen, ob in einem Gemisch von Diphtheriegift und Diphtherieanti-

[1]) Siehe vor allem Ehrlich, Die Wertbestimmung des Diphtherieheilserums und ihre theoretischen Grundlagen. Klin. Jahrbuch und Jena, Fischer, 1897. Wir stützen uns hier vor allem auf die eingehenden Untersuchungen von Morgenroth über die Bindung von Diphtherietoxin und -Antitoxin, Zeitschr. f. Hyg. Bd. 48, 1904 und Berl. klin. Wochenschr. 1904, No. 20.

toxin die Bindung eingetreten sei oder ob sich Toxin und Antitoxin noch nebeneinander in der Lösung befinden. Es wird zunächst notwendig sein, kurz auf die hier in Betracht kommenden Verhältnisse zurückzukommen, wobei wir allerdings, um nicht allzuweit ausholen zu müssen, die Kenntnis der angeführten grundlegenden Arbeit von Ehrlich, deren wesentlicher Inhalt in zahlreichen Lehrbüchern und Zusammenfassungen referiert ist, voraussetzen müssen.

Fügt man zu der L_+-Dosis eines gegebenen Diphtheriegiftes einmal 200/200, ein zweites Mal 260/200 I.-E. eines Antitoxins und injiziert beide Gemische einem Meerschweinchen subkutan, so tötet das erstere Gemisch, der Definition des L_+-Wertes entsprechend, das Meerschweinchen innerhalb vier Tagen. Das zweite Gemisch löst keine, weder eine allgemeine, noch eine lokale Reaktion aus. Es ist dasselbe also — für das hier verwandte Toxin — ein L_0-Gemisch, wie eine einfache Umrechnung ergibt. Injiziert man das letztere Gemisch sofort nach seiner Herstellung einem Kaninchen intravenös, so erliegt dagegen das Tier dem typischen Diphtherietod in wenigen Tagen. Es ist also hier das auf Grund der Bestimmung bei subkutaner Injektion von Meerschweinchen definierte L_0-Gemisch mindestens zu einem L_+-Gemisch geworden. Läßt man dagegen dieses Gemisch vor der intravenösen Injektion des Kaninchens mindestens 24 Stunden stehen, so wird es wirkungslos, erscheint also auch bei dieser Versuchsanordnung als wahres L_0-Gemisch. Die Differenz beruht darauf, daß, wie a. a. O. nachgewiesen ist, die Bindung des Toxins und Antitoxins im Unterhautbindegewebe des Meerschweinchens mit großer Schnelligkeit erfolgt, während sie in vitro sehr langsam verläuft. Ein sofort nach der Mischung in die Blutbahn injiziertes L_0-Gemisch enthält also noch sehr erhebliche Mengen freien Toxins, während nach 24stündiger Aufbewahrung sämtliches freie Toxin praktisch vom Antitoxin gebunden ist.

Hat man sich nun ein Toxin-Antitoxingemisch hergestellt, welches nach mindestens 24stündiger Digestion sich als L_0-Gemisch bei intravenöser Injektion manifestiert und findet man, daß dasselbe Gemisch

durch einen Eingriff irgendwelcher Art seine typische toxische Wirkung wieder erhält, so muß man schließen, daß wieder eine Dissoziation der Verbindung Toxin-Antitoxin eingetreten ist.

Für die richtige Beurteilung der folgenden Versuche ist es nötig, sich darüber klar zu werden, wie man sich den Zustand eines derartigen Toxin-Antitoxingemisches vorzustellen hat, das entweder bei sofortiger Injektion oder nach Herbeiführung einer Dissoziation sich bei intravenöser Injektion als toxisch erweist. Daß beide Gemische als gleichwertig anzusehen sind, falls sie denselben Grad toxischer Wirkung besitzen, ist kaum zu bezweifeln. Nur darf man nicht in den Irrtum verfallen, daß ein derartiges Gemisch, dessen Giftwirkung z. B. derjenigen einer einfachen Dosis letalis entspricht, im Moment der Injektion nur diese eine tödliche Dosis frei enthält. In einem derartigen Gemisch muß vielmehr schon eine weitgehende Dissoziation angenommen werden, ein Umstand, der im folgenden stets im Auge behalten werden sollte. Die Überlegung, die zu der Annahme führt, ist eine einfache und bereits früher[1]) angestellt worden.

„Wir haben uns den Verlauf der Bindung wohl in der Weise vorzustellen, daß in vitro ein Teil des Toxins in den ersten 5 bis 10 Minuten zur Bindung gelangt. Das injizierte Gemisch enthält daneben noch reichlich freies Toxin und das freie Toxon. Durch die Injektion und Verteilung auf die Flüssigkeitsmasse des Kreislaufes findet nun eine bedeutende Konzentrationsverminderung statt, welche die weitere Bindung verlangsamen muß. Nun tritt ein Wettstreit um das Gift von seiten des Antitoxins einerseits und der Rezeptoren der Zellen andererseits ein, als dessen Erfolg sich der physiologische Effekt darstellt. Von einem Gemisch, das 0,78 ccm Gift $(= L_+) + \frac{260}{220}$ I.-E. enthält, wird im Kaninchen z. B. offenbar gerade eine tödliche Dosis von den empfindlichen Zellen gebunden, bevor das Antitoxin sämtliches Toxin in Beschlag nehmen konnte. Ist mehr Antitoxin vorhanden, so verläuft die Bindung rasch genug, um keine Dosis letalis mehr an die Rezeptoren gelangen zu lassen, bei Anwesenheit von weniger

[1]) Zeitschr. f. Hyg. Bd. 48, 1904.

Antitoxin gelangt bis zur Vollendung der Bindung mehr Toxin an die Rezeptoren."

Unsere Versuche wurden mit dem Standardserum und einem Testgift des Kgl. Instituts für experimentelle Therapie in Frankfurt a. M. ausgeführt, für deren Überlassung wir Herrn Geheimrat Ehrlich zu großem Dank verbunden sind. Das Standardserum war zehnfach; in 2,0 ccm einer Verdünnung 1 : 20 war also 1 I.-E. enthalten. Die L_{+}-Dosis des Giftes wurde zu 0,27 ccm angegeben und hatte nach unseren Versuchen wohl eine geringe Abschwächung erlitten, die Dosis letalis für Meerschweinchen von 250 g betrug 0,005. Nach den früheren Untersuchungen von Morgenroth fällt dieselbe zusammen mit der Dosis letalis für Kaninchen von 1600—1900 g bei intravenöser Injektion. Die L_{+}-Dosis enthält also etwa 54 tödliche Dosen.

In einigen Vorversuchen überzeugten wir uns, daß die Kaninchen die intravenöse Injektion der für die Versuche in Betracht kommenden Säuremengen gut vertragen.

Kan. 1730 g 5,0 ccm $\frac{n}{100}$ HCl in 0,85proz. Kochsalzlösung, intravenös. bleibt völlig munter. Konstantes Gewicht.

Kan. 1710 g 5,0 ccm $\frac{n}{50}$ HCl in 0,85proz. Kochsalzlösung, intravenös. bleibt völlig munter. Konstantes Gewicht.

Kan. 1970 g 5,0 ccm $\frac{n}{20}$ HCl in 0,85proz. Kochsalzlösung, intravenös. bleibt völlig munter. Konstantes Gewicht.

Es war also unnötig, die angesäuerten Gemische vor der Injektion zu neutralisieren, wodurch eine erhebliche Erschwerung der Versuche vermieden wurde.

Zunächst war festzustellen, ob die Vereinigung von Toxin und Antitoxin in saurer Lösung stattfindet oder nicht. Denn nur in letzterem Fall war der weitere Versuch einer Trennung der fertigen Verbindung angezeigt und war überhaupt schon die von uns gesuchte grundsätzliche Übereinstimmung mit den Toxinen des Kobragiftes gefunden. Wir stellten zwei gleichartige Gemische von gleichem Volumen her, von denen das eine neutrale Reaktion hatte, das andere durch Salzsäure schwach sauer gemacht war. Ein Gemisch, welches neben der L_{+}-Dosis noch $\frac{230}{200}$ I.-E.

enthielt, tötete nach früheren Erfahrungen bei intravenöser Injektion nach eintägiger Digestion nicht mehr akut, sondern höchstens im Laufe von Wochen unter allmählicher Gewichtsabnahme, eventuell Lähmung, während dasselbe Gemisch bei sofortiger Injektion so viel freies Toxin enthält, um ganz akuten Tod unter typischen Erscheinungen herbeizuführen.

A. 0,54 ccm Diphtheriegift wird gemischt mit 5,2 ccm einer Verdünnung 1 : 20 des Standardserums; hinzugefügt 4,26 ccm 0,85 proz. Kochsalzlösung. 5 ccm des Gemisches enthalten die L+-Dosis des Giftes und $\frac{230}{200}$ I.-E des Antitoxins.

B. Ein zweites Gemisch enthält dieselben Mengen Toxin und Antitoxin. Das Serum ist jedoch mit 0,85 proz. Kochsalzlösung verdünnt, welche einem Gehalt von $\frac{n}{100}$-HCl besitzt; dieselbe Lösung dient zur Auffüllung auf das Volum von 10 ccm. Beide Mischungen bleiben 24 Stunden im Brutschrank bei 37°, hierauf werden von jeder derselben 5,0 ccm einem Kaninchen von 1870 bzw. 1890 g intravenös injiziert.

Kaninchen A bleibt am Leben bei konstantem Gewicht während der ersten Woche, Kaninchen B wird am Mittag des folgenden Tages schwer krank, liegt dyspnoisch auf der Seite und stirbt etwa 20 Stunden nach der Injektion. Nebennieren dunkelroth, Nieren vergrößert und stark hyperämisch; kein Hydrothorax. Lungen und Darm normal.

Der Versuch ist entscheidend. Auch nach 24 stündiger Digestion im Brütschrank ist in der salzsauren Lösung eine Vereinigung von Toxin und Antitoxin, wie sie in der Kontrolle manifest ist, nicht erfolgt, es ist vielmehr eine Menge Diphtheriegift frei geblieben, die, wie aus dem sehr raschen Tod des Versuchstieres hervorgeht, ein Multiplum der Dosis letalis beträgt.

Nachdem so gezeigt war, daß in saurer Lösung die Bindung von Toxin und Antitoxin innerhalb 24 Stunden bei 37° nicht stattfindet, ließ sich das Kontrollgemisch A, in welchem die Bindung bei neutraler Reaktion eingetreten war, sogleich dazu verwenden, festzustellen, ob bei nachträglichem Säurezusatz eine Abspaltung des gebundenen Toxins stattfindet.

Der Rest (5,0 ccm) des 24 Stunden bei 37° digerierten Gemisches A wird noch weitere 24 Stunden im Eisschrank bei 8° aufbewahrt. Hierauf wird ein Tropfen $\frac{n}{1}$ HCl zugefügt, also Gesamtgehalt etwa $\frac{n}{100}$ HCl. Die saure Mischung bleibt zwei Stunden im Brutschrank bei 37°, hierauf werden 4,5 ccm derselben einem Kaninchen von 2050 g intravenös injiziert.

Am Morgen des zweiten Tages tot gefunden, also † nach weniger als 40 Stunden. Netz mit zahlreichen punktförmigen Hämorrhagien bedeckt: Nebennieren etwas gerötet.

Es ist also nach zweistündigem Aufenthalt des angesäuerten Gemisches eine Spaltung der Verbindung von Toxin-Antitoxin eingetreten, so zwar, daß offenbar ein Multiplum der Dosis letalis frei geworden ist, wie aus dem akuten Tod und dem für schwerste Vergiftung charakteristischen Befund der Netzhämorrhagien hervorgeht.

Durch diese Versuchsreihe ist festgestellt, daß auch die Vereinigung von Diphtheriegift und Antitoxin in schwach saurer Lösung gehemmt wird und daß nach der in neutraler Lösung sicher eingetretenen Vereinigung durch Ansäuern binnen kurzer Zeit eine Spaltung der Verbindung stattfindet. Ob die Spaltung eine vollkommene ist, wie wir dies bei den Kobragiften nachgewiesen haben, welche Säuremengen und welche Zeit bei einer gegebenen Säuremenge hierzu notwendig ist, wäre wohl — durch Fraktionierung der injizierten Mengen — festzustellen, aber nur mit einem Aufwand von Hunderten von Tieren.

Wir teilen nun einige weitere Versuche mit, welche die Trennung der Verbindung Toxin-Antitoxin durch Säure ganz analog dem obigen Versuch veranschaulichen.

Es wird ein Gemisch von Diphtheriegift und Antitoxin hergestellt, von welchem je 5 ccm enthalten $L_+ + \frac{260}{200}$ I.-E. Das Gemisch bleibt drei Stunden im Brutschrank bei 37°, hierauf 24 Stunden bei Zimmertemperatur. Einem Kaninchen von 1300 g werden 5 ccm intravenös injiziert. Bleibt gesund bei konstantem Gewicht.

Zu 20,0 ccm des Gemisches werden 0,2 ccm $\frac{n}{1}$ HCl zugefügt (Gesamtgehalt $\frac{n}{100}$ HCl).

I. Kaninchen 1310 g sofort nach dem Ansäuern 5 ccm intravenös. Zwei Tage munter, ohne Gewichtsabnahme. Vom dritten Tag ab rapide Gewichtsabnahme. † am sechsten Tag. Befund normal.

II. Kaninchen 1790 g erhält 5 ccm des ausgesäuerten Gemisches nach 24stündigem Aufenthalt im Brutschrank bei 37°. Mäßige Gewichtsabnahme. † gefunden am vierten Tag. Nebennieren etwas gerötet.

III. Kaninchen 1650 g erhält 5 ccm des angesäuerten Gemisches nach 24stündigem Aufenthalt im Brutschrank bei 37°. † gefunden am dritten Tag. Auf dem Netz kleine Hämorrhagien; Nebennieren mäßig gerötet, Niere wohl vergrößert.

In diesem Versuch ist eine weit höhere Antitoxinmenge angewandt, die bei vollkommener Bindung jede Spur einer Giftwirkung aufhebt. Auch hier tritt die Spaltung ein und die sauren Gemische repräsentieren einen Grad von Toxizität, der von dem frischer, sofort nach Herstellung injizierter Gemische nicht wesentlich abweichen dürfte.

Wenn es uns auch nicht möglich war, den zeitlichen Verlauf der Trennung genau zu verfolgen, so gibt doch der vorliegende Versuch hierüber einige Aufschlüsse. Es zeigt sich vor allem die bemerkenswerte Tatsache, daß zum mindesten eine partielle Abspaltung des Toxins in sehr kurzer Zeit vor sich geht. In Versuch I erfolgt schon der Tod des Versuchstieres, und zwar wird nach Verlauf und Sektionsbefund eine unter der typischen Dosis letalis liegende Toxinmenge manifest. Daß im Verlauf längerer Zeit die Spaltung weiter fortschreitet, wird aus dem Vergleich der drei Versuche wenigstens wahrscheinlich. Die Todeszeit verringert sich, trotzdem schwerere Tiere gewählt sind, und besonders in dem letzten Versuch, bei welchem das angesäuerte Gemisch 24 Stunden aufbewahrt wurde, weisen die Hämorrhagien des Netzes auf die Aktion einer Toxinmenge hin, die größer ist als die Dosis letalis. Wir dürfen also wohl annehmen, daß die Säurespaltung mit großer Geschwindigkeit sofort anhebt, um im Laufe längerer Zeit noch weiter fortzuschreiten.

Es war nun weiterhin von Bedeutung, zu untersuchen, ob ebenso wie bei den Kobragiften nach langer Zeit noch eine Abspaltung des Toxins aus seiner Verbindung mit dem Antitoxin stattfinden könne. Wir säuerten deshalb einen Teil des zu den vorausgehenden Versuchen benutzten Gemisches erst nach weiterem 5 tägigem resp. 9 tägigem Verweilen im Eisschrank an und injizierten nach weiteren 2 Stunden (37°) je 5 ccm Kaninchen von 1590 resp. 1510 g. Beide Tiere starben nach 7 resp. 5 Tagen ohne charakteristischen Befund. Es tritt also auch nach langer Zeit die Säuretrennung ein, wenn auch der freiwerdende Giftanteil zweifellos geringer ist, wie bei Ab-

spaltung nach 24 Stunden. Es muß dahingestellt bleiben, ob hier eine Verfestigung der Bindung eingetreten ist, welche die Trennung erschwert, oder ob das an Antitoxin gebundene Toxin eine — gerade bei diesem Gift in freiem Zustand so leicht eintretende — Abschwächung erfahren hat. Gerade das Verhalten des an Antitoxin gebundenen Toxins verschiedenen Einflüssen gegenüber dürfte von besonderem Interesse sein und wir beabsichtigen die Ausführung derartiger Versuche, für die jetzt erst die Methodik gegeben ist.

Zur Vervollständigung sei endlich noch ein weiterer Versuch angeführt, bei welchem ein erheblicher Antitoxinüberschuß, nämlich $\frac{300}{200}$ I.-E., zur Anwendung kam. Das Kontrolltier (1360 g), dem 5 ccm des neutralen Gemisches nach 24 stündiger Digestion injiziert wurden, blieb vollkommen normal. Ein Kaninchen (1890 g), dem das Gemisch sofort nach dem Ansäuern injiziert wurde, starb unter allmählicher Gewichtsabnahme am 9. Tag, ein zweites Kaninchen (2020 g), dem das Gemisch nach 2 Stunden injiziert wurde, starb am 4. Tag (Nebenniere gerötet, Netz hyperämisch), ein drittes nach 24 Stunden injiziertes (2030 g) gleichfalls. Auch nach weiterem 5 tägigem Stehen im Eisschrank gelang die Spaltung: ein Kaninchen (1950 g) starb am 5. Tag. Die Verhältnisse im einzelnen, wie sie hier zutage treten, entsprechen im wesentlichen denen des vorigen Versuches.

Das konstante Resultat unserer sämtlichen Versuche ist dahin zusammenzufassen, daß ebenso wie bei den Kobragiften und ihren Antitoxinen beim Diphtheriegift bereits schwache saure Reaktion die Bindung mit dem Antitoxin nicht zustande kommen läßt, die bereits stattgefundene Bindung wieder aufhebt.

Damit ist unser ursprünglich beim Kobragift erhaltenes Resultat für das am besten studierte Toxin, dem dazu noch eine hohe praktische Wichtigkeit zukommt, erweitert, die Vermutung sehr nahe gelegt, daß auch dieses Gift durch Säure eine Veränderung erfährt, die es zur Vereinigung mit dem Antitoxin unfähig macht, und endlich die Wahrscheinlichkeit größer geworden, daß der Erscheinung eine allgemeine Bedeutung für die Reaktionen zwischen Toxinen und Antitoxinen überhaupt zukommt.

XIV.

Über „syncytium"haltige Hodentumoren.

(Aus dem Pathol.-anatom. Institute der Universität Gießen.)

Von

Privatdozent Dr. J. G. Mönckeberg.

(Hierzu Tafel XI. XII.)

Die eigentümlichen vielkernigen plasmodialen Gebilde, die zuerst von Malassez und Monod[1], später von Carnot und Marie[2] und von Dopter[3] in malignen Hodengeschwülsten und namentlich deren Metastasen gefunden worden sind, haben in den letzten Jahren verschiedene Deutungen erfahren. Von Malassez und Monod wurde auf die Ähnlichkeit dieser polymorphen Protoplasmamassen mit dem Ranvierschen vasoformativen Netze hingewiesen und daraufhin die betreffende Geschwulst, die sich im übrigen aus Bindegewebszellen embryonaler Formen zusammensetzte, als „sarcome angioplastique" bezeichnet, wobei die Riesenzellen als unentwickelte „metatypische" Blutgefäße aufgefaßt wurden. In derselben Weise erklärten Carnot und Marie sowie Dopter die von ihnen beobachteten protoplasmatischen Gebilde, die durch Ausläufer miteinander zusammenhingen und größere und kleinere, teils mit roten Blutkörperchen, teils mit feinen körnigen Massen angefüllte Hohlräume umschlossen. In dem Falle von Carnot und Marie handelte es sich dabei um eine bald karzinomatöse, bald fibromatöse und sarkomatöse Mischgeschwulst des Hodens, deren Metastasen den Charakter eines reinen „sarcome angioplastique" trugen. Dopter fand überhaupt nur in Metastasen die riesenzellenartigen Protoplasmamassen, während der primäre Tumor ein Sarcoma globocellulare darstellte; er glaubte, die fraglichen vielkernigen Gebilde auf eine Konfluenz der einkernigen Tumorzellen zurückführen zu können.

Gegen die Auffassung der Riesenzellen als angioplastische Elemente hat sich zuerst Wlassow[4] auf Grund der Untersuchung von vier weiteren Fällen gewandt. Wlassow kam zunächst zu dem Resultate, daß die Syncytien genetisch den im übrigen die Geschwulst aufbauenden polymorphen einkernigen Zellen gleichzusetzen sind, daß sie aus diesen durch Konfluenz hervorgehen. Die einkernigen Geschwulstelemente sind aber nach Wlassow Epithelien, mithin können die Riesenzellen auch nicht Angioblasten darstellen. Ihre überall zutage tretenden Beziehungen zum Blutgefäßsystem sind vielmehr ganz anders zu deuten: in hämorrhagischen Herden konnte Wlassow Riesenzellen nachweisen, deren Ausläufer sich längs der Fibrinstränge oder der Residuen des nekrotischen ursprünglichen Gewebes erstreckten und alles zwischenliegende ringartig einschlossen; ferner fanden sich Blutgefäße umwachsen von den plasmodialen Massen, wobei die Gefäßwandungen verschiedene Stadien der Atrophie und Nekrose zeigten. Aus solchen Bildern schloß Wlassow, daß die häufig innerhalb der Riesenzellen zu beobachtenden roten Blutkörperchen den Inhalt von Gefäßen gebildet hatten, deren Wandung total zugrunde gegangen und von den sie einschließenden Riesenzellen resorbiert worden war. Gegen eine intrazelluläre Entstehung der Erythrocyten im Sinne Malassez' und Monods spricht nach Wlassow vor allen Dingen der Befund von Leukocyten zwischen den roten Blutkörperchen im Zelleibe der Riesenzellen. Die von den Protoplasmamassen eingeschlossenen roten Blutkörperchen gehen schließlich ebenso wie bei der Phagocytose durch Degeneration und Resorption zugrunde. Die Riesenzellen faßt daher Wlassow nicht, wie Malassez und Monod, als vasoformative angioplastische, sondern als vasodestruierende hämoklastische Elemente auf.

Die Eigenart der in Frage stehenden Geschwülste liegt nach Wlassow in der morphologischen Identität der Riesenzellen mit den syncytialen Zellen des Chorions und in ihrer charakteristischen peripherischen Lagerung zu den einkernigen Zellen der Tumoren. Eine genetische Identifizierung dieser Wucherungen im Hoden mit dem malignen Chorionepitheliom des Weibes wäre nach Wlassow dann berechtigt, wenn der Nachweis erbracht werden könnte, daß die betreffenden Hodentumoren aus einer drei-

blättrigen Keimanlage hervorgingen, mithin als Teratome anzusehen wären. Dieser Nachweis gelang Wlassow für seine vier Tumoren, die allerdings komplizierter Natur waren, aber wahrscheinlich nur Derivate zweier Keimblätter enthielten, nicht; er läßt daher die Frage nach der genetischen Identität in suspenso und schlägt für die Hodentumoren den Namen Epithelioma syncytiomatodes vor.

Um ein sicheres Teratom, einen embryoiden Tumor des Hodens im Sinne Wilms' handelte es sich in dem Falle von Schlagenhaufer[5]. In dem Tumor fanden sich ganze Komplexe sehr unregelmäßig gestalteter balken- und girlandenartiger Gebilde, die sich durch eine dunkle, oft einen bräunlichen Farbenton tragende Protoplasmafärbung auszeichneten. Diese vielkernigen Massen ragten bisweilen, nur an einem dünnen Stiele hängend, in einen mit roten Blutkörperchen angefüllten Hohlraum hinein und zeigten von Vakuolen durchsetzt ganz bizarre Formen. Die Hohlräume erwiesen sich als eröffnete Blutgefäße, deren Endothelbelag sehr zart, oft nur mit starker Vergrößerung erkennbar war und nirgends Wucherungserscheinungen aufwies. Da, wo die Geschwulstmassen gegen das Lumen vordrängten, war der Endothelbelag unterbrochen; an anderen Stellen wölbten die syncytialen Massen das Endothel vor und krochen eine Strecke lang unter ihm fort. Außer den Syncytien fanden sich an der Wucherung beteiligt verschieden große polyedrische Zellen, die Glykogen enthielten; eine Zwischensubstanz war nicht vorhanden. Der teratoide Anteil des Tumors trat gegenüber diesen „chorionepitheliomatösen" Wucherungen ganz in den Hintergrund; in den Metastasen waren nur diese nachzuweisen.

Da es sich um eine aus den Derivaten dreier Keimblätter sich aufbauende Geschwulst handelte, glaubte Schlagenhaufer annehmen zu dürfen, daß aus der Anlage zunächst Eihautteile zur Entwicklung kamen und aus diesen dann die maligne Geschwulstwucherung hervorging, die demnach genetisch durchaus dem malignen Chorionepitheliom der Frauen gleichzusetzen ist. Auf Grund des Teratombefundes in seinem Falle glaubte Schlagenhaufer weiter die Fälle von Malassez und Monod, von der englischen Kommission zur Prüfung der Chorionepitheliome und von Langhans als Hodenteratome auffassen und die chorion-

epitheliomähnlichen Wucherungen in diesen Fällen als Abkömmlinge des primär angelegten Chorionepithelüberzuges betrachten zu dürfen. Daß die von ihm supponierte teratoide Natur den betreffenden Autoren verborgen blieb, erklärte Schlagenhaufer damit, daß einerseits die Erkenntnis der malignen Hodengeschwülste erst neueren Datums ist und andererseits die Elemente der übrigen Keimblätter, wie auch in seinem Falle, ganz hinter die chorionepithelialen Formationen zurücktreten und daher übersehen werden können oder sogar frühzeitig völlig zugrunde gehen, woraus dann bei einseitiger Weiterentwicklung eine einheitliche Geschwulst resultierte.

Nach der Veröffentlichung von Schlagenhaufer sind noch eine Reihe analoger Fälle (Schmorl[6], Steinert[7], Steinhaus[8], Risel[9], Emanuel[10], v. Hansemann[11], H. Askanazy[12], Dillmann[13], Frank[14], Scott und Longcope[26]) publiziert worden, auf die ich hier nicht näher eingehe, da sich die betreffenden Autoren mehr oder weniger direkt der Schlagenhauferschen Auffassung anschließen. In allen Fällen lagen nach Ansicht der Autoren teratoide Neubildungen vor. Die Erklärung der chorionepitheliomartigen Wucherungen erfuhr nur insofern eine Modifizierung, als, wie namentlich Risel betonte, bei der Entstehung dieser Formationen fötale Eihüllen oder deren Rudimente nicht beteiligt zu sein brauchen, die Wucherungen vielmehr aus dem fötalen Ektoderm direkt hervorgehen können und daher den übrigen ektodermalen Elementen gleichartig an die Seite zu setzen sind. Eine Stütze fand diese Ansicht in dem mehrfach beobachteten Befund von Übergängen anderer ektodermaler Gebilde in chorionepitheliomartige Wucherungen.

Durch den immer wieder erhobenen Befund von teratoiden Elementen in diesen merkwürdigen Hodentumoren befestigte sich die Auffassung Schlagenhaufers, daß auch in den Fällen von Malassez und Monod u. a. Teratome vorlagen, so sehr, daß selbst in den Lehrbüchern das sarcome angioplastique mit Wahrscheinlichkeit für eine komplizierte Neubildung angesprochen wurde.

Gegen diese Verallgemeinerung hat zuerst Sternberg[15] energisch Front gemacht. Sternberg wies darauf hin, daß die betreffenden älteren Fälle lediglich aus dem Grunde als Tera-

tome gedeutet werden, „weil die fraglichen Zellklumpen vom fötalen Ektoderm hergeleitet werden, obschon sich aus der vorliegenden histologischen Beschreibung der Geschwülste kein Anhaltspunkt für die genannte Diagnose ergibt". Zu der Teratomdiagnose konnte Sternberg auch bei einer eigenen einschlägigen Beobachtung trotz genauer Untersuchung der verschiedensten Anteile der Geschwulst nicht gelangen. Die makroskopischen Verhältnisse lagen in dem Sternbergschen Falle durchaus analog wie in den übrigen: es handelte sich um die eigenartig hämorrhagische Neubildung, die vielfach schon durch ihr makroskopisches Aussehen die Diagnose hat stellen lassen. Mikroskopisch setzte sich die primäre Geschwulst aus kleineren und größeren Knoten zusammen, die ihrerseits aus zellreichen, sich vielfach durchflechtenden, meist einreihigen oder höchstens zweireihigen Zellzügen und -strängen, die mantelartig zartwandige Kapillaren umgaben, gebildet wurden. Bisweilen bildeten die Zellen auch solide Zapfen und Stränge, meist ließ sich aber innerhalb derselben axial ein weites Kapillargefäß nachweisen. Stellenweise waren Hohlräume vorhanden, die mit den gleichen Zellen ausgekleidet papillenartige Vorragungen gegen das Lumen aufwiesen. An der Innenauskleidung der Kapillaren fanden sich nun verschiedenartige eigentümliche Gebilde: zuweilen hob sich eine Zelle durch ihre Größe und intensive Färbbarkeit von den übrigen Endothelien ab; andere Kapillaren wurden nur von solchen Zellen begrenzt, und diese konfluierten dann untereinander, so daß die Kapillare von einem breiten, intensiv färbbaren Protoplasmaband umgeben war, das mehrere klumpige Kerne und eine oder mehr Vakuolen enthielt. Vereinzelt traf man auch auf analoge Protoplasmamassen innerhalb der Zellnester ohne deutlichen Zusammenhang mit Kapillaren. Andere umfangreiche, vakuolisierte, bizarr geformte Protoplasmaklumpen mit polymorphen, chromatinreichen Kernen umschlossen Spalträume, die rote Blutkörperchen enthielten. Wieder andere stellten homogene Riesenzellen dar. Lange Protoplasmabänder füllten schmale Kapillargefäße vollständig aus. Solche syncytialen Massen lagen oft in der unmittelbaren Nähe oder am Rande kleiner Blutungen oder ragten in solche hinein. Das zwischen den Geschwulstknoten liegende Gewebe stellte teils streifiges Bindegewebe dar, teils war es sehr zellreich oder ödematös durchtränkt oder in großem

Umfange nekrotisch; stellenweise hatte es ein an Schleimgewebe erinnerndes Aussehen. In den Metastasen überwogen Gewebspartien, die sich aus großen, unregelmäßig geformten Protoplasmamassen zusammensetzten, während die hellen polygonalen Zellen mit mantelartiger Anordnung um Kapillaren mehr in den Hintergrund traten. Sowohl im Primärtumor wie in den Metastasen waren große Partien nekrotisch, durchblutet und von Fibrin durchsetzt.

Aus der histologischen Beschaffenheit des Tumors leitet Sternberg ab, daß die Neubildung ihren Ausgang von den Blutgefäßen genommen hat und als peritheliales Sarkom oder Hämatangioendotheliom zu bezeichnen ist. Das Verhalten der eigenartigen Protoplasmaklumpen spricht nach Sternberg dafür, daß sie abnorme Anlagen von Blutgefäßkapillaren darstellen. „Durch Vergrößerung und Wucherung von Gefäßwandzellen in den Geschwülsten entstehen große protoplasmareiche Zellen oder Protoplasmaklumpen, die Gefäßsprossen darstellen, allmählich ausgehöhlt werden und so Kapillaren bilden." Mit dieser Erklärung der syncytialen Gebilde ist nach Sternberg der auffallende Befund gut in Einklang zu bringen, daß die Protoplasmamassen in der primären, langsam gewachsenen Geschwulst relativ spärlich, in den schnell entstandenen Metastasen dagegen sehr viel reichlicher zu finden waren. „Je rascher das Wachstum der Geschwülste und je stärker ihre Anaplasie war, um so reichlicher treffen wir auch diese eigentümlichen Bildungen an."

Beim genauen Studium und Vergleich der histologischen Verhältnisse, wie sie von den Autoren in den einzelnen Fällen von syncytiumhaltigen Hodentumoren beschrieben worden sind, kann man sich des Eindrucks nicht erwehren, daß hier Geschwülste zu einer Gruppe vereinigt worden sind, die eigentlich nichts Weiteres gemeinsam haben als das Vorkommen von syncytialen Protoplasmamassen. Einerseits finden sich Tumoren beschrieben, die völlig dem Chorionepitheliom des Weibes analoge Wucherungen aufweisen, andererseits werden sarkomartige Neubildungen mit plasmodialen Gebilden dazu gerechnet. L. Pick[16] hat nun versucht, diese Kluft dadurch zu überbrücken, daß er die Lehre vom atypischen Wuchern der Langhans-Zellen, vom „Epithelioma chorioectodermale" aufstellte, das die verschiedenartigsten Gewebs-

formationen — alle gebildet von Langhans-Zellen — beherbergen kann. Es fragt sich nun aber, ob man berechtigt ist, für alle Fälle von syncytiumhaltigen Hodentumoren die Picksche Auffassung zu akzeptieren, oder ob nicht auch Geschwülste darunter vorkommen, die tatsächlich gar nichts mit den chorionepitheliomartigen Tumoren zu tun haben, mit anderen Worten, ob in allen Fällen die Syncytien gleichwertige Elemente darstellen.

Um dieser Frage etwas näher zu treten, möchte ich zunächst über einige eigene Beobachtungen an Hodentumoren berichten, die während der letzten zwei Jahre im hiesigen Institute zur Untersuchung gelangten. Im ganzen wurden während dieses Zeitraumes 6 Fälle von Hodengeschwülsten von mir untersucht; in 3 Fällen konnte ich syncytiale Protoplasmamassen nachweisen; in einem weiteren Falle fand ich nur an einer einzigen Stelle eine große plasmodiale Riesenzelle. Diese Zahlen sprechen für die Ansicht von Wlassow, daß syncytiumhaltige Neubildungen des Hodens durchaus nicht so selten sind, wie man früher annahm. Allerdings muß man oft lange suchen, ehe man die fraglichen Gebilde zu Gesicht bekommt. Ich teile nun zunächst zwei Fälle mit, die sich direkt an den Sternbergschen Fall anschließen.

Fall I.

Es handelt sich um einen 19jährigen Metzger, der am 13. Februar 1905 auf der hiesigen chirurgischen Klinik aufgenommen wurde.

Seit dem Sommer 1904 spürte Pat. Schmerzen im linken Hoden, der anfänglich klein und weich war, später sich allmählich vergrößerte und knorpelartige Konsistenz annahm. Zeitweise hatte Pat. auch Schmerzen im Leibe auf der linken Seite, achtete aber wenig darauf, weil die vom Hoden ausgehenden Schmerzen im Vordergrunde standen. Langsam schwollen auch die linkseitigen Inguinaldrüsen etwas an. — Bei der Aufnahme bot der Pat. das Bild eines kräftigen jungen Mannes dar. Der Hode war gut hühnereigroß und knorpelhart; der Nebenhode normal.

Am 17. Februar wurde in Narkose die linkseitige Kastration ausgeführt. Die Wunde heilte nach anfänglicher Drainage vollkommen glatt, so daß Pat. am 4. März 1905 als geheilt entlassen werden konnte.

Bereits am 29. April 1905 kam er dann in die medizinische Klinik zur Aufnahme. Nach seinen Angaben waren bald nach der Operation wiederum Leibschmerzen aufgetreten, die des weiteren beständig vorhanden waren und ihren Höhepunkt erreichten, wenn der Stuhlgang mehrere Tage ausgeblieben war. Seit 2 Tagen bemerkte Pat. ein schmerzhaftes Anschwellen der rechtseitigen Leistendrüsen, die früher nie geschwollen gewesen waren.

Aus dem Aufnahmestatus sei folgendes hervorgehoben: Pat. ist hochgradig abgemagert; Haut und Schleimhäute blaß. An der rechten Lunge vorn oben leichte Dämpfung bis zur 2. Rippe. Abdomen im ganzen etwas vorgewölbt, namentlich unterhalb des Nabels. Bauchdecken gespannt, links mehr als rechts; Konturen rechts gleichmäßig, links dagegen etwas unregelmäßig. Rechts heller Darmschall, links leichte Dämpfung. Umfang des Abdomens über dem Nabel 81 cm. An der linken Bauchseite fühlt man eine Reihe harter knolliger Tumoren von mittlerer Kartoffelgröße, die sich mit der Atmung nicht verschieben, fest mit der hinteren Bauchwand und zum Teil unter sich verwachsen erscheinen und bei stärkerem Druck etwas empfindlich sind. Der größte der Tumoren liegt links oben und verschwindet unter dem Rippenbogen. doch kann man zwischen ihm und dem letzteren eingehen und in Seitenlage den vorderen Pol der Milz bei tiefer Inspiration palpieren. Links unten finden sich über den tiefliegenden Knollen einige kleinere, leicht verschiebliche Knoten. Verwachsungen mit der vorderen Bauchwand sind nirgends nachweisbar. — Unterhalb des rechten Leistenbandes findet sich eine Reihe harter, druckempfindlicher vergrößerter Drüsen. Das rechte Bein ist ödematös geschwollen. Der rechte Testikel ist klein und weich.

In der nächsten Zeit veränderte sich der Zustand objektiv nur wenig. Der Umfang des Abdomens nahm langsam zu; die Bauchdecken wurden immer gespannter. Im Urin etwas Albumen und Blut, einige Zylinder. Haemoglobingehalt des Blutes 62%.

Nach einem Monat waren die Tumoren der linken Bauchseite nicht mehr so oberflächlich und schienen kleiner geworden zu sein. Im Abdomen ließ sich deutliche Fluktuation konstatieren. Die Leber überragte den weit auseinandergedrängten Rippenbogen um 2—3 Querfinger; ihre Oberfläche war, soweit das durch die gespannten Bauchdecken fühlbar, uneben. Umfang des Abdomens 88 cm. Am Thorax rechts hinten vom 7. Brustwirbel ab nach unten intensive Dämpfung mit aufgehobenem Atmungsgeräusch; links hinten ebenfalls Dämpfung vom 9. Brustwirbel an abwärts mit abgeschwächtem Atmen. Am Skrotum, an den Unterschenkeln, in der Gegend der Lendenwirbel und in beiden Weichen starke Ödeme. Puls beschleunigt, Herz etwas nach oben gedrängt.

Im weiteren Verlaufe nahmen die Ödeme zu. Oberhalb der linken Clavicula bildete sich eine pflaumengroße, derbe Geschwulst, die sehr druckempfindlich nach Einreibungen mit Ungt. kal. jodat. etwas zurückging. Bei einer Probe-Pleurapunktion wurde beiderseits Hydrothorax mit sanguinolenter Flüssigkeit konstatiert.

Am 21. Juni 1905 ist ein auffallender Rückgang der Ödeme und des Ascites in der Krankengeschichte verzeichnet, so daß die Tumoren in abdomine wieder deutlich fühlbar wurden. Am selben Tage trat beim Aufrichten des Pat. ein Kollaps ein. Am 22. Juni nachmittags erfolgte der Exitus letalis.

Die klinische Diagnose lautete: Multiple Sarkomatose. Kompression der V. cava inferior. Ascites. Hydrothorax. Ödeme.

Bei der am folgenden Morgen ausgeführten Obduktion erhub ich den nachstehenden Befund:

Mittelgroßer, männlicher Körper in schlechtem Ernährungszustand. Ödeme an den unteren Extremitäten, besonders rechts, am Penis und Skrotum. Am Skrotalsack links eine strichförmige Narbe, leicht eingezogen, 4 cm lang. In der rechten Skrotalhälfte der Hode deutlich zu fühlen; in der linken nur eine derbe Resistenz. Haut überall blaß, an den unteren Partien des Thorax und an der Vorderseite der unteren Extremitäten abschilfernd. Augen stark eingesunken; linke Pupille etwas weiter als die rechte.

Unterhautzellgewebe außerordentlich fettarm, am Abdomen leicht feucht durchtränkt. Muskulatur schwach entwickelt, ziemlich blaß und schlaff.

Nach Eröffnen der Bauchhöhle lassen sich aus dem kleinen Becken 650 ccm einer leicht getrübten, gelblichen Flüssigkeit ausschöpfen. Die Leber überragt den Rippenbogen in der Mittellinie um 10, in der Mammillarlinie um 6 cm. Links erscheint unterm Rippenrand die Vorderfläche des wurstförmig kontrahierten Magens. Unterhalb von Leber und Magen verläuft das Colon transversum in querer Richtung. Das fettarme große Netz ist herabgeschlagen über die zu einem Konvolut zusammengedrängten Dünndarmschlingen. Diese sind stark nach vorn gedrängt durch große, retroperitoneale Tumormassen, über denen das Peritonaeum stark iniziert, aber völlig glatt und zart erscheint. Die Tumormassen reichen abwärts bis zum Promontorium, seitlich über die Seitenkanten der Nieren hinaus, aufwärts bis zum Zwerchfell. An der Konvexität des rechten Leberlappens, der mit dem Zwerchfell verwachsen ist, wird die Kapsel durch einige Tumorknoten von Kirschkern- bis Walnußgröße vorgewölbt. Zwerchfellstand rechts unterer Rand der 4. Rippe, links 5. Rippe.

Thorax sehr flach, untere Apertur auffallend weit; unterer Teil des Sternums flach eingedrückt. Interkostalräume ziemlich weit. Rechts unten etwas stärkere Wölbung als links. Nach Abnahme des Sternums sind die Lungen nicht kollabiert, liegt der Herzbeutel in dreieckiger Gestalt vor. Linke Lunge vorn und seitlich mit dem Herzbeutel und der Brustwand verwachsen. In der linken Pleurahöhle zirka $\frac{1}{4}$ Liter einer leicht rötlich gefärbten, etwas getrübten serösen Flüssigkeit. Rechte Lunge im Bereich des Oberlappens flächenhaft mit der Brustwand verwachsen. In der restierenden rechten Pleurahöhle geringe Menge klarer, seröser Flüssigkeit. Ebenso im Herzbeutel, dessen beide Blätter völlig glatt und zart bis auf einen Sehnenfleck an der Vorderfläche des rechten Ventrikels sind. Herz von entsprechender Größe. Myokard schlaff. Aortenklappen gefenstert. Foramen ovale geschlossen. Anfangsteil der Aorta von entsprechender Weite, an der Innenfläche einzelne gelblichweiße zirkumskripte Erhabenheiten. — Pleura des linken Unterlappens, namentlich

unten und hinten durch erbsen- bis haselnußgroße, rötlich durchschimmernde Tumorknoten vorgebuckelt. Die größeren Knoten zeigen zentral dellenartige Einsenkungen. Auf dem Durchschnitt sind die kleineren grau- bis schwarzrot und durch einzelne schmale grauweißliche Septen abgeteilt. Der Oberlappen ist ziemlich blutreich und nur schwach lufthaltig, stark ödematös. An verschiedenen Stellen finden sich auch hier mitten im Parenchym Tumorknoten von verschiedener Größe; die größten opakgelblichweiß mit bröcklig zerfallenem Zentrum, die kleineren wie die subpleuralen des Unterlappens. Der Unterlappen ist in den subpleuralen Partien luftleer, komprimiert, dunkelrot, im Zentrum schwach lufthaltig, blutreich, ödematös. Die rechte Lunge im allgemeinen wie die linke; nur finden sich hier auch im Unterlappen mitten im Parenchym einzelne bis haselnußgroße Tumorknoten; die subpleuralen Knoten sind meist größer als die links. Bronchialschleimhaut gerötet. Bronchialdrüsen rechts vergrößert, vollkommen durchsetzt von weichen, teils gelblichweißen, bröckligen, teils dunkelroten Tumormassen.

An der linken Halsseite und in der linken Supraklavikulargrube stark vergrößerte, zum Teil bis halbapfelgroße Lymphdrüsen, die völlig durchsetzt sind von matschig weichen oder bröckligen, opakgelblichen Tumormassen. Schilddrüse entsprechend groß, ohne Besonderheiten. Zwischen Ösophagus und Trachea ziemlich große, von weichen Tumormassen durchsetzte Lymphdrüsen.

Milz mit der Umgebung stark verwachsen. Kapsel fibrös verdickt. Substanz ziemlich blutarm, Pulpa wenig abstreifbar. Trabekel deutlich. Mesenterium fettarm, Drüsen klein, weich, gleichmäßig blaßgraugelblich. Linke Niere durch die erwähnten retroperitonealen Tumormassen stark nach oben verdrängt, von entsprechender Größe, ohne Besonderheiten. Rechte Niere ebenso. Beide Nierenbecken erweitert, rechts stärker als links. Im starkkontrahierten Magen grünlichschleimiger Inhalt; Schleimhaut gefaltet, blaß. Duodenalschleimhaut gallig gefärbt. Im Dünndarm dünnbreiige Chymusmassen, Schleimhaut stark injiziert. Im Dickdarm weicher, geballter Kot, Schleimhaut ebenfalls blutreich. — Die Leber wiegt 4180 g. Namentlich der rechte Lappen stark vergrößert (19:26:16 cm), der linke erscheint wie eine Appendix des rechten. Im rechten Lappen Tumorknoten von Erbsen- bis weit über Apfelgröße. Die kleinen fleckiggrau- und dunkelrot durchzogen von gelblichweißen Septen, die großen im Zentrum breiig zerfallen, opakgelblich mit dunkelroten Einlagerungen. Das auf der Schnittfläche tiefer als die Tumorknoten liegende Leberparenchym zeigt Kompressionserscheinungen, durch die die acinöse Zeichnung verzerrt erscheint. Im linken Lappen nur kleine Knoten, die subkapsulär liegen und auf dem Durchschnitt fleckiggelblich und dunkelrot sind. In der Gallenblase dunkle, zähflüssige Galle; Gallenwege durchgängig.

Die retroperitonealen Tumormassen werden im Zusammenhang mit den Beckenorganen herausgenommen. Die Aorta abdominalis und die Vena cava inferior sind vollständig von den konfluierenden Massen um-

scheidet. In der Cava findet sich ein 4 cm unterhalb der Leber beginnender und in die Iliacae sich fortsetzender Pfropf, der an der Wand haftet und aus graurötlichen und gelblichen, zentral erweichten Massen besteht. Die Aorta und ihre Äste zeigen völlig glatte und zarte Innenfläche. Die Tumormassen selbst sind stark zerfallen, teils graugelblich mit ockergelben und dunkelroten Einsprenkelungen, teils graurötlich mit großen dunkelroten Flecken; im großen Ganzen sind die Schnittflächen außerordentlich bunt. Die Lymphdrüsen längs der Iliacalgefäße, sowie die Inguinaldrüsen sind einzeln und in Paketen geschwollen, weich und ebenfalls von bunten Tumormassen durchsetzt. — Linker Hode, Nebenhode und Samenstrang fehlen. Rechte Genitalien ohne Besonderheiten.

Leichendiagnose: Operativer Defekt des linken Hodens. Metastatische Tumoren in den Inguinal-, Becken-, Retroperitoneal-, Mediastinal-, Bronchial-, Supraklavikular- und Zervikal-Lymphdrüsen, in der Leber, in den Lungen. Einbruch in die Vena cava inferior mit anschließender Thrombose. Ascites. Hydrothorax sin. Mäßige beiderseitige Hydronephrose.

An dem durch die Operation gewonnenen Präparate, das dem Pathologischen Institute am 18. Februar 1905 zuging, war die Form des Hodens vollkommen erhalten. Der Hode war etwa gänseeigroß und wurde von der intakten Tunica vaginalis propria überzogen. Ihm lag der anscheinend nicht veränderte Nebenhode in normaler Weise an; das isolierte, mitexstirpierte Vas deferens zeigte makroskopisch keine Veränderung. Die Tunica vaginalis propria des Hodens hatte überall eine glatte, feuchte Beschaffenheit und die durch die darunter liegende Albuginea bedingte grauweißliche Farbe. Auf einem Querschnitt durch die Mitte des Hodens zeigte es sich, daß das Zentrum von einer bunten Geschwulstmasse eingenommen wurde, während die Hodensubstanz selbst gegen die Albuginea in der Richtung des Scheidenhautsackes verdrängt war und hier sichelförmig, fast überall scharf abgegrenzt, in einer bis $\frac{3}{4}$ cm breiten Schicht den Tumor umfaßte. Dieser setzte sich aus sehr verschieden großen Knötchen und Knoten zusammen, die durch verschieden breite bindegewebige Züge auseinandergehalten und gegen die Hodensubstanz abgegrenzt wurden. Die einzelnen Tumorknoten differierten stark untereinander in Farbe und Konsistenz: die größten (bis über erbsengroßen) waren weich oder brōcklig und opakgelblich mit ockergelben und dunkelroten Fleckchen; die kleineren zeigten entweder eine elastische Konsistenz und graugelbliche homogene Beschaffenheit, oder sie waren ziemlich derb graurötlich mit dunkelroten Einlagerungen.

Stellenweise fanden sich gelbliche Pigmentierungen im bindegewebigen Stroma. Einzelne Knoten machten den Eindruck von dicht zusammengeballten papillären Wucherungen, ähnlich wie man sie bei Mammatumoren beobachten kann. — Weitere Querschnitte zeigten überall analoge Bilder. In den Kopf des Nebenhodens schien der Tumor eingewachsen zu sein.

Nach der Fixierung in Formol wurde der Tumor mit Hoden und Nebenhoden in eine Anzahl querer Scheiben zerlegt, die dann halbiert und sämtlich in Paraffin oder Zelloidin eingebettet wurden. Von den so erhaltenen Blöcken wurden möglichst zahlreiche Schnitte nach verschiedenen Methoden gefärbt und auf teratoide Tumorbestandteile untersucht.

Entsprechend dem bunten makroskopischen Aussehen des Tumors fanden sich mikroskopisch entweder ganze Tumorknoten oder Teile derselben in mehr oder weniger weit vorgeschrittener Nekrose und von Blutextravasaten durchsetzt; in der Regel waren die größeren Knötchen am meisten verändert, während die kleineren noch die ursprüngliche Struktur erkennen ließen. Da diese letztere überall da, wo das Tumorgewebe erhalten war, sich als die gleiche erwies, sehe ich von einer detaillierten Beschreibung der einzelnen Tumorabschnitte ab und beschränke mich darauf, an der Hand der Befunde eine summarische Darstellung zu geben, indem ich von den einfachsten Formen der Geschwulstentwicklung ausgehe.

Überall finden sich zwischen sehr viel komplizierter gebauten Stellen größere und kleinere Hohlräume, im Querschnitt meist rundlich oder oval, ausgekleidet von ziemlich dicht gedrängten kubischen Zellen. Das Lumen ist entweder leer oder teilweise mit körnig geronnenen Massen angefüllt. Die Zellen besitzen einen relativ großen, kurzovalen Kern, der bläschenförmig ist und ein oder mehrere Chromatinbröckel enthält; das Protoplasma ist meist hell und ohne Körnelung. Die Zellen bilden eine einfache Schicht und sitzen ohne deutliche Basalmembran dem umgebenden, ziemlich kernreichen Bindegewebe auf, das zahlreiche Blutkapillaren führt. Zuweilen sieht man an einer Stelle des drüsenähnlichen Hohlraums die auskleidenden Zellen sich in mehreren Lagen buckelartig gegen das Lumen vordrängen; dann sind meist in einer oder der andern Zelle mitotische Kernteilungsfiguren nachzuweisen. Diese von einem Punkte der Zirkumferenz ausgehende Zellwucherung kann fortschreiten, so daß schließlich das ganze Lumen mit Zellen ausgefüllt und damit ein solider Zellhaufen gebildet ist, in dem nur die regelmäßige Anordnung der peripherischen kubischen Zellen an die ursprüngliche Drüsenform erinnert. Zwischen derartigen soliden Haufen, die bisweilen beträchtliche Größe erreichen, und den einfachen drüsenartigen Hohlräumen finden sich alle Übergangsstufen; so sieht man gar nicht selten Hohlräume mit

kubischem Epithel ausgekleidet, in deren Lumen ein solider isolierter Zellhaufen liegt, die schräg im Schnitt getroffene, gegen das Lumen gerichtete Zellproliferation.

Die Regel scheint dieser Modus des Weiterwucherns aber nicht zu sein. Sehr viel häufiger findet man vielmehr, daß gleichzeitig mit der an einer oder mehreren Stellen der Peripherie beginnenden Zellwucherung von dem umgebenden Bindegewebe her sich Kapillaren und Bindegewebszellen in die proliferierende Stelle einsenken und mit ihr in der Weise weiterwuchern, daß nunmehr sich ein blutgefäßhaltiger, bindegewebiger Stock, auf dem sich die auskleidenden kubischen Zellen gruppieren, gegen das Lumen des Hohlraums vorschiebt. In der weiteren Entwicklung gibt die Kapillare Seitenzweige ab, die wiederum von den kubischen Zellen bedeckt werden. So kann von einer Stelle der Wand des ursprünglichen Hohlraums aus sich ein weitverästelter papillärer Sproß in das Lumen hinein erstrecken und dasselbe mehr oder weniger ausfüllen. Komplizierter werden die Verhältnisse noch dadurch, daß analoge Vorgänge an mehreren Stellen der Peripherie auftreten und später sich dann die Verzweigungen verschiedener Vorwucherungen filzartig verflechten, wobei das Lumen meist völlig ausgefüllt erscheint. Bei den Wucherungsprozessen bewahren die Zellen durchaus ihren Charakter; sie behalten ihre kubische Gestalt, ihr blasses Protoplasma und ihren ovalen, bläschenförmigen Kern. Sie bekleiden stets die neugebildeten Oberflächen, und zwar meist in einfacher Lage. Dabei sitzen sie häufig direkt dem Endothel der Kapillarverzweigungen außen mantelartig auf; doch finden sich auch nicht selten zwischen Kapillarwand und den Zellen einzelne Bindegewebsfäserchen mit Kernen, oder die Zellen werden durch eine Flüssigkeitsansammlung von dem Kapillarendothel getrennt. Bei der gegen das Lumen gerichteten Proliferation scheint gleichzeitig eine Vergrößerung des ganzen Hohlraums stattzufinden; jedenfalls übertreffen die mit verzweigten Vorwucherungen versehenen Hohlräume oft weit in ihrem Durchmesser die zuvor erwähnten einfachen, drüsenartigen Gebilde. Häufig findet man selbstverständlich in einem Schnitte nicht die Ausgangstelle der Proliferation an der Zirkumferenz; man sieht dann einen großen Hohlraum, der allseitig von kubischen Zellen ausgekleidet wird, und in seinem Lumen mehr oder weniger dicht gedrängt die verschiedensten Längs-, Quer- und Schrägschnitte von Kapillaren, die mantelartig von den gleichen kubischen Zellen umgeben werden. In dem restierenden Lumen finden sich häufig bröcklig oder körnig geronnene Massen und Zelldetritus mit einzelnen Leukocyten und roten Blutkörperchen. Wird das Lumen völlig ausgefüllt durch die proliferierten Kapillaren mit ihren Zellmänteln, so ist stets doch noch der einfache kubische Zellbelag an der Peripherie nachweisbar als Dokument für den ursprünglich einfachen Hohlraum, in den hinein die Proliferation stattgefunden hat.

Derartige Hohlräume mit den verschiedensten Stadien der papillären Wucherung liegen meist dichtgedrängt beieinander, nur getrennt durch

schmale, septenartige, gefäßreiche Bindegewebsbündel und bilden so die größeren und kleineren Tumorknötchen, die ihrerseits wieder von breiteren Bindegewebsmassen umschlossen und auseinandergehalten werden. In den letzteren kommen hin und wieder auch einzelne Hohlräume vor, die entweder drüsenartig sind mit einfachem kubischem Zellbelag oder mehr oder weniger verzweigte Vorwucherungen zeigen. Außerdem finden sich aber an einzelnen Stellen auch meist schmale, spaltförmige Hohlräume, oft langgestreckt und mehrfach verästelt, die von endothelartigen Zellen ausgekleidet werden und homogen oder feinkörnig geronnenen Inhalt mit vereinzelten weißen Blutkörperchen aufweisen. Ganz selten bilden derartige Gebilde größere Zysten, wie sie schon bei der makroskopischen Betrachtung aufgefallen waren. Bisweilen sieht man in den mit Endothel ausgekleideten Hohlräumen solide Haufen von Tumorzellen oder einzelne Kapillarschlingen mit mantelartigem Zellbelag.

In den größeren Tumorknoten sieht man, wie schon erwähnt, häufig größere Partien bereits in völlig nekrotischem Zustand. Die Nekrose kann dabei entweder Teile der papillären Proliferation eines Hohlraums betreffen, oder der ganze Inhalt ist in Nekrose übergegangen. Dann sieht man zuweilen die peripherischen kubischen Zellen des Hohlraums in ganzer Reihe noch erhalten, während das Lumen von bröckligem Detritus mit zahlreichen Kerntrümmern und roten und weißen Blutkörperchen eingenommen wird. Manchmal ist in den nekrotischen Massen noch das bindegewebige Gerüst der Proliferation angedeutet und hier und da eine blutgefüllte Kapillare zu sehen. In andern Tumorknoten überwiegen Blutungen; dann findet man meist in den Wänden der Hohlräume mehr oder weniger reichliche Pigmentablagerung. In den größten Knoten erstreckt sich die Nekrose oder Blutung meist über verschiedene Hohlräume hinaus, so daß nur die bindegewebigen Septen eine Andeutung der früheren Struktur noch geben. Gar nicht selten findet man mitten umgeben von nekrotischen Massen oder Blutextravasaten noch einzelne gut erhaltene Kapillarschlingen mit ebenfalls intakten Zellmänteln.

Gerade in den Herden mit mehr oder minder ausgedehnter Nekrose und Blutung finden sich Veränderungen, die auf den ersten Blick an Bilder des malignen Chorionepithelioms erinnern. Man sieht langgestreckte Protoplasmamassen, die sich mit Eosin ziemlich intensiv färben und oft eine große Anzahl chromatinreicher Kerne von verschiedenen Formen enthalten (Fig. 1, Taf. XI). In ihnen sind bisweilen blässere Vakuolen vorhanden; nicht selten kann man eingewanderte oder eingeschlossene andere Zellen, Leukozyten und rote Blutkörperchen in ihnen beobachten. Ihre Gestalt ist außerordentlich verschieden. Außer langen bandartigen und verzweigten Gebilden kommen große rundliche oder ovale Komplexe vor. Liegen diese kernreichen Protoplasmamassen in der Nachbarschaft von Resten der Wucherung heller kubischer Zellen mit bläschenförmigen Kernen, so kommen chorionepitheliomähnliche Bilder zustande.

Bei näherer Betrachtung solcher Stellen, die übrigens nur spärlich zu finden sind, fällt sofort die Beziehung zwischen den synzytialen Gebilden und den Blutkapillaren auf. Zuweilen sieht man zwischen den sonst unveränderten Endothelien einer Kapillare eine intensiver gefärbte mehrkernige Protoplasmamasse, die meist gegen das Lumen etwas vorspringt, oder es wird ein Teil der Zirkumferenz von einem vielkernigen Syncytium gebildet, während die übrigen Endothelien auch bereits geschwollen und ihre Kerne vergrößert und dunkler gefärbt erscheinen (Fig. 2, Taf. XI). In andern Fällen erstreckt sich eine polymorphe Protoplasmamasse ohne Zellgrenzen von einer Stelle der Innenfläche aus polypös in das Lumen der Kapillare, die mehr oder minder stark erweitert ist, hinein (Fig. 3, Taf. XI). Öfters trifft man bei solchen Veränderungen nicht den Zusammenhang zwischen Kapillarwand und Protoplasmamasse im Schnitt; dann scheint eine große syncytiale Riesenzelle frei im Lumen der erweiterten Kapillare zu liegen. In wieder anderen Fällen sieht man quer oder schräg getroffene Hohlräume, die ganz oder zum Teil mit Blut angefüllt sind, rings von verschieden breiten dunkel tingierbaren Protoplasmamassen mit zahlreichen polymorphen und zum Teil pyknotischen Kernen umgeben; dabei bildet stets das Syncytium die innere Auskleidung des Hohlraums, während man bei dem mantelartigen Herantreten der kubischen Tumorzellen an die Kapillarwand stets zwischen den Zellen und dem Kapillarlumen die Endothelauskleidung noch deutlich nachweisen kann (Fig. 4, Taf. XI). Von den protoplasmatischen Massen, die Bluträume unregelmäßig ringförmig umgeben, erstrecken sich bisweilen kürzere oder längere Ausläufer nach außen sprossenartig in die Umgebung (Fig. 5, Taf. XI); werden solche Fortsätze allein im Schnitte getroffen, so erscheinen synzytiale Bänder oder Klumpen ohne Zusammenhang mit dem Gefäßsystem. Schneidet man aber durch solche Stellen lückenlose Serien, so wird sich stets ein Punkt finden, an dem die Protoplasmamassen mit einer Blutkapillare zusammenhängen. In direkter Beziehung zu den perivaskulären Zellen der Geschwulstwucherung scheinen die syncytialen Gebilde keinesfalls zu stehen. Auch finden die letzteren sich, wie erwähnt, meist nur da, wo in den Tumormassen bereits regressive Metamorphosen um sich gegriffen haben. Ganz vereinzelt werden sie auch an Kapillaren in dem die einzelnen Tumorherde umgebenden Bindegewebe beobachtet und zwar dann stets in Partien, die ödematös gequollen und gelockert erschienen. —

Das Stroma der Geschwulst bietet in bezug auf seinen Kernreichtum recht wechselnde Bilder. Während die breiteren Septen zwischen den einzelnen Tumorknoten meist aus kernarmem breitfaserigen Bindegewebe mit ziemlich reichlichen größeren Blutgefäßen bestehen, ist an anderen Stellen zwischen und innerhalb kleinerer Geschwulstherde das Stroma oft außerordentlich zellreich. Züge von länglichen Spindelzellen, die sich dicht mit ihren Langseiten aneinander legen, werden durchzogen von zahlreichen Kapillaren. Auch in der Nachbarschaft größerer Nekrose-

herde zeigt sich häufig der Charakter eines jungen Granulationsgewebes, und man gewinnt den Eindruck, als ob dieses sich an die Stelle des zugrunde gegangenen Tumorparenchyms setzen wolle. Dieser Eindruck wird noch dadurch bestärkt, daß man stellenweis große von straffem Bindegewebe umgrenzte Räume antrifft, die zum größten Teil von solchem jungen Granulationsgewebe ausgefüllt werden und nur noch spärliche Reste nekrotischer Massen und erhaltener Tumorzellverbände enthalten. An anderen Stellen finden sich mitten im ziemlich derben Bindegewebe lockere, anscheinend ödematöse Herde; um die Gefäße sind hier und da ziemlich dichte Rundzellenanhäufungen zu beobachten. — Die Hoden- und Nebenhodenkanälchen zeigen starke Kompressionserscheinungen; stellenweise ist ihr Epithel zugrunde gegangen. Bisweilen sieht man mitten im Hodenparenchym einen scharf abgegrenzten Geschwulstherd. Im Nebenhoden hat ein diffuseres Einwachsen der Geschwulstmassen stattgefunden. Ziemlich zahlreich sind Lymph- und Blutgefäße mit Geschwulstthromben. Hin und wieder trifft man aufgeschichtete, anscheinend in Gewebsspalten des Bindegewebes liegende, dunkel mit Haematoxylin färbbare Gebilde vom Aussehen der Corpora amylacea. —

Trotz der Untersuchung außerordentlich zahlreicher Schnitte aus den verschiedensten Stellen des ganzen Präparates wurden nirgends Bilder angetroffen, die es wahrscheinlich oder auch nur möglich erscheinen ließen, daß in diesem Falle ein Teratom vorliege. Es handelte sich vielmehr überall um eine einheitlich gebaute Geschwulst mit ausgesprochen perivaskulärem Wachstum, mit Neigung zu Nekrosen und Blutungen und mit eigenartigen Veränderungen am Endothel der Blutkapillaren.

Die mikroskopische Untersuchung zahlreicher Metastasen in Lungen, Leber und verschiedensten Lymphdrüsen bestätigte diese Befunde durchaus. In den Metastasen sind die regressiven Metamorphosen noch ausgesprochener als im Primärtumor. Nur in den kleinen Knoten in den Lungen und in der Leber ist die Struktur des Tumors wenigstens in den Randpartien noch deutlich zu erkennen, während die größeren und alle Lymphdrüsenmetastasen fast völlig nekrotisch und von großen Blutextravasaten durchsetzt erscheinen.

In den kleinen metastatischen Knoten der Leber finden sich wieder durch Bindegewebszüge getrennte Haufen von Tumormassen, bestehend aus vielfach verzweigten Blutkapillaren, deren Außenseite mantelartig die kubischen Tumorzellen mit hellem Protoplasma und bläschenartigem Kern aufsitzen. Die Zellen liegen hier lockerer nebeneinander, einzelne haben sich abgelöst und liegen frei in den von den Kapillaren durchzogenen Hohlräumen. So dicht gedrängte mit Zellmänteln umgebene Gefäßwucherungen wie im Hodentumor sind nirgends zu finden. Das zwischen den einzelnen Tumorherden befindliche Bindegewebe ist oft stark ödematös durchtränkt; in ihnen sind stellenweise in Spalten solide Anhäufungen von Tumorzellen und vereinzelt drüsenartige Hohlräume mit einfachem kubischen Zellbelag zu beobachten. Die zentralen Herde sind auch in

den kleinsten Metastasen meist nekrotisch und bestehen aus kleinkörnigem Detritus mit Leukocyten und zahlreichen roten Blutkörperchen; zuweilen sind die Kapillaren erhalten, während die eigentlichen Tumorzellen völlig zugrunde gegangen sind, so daß man aus deren Verlauf noch die ursprüngliche Struktur erkennen kann. Manchmal finden sich in einem sonst nekrotischen und durchbluteten Herd noch einzelne Kapillardurchschnitte, umgeben von locker aufsitzenden Tumorzellen. Hin und wieder sieht man an den Kapillaren in nekrotischen oder noch erhaltenen Herden Wucherung der Endothelien zu syncytialen Bändern; selten sind scheinbar isolierte mehrkernige Protoplasmamassen, die wie große Riesenzellen in Spalten des Bindegewebes liegen oder von nekrotischen Massen umschlossen werden.

Sehr eigentümliche Bilder finden sich da, wo das Lebergewebe an die Knoten angrenzt. Die Leberzellenbalken zeigen Kompressionserscheinungen und sind meist konzentrisch an den Rändern der Metastasen angeordnet. Ihnen oft direkt angelagert sieht man nun große syncytiale Gebilde, deren Protoplasma sich wie das der Leberzellen färbt, deren Kerne aber ganz unregelmäßig geformt und außerordentlich wechselnd in ihrem Chromatingehalt sind. Im Protoplasma finden sich größere und kleinere Vakuolen, häufig mit einzelnen roten Blutkörperchen und polymorphkernigen Leukocyten gefüllt. Oft umschließen auch diese syncytialen Massen größere blutgefüllte Hohlräume oder bilden mehr oder weniger polypenartig vorspringend, einen Teil der Wandung eines kapillären Blutgefäßes (Fig. 6, Taf. XI). Diese Gebilde scheinen manchmal in die angrenzenden Leberbalken kontinuierlich überzugehen; die Bluträume, mit denen sie in Beziehung stehen, lassen sich zuweilen zwischen die benachbarten Leberzellen weiter verfolgen. Dieselben Syncytien finden sich auch stellenweise gegen das Zentrum des metastatischen Knotens weiter vorgeschoben und können dann dicht an die eigentlichen Tumorzellen herantreten. Ihre Form ist sehr unregelmäßig; neben großen ovoiden Massen sieht man langausgezogene Bänder und zackige Gebilde mit kürzeren oder längeren Ausläufern; zuweilen beobachtet man in ihnen gewaltige, meist stark chromatinreiche Kernmonstren.

Zunächst kann man sich bei Betrachtung dieser Gebilde des Eindrucks nicht erwehren, daß es sich um gewucherte und zu syncytialen Massen verschmolzene Leberzellen handelt. Bei näherer Untersuchung der vielfachen Beziehungen zwischen ihnen und den Blutkapillaren kommt man aber zu der Ansicht, daß diese Syncytien mit den im primären Tumor beobachteten zu identifizieren sind, zumal sich, wenn auch spärlich, ganz analoge Bilder in den kleinen Lungenmetastasen und in retroperitonealen Lymphdrüsen nachweisen lassen.

Sowohl in der Leber wie in den Lungen finden sich häufig kleinere und größere Gefäße mit Geschwulstmassen verstopft. In der Leber sind es hauptsächlich Äste der Pfortader; in den Lungen perivaskuläre und peribronchale Lymphgefäße. Auch in den Lymphbahnen der Pleura

sieht man öfters Geschwulstmassen. In den Lungenmetastasen ist das Bindegewebe stellenweise stark ödematös durchtränkt. An den Kapillaren solcher Abschnitte beobachtet man zuweilen ähnliche syncytiale Veränderungen wie an denen der Lebermetastasen. — Am weitesten vorgeschritten sind die regressiven Veränderungen in den Lymphdrüsenmetastasen. Auf große Strecken hin findet man hier überhaupt keine Tumorzellen mehr oder nur kleine Häufchen locker um eine Kapillare gruppiert. Die ganze Substanz ist nekrotisch zerfallen zu feinkörnigem Detritus und durchsetzt von roten Blutkörperchen, denen polymorphkernige Leukocyten beigemengt sind. An einzelnen Stellen sind auch hier syncytiale Protoplasmamassen nachzuweisen, die zum Teil auch der Nekrose anheimgefallen sind.

Überall in den Metastasen, wo sich noch erhaltenes Geschwulstgewebe vorfindet, zeigt dieses dieselbe einheitliche Struktur, wie im primären Tumor; nirgends waren Bilder vorhanden, die die Diagnose auf eine teratoide Neubildung gerechtfertigt hätten.

Bevor ich auf die Besprechung des histologischen Befundes dieser Geschwulstbildung etwas näher eingehe, lasse ich noch die Beschreibung eines weiteren Falles folgen, der weitgehende Übereinstimmungen mit diesem zeigt, so daß ich mich bei der Schilderung der mikroskopischen Verhältnisse kurz fassen kann.

Fall II.

Am 4. März 1905 wurde dem hiesigen Institut von auswärts ein Hodentumor zur Untersuchung übersandt. Die Geschwulst entstammte dem rechten Hoden eines 34jährigen Mannes und entwickelte sich angeblich im Anschluß an ein Trauma. Wenige Tage nach der ersten Operation mußte eine zweite vorgenommen werden, da sich bereits Rezidive im Samenstrang entwickelt hatten. Bald danach sollen Metastasen in den retroperitonealen Lymphdrüsen zu konstatieren gewesen sein. — Weitere Einzelheiten über den Verlauf dieses Falles vermochten wir nicht zu eruieren.

Das durch die erste Operation (Kastration) gewonnene Präparat zeigte schon makroskopisch ein ganz dem des ersten Falles analoges Bild. Der mit seinen Häuten exstirpierte Hoden war etwa hühnereigroß, während der Nebenhoden und der mit entfernte unterste Teil des Samenstranges keine Veränderung aufwiesen. Durch die völlig glatte Tunica vaginalis propria des Hodens schimmerten an verschiedenen Stellen teils dunkelrote, teils rostbraune, teils gelbliche Flecken hindurch, dazwischen war die normale bläulichweiße Farbe erhalten. Auf Querschnitten durch den Hoden und Nebenhoden sah man nur hier und da noch erhaltene Reste der Hodensubstanz, meist gegen die Peripherie an die zum Teil völlig erhaltene Albuginea herangedrängt. Im übrigen wurden die queren

Schnittflächen eingenommen von Tumormassen, die wieder ein sehr buntes Bild darboten. Umgeben und getrennt von weißlichen faserigen Zügen wechselnder Breite fanden sich Tumorknoten von verschiedener Größe, Konsistenz und Farbe. Die größten waren bis haselnußgroß und zeigten ein dunkelrotes bis schwarzrotes Aussehen und weiche Konsistenz. Andere viel härtere waren rostbraun, zuweilen mit graurötlichen weicheren Einlagerungen; wieder andere zeigten bröcklige Beschaffenheit und gelbliche Farbe. Die kleinsten Massen, die häufig als schmale Streifen oder Knötchen in das Bindegewebe eingeschlossen waren, hatten ein markiggraurötliches Aussehen. Die Tumormassen traten stellenweise dicht an die Tunica vaginalis propria heran, zwischen den Resten der Hodensubstanz sich vorschiebend. Der Nebenhoden erschien auf den Querschnitten ohne Veränderung.

Der Tumor wurde wiederum in eine Anzahl querer Scheiben zerlegt; diese wurden halbiert und in Paraffin oder Zelloidin eingebettet. Die sehr zahlreichen, möglichst dünnen Schnitte färbte ich nach den verschiedensten Methoden.

In den mikroskopischen Präparaten sieht man zunächst, daß Nekrosen und Hämorrhagien in diesem Tumor eine noch weit größere Ausdehnung erreicht haben, als in der primären Geschwulst des ersten Falles. Gegenüber den abgestorbenen oder durchbluteten Partien tritt auf zahlreichen Schnitten das erhaltene Geschwulstgewebe ganz in den Hintergrund. Nur in Schnitten aus der Peripherie des Tumors sind neben den an die Albuginea herangedrängten Resten der Hodensubstanz größere Massen von erhaltenem Tumorgewebe vorhanden, und dieses zeigt in seiner Anordnung ein wechselndes Verhalten. Es finden sich hier größere und kleinere Lager von ziemlich dicht gedrängten Zellen, begrenzt und voneinander getrennt durch zellreiches Bindegewebe. Die einzelnen Haufen sind entweder vollkommen solide und dann von mehr oder weniger zahlreichen weiten dünnwandigen Kapillaren durchzogen, oder sie zeigen spalt- oder schlitzförmige Hohlräume von außerordentlich verschiedener Gestalt zwischen ihren zelligen Elementen. Die Zellen sind ziemlich groß, kubisch da, wo sie der Außenfläche der Kapillaren palissaden- oder mantelförmig aufsitzen oder die Begrenzung der erwähnten Hohlräume bilden, polygonal an Stellen, wo sie in dichten Komplexen zusammenliegen. Ihr Protoplasma ist ungekörnt und ziemlich hell, ihre Kerne zeigen rundliche oder kurzovale Form und besitzen ausgesprochenen Bläschencharakter. Zwischen diesen Tumorzellen finden sich hin und wieder eingestreut kleine Rundzellen mit runden, chromatinreichen Kernen. In den Geschwulstzellen sind ziemlich reichliche mitotische Kernteilungsfiguren zu sehen. An der Peripherie der einzelnen Zellager findet sich meist gegen das umgebende Bindegewebe hin eine Reihe epithelartig angeordneter kubischer Tumorzellen.

Neben diesen mehr oder weniger solide erscheinenden Zellhaufen sieht man Hohlräume, ausgekleidet von zylindrischen oder kubischen

Zellen, von deren Wänden aus an einer oder mehreren Stellen eine papillenartige Vorwucherung von Kapillarschlingen mit sehr spärlichem begleitenden Bindegewebe gegen das Lumen stattgefunden hat. Die vorwuchernden Gewebsteile schieben die zellige Auskleidung vor sich her, diese zeigt selbst Wucherungserscheinungen in Gestalt von Mitosen, die papillenartigen Grundstöcke verzweigen sich vielfach, und es resultieren aus diesem Wachtumsmodus schließlich Bilder, die direkte Übergänge zu den obigen Zellhaufen, die von Kapillaren durchzogen werden und nur schlitzförmige Spalträume aufweisen, darstellen. Häufig ist das Vorwuchern ausgesprochen zottenartig; man bekommt dann auf Querschnitten in einem von kubischen Zellen ausgekleideten Hohlraum anscheinend freie rundliche Gebilde zu sehen, deren Stroma entweder nur aus einer sehr weiten, blutgefüllten Kapillare oder außerdem aus spärlichen Bindegewebsfibrillen besteht und deren Auskleidung von ein- oder mehrschichtigen kubischen Zellen mit großen, bläschenförmigen Kernen gebildet wird. Solche zottenartige Strukturen finden sich stellenweise auch da, wo das Geschwulstgewebe bereits stark in Nekrose übergegangen oder durchblutet ist; es ragen dann ganz analoge Gebilde in die Detritusmassen oder in das Blutextravasat hinein. Dabei wird der Überzug der Zotten stets von deutlich voneinander abgrenzbaren Zellen gebildet, die durchaus den geschilderten Tumorzellen in ihrer Struktur gleichen. Zuweilen ist das die Kapillaren des Stromas umgebende Bindegewebe sehr zellreich, an andern Stellen sitzen dagegen die auskleidenden Zellen direkt außen der Kapillarwand auf.

Zwischen den größeren Haufen und Lagern von Tumorgewebe kommen in das Bindegewebe eingesprengt vielgestaltige kleine Züge und Stränge von Tumorzellen vor, ähnlich wie man sie bei dem Carcinoma simplex beobachtet. Die einzelnen Zellen sind in ihnen polymorph, zeigen aber dieselben strukturellen und färberischen Eigenschaften wie die der großen Haufen. Daneben sind ferner kleine spaltförmige Hohlräume im Bindegewebe vorhanden mit einer Auskleidung von flachen oder kubischen oder selbst zylindrischen Zellen mit ziemlich großen bläschenförmigen Kernen; auch an diesen Hohlräumen sieht man zuweilen papillenartige Vorwucherungen, die gegen das Lumen gerichtet sind, oder das Lumen wird von gitterartig angeordneten Zellen, die denen der inneren Auskleidung entsprechen, durchzogen.

Das Bindegewebe selbst umzieht in wechselnder Breite die einzelnen Tumorhaufen; meist ist es recht zellreich, nur stellenweise finden sich hyaline Partien. Gegen die nekrotischen Abschnitte hin ist es vielfach ödematös durchtränkt. Ebenso ist auch das Zwischengewebe in den erhaltenen Resten des Hodens und im Nebenhoden locker und auseinandergedrängt durch transsudierte Flüssigkeit. Die Nebenhodenkanälchen zeigen keine Veränderungen, die Hodenkanälchen nur atrophische Metamorphosen.

Zeigt so dieser Tumor, wie in seinem makroskopischen Aussehen, auch in seiner histologischen Struktur weitgehende Übereinstimmungen

mit der Primärgeschwulst des ersten Falles, so ließen sich in ihm auch wiederum ganz analoge syncytiale Bildungen nachweisen. Stellenweise sieht man die schmalen Spalträume innerhalb der größeren Geschwulstzellenhaufen ausgekleidet von dünnen, protoplasmatischen Bändern mit spärlichen, aber intensiv färbbaren Kernen verschiedener Gestalt und Größe ohne nachweisbare Zellgrenzen. An anderen Stellen, und zwar wiederum namentlich da, wo bereits mehr oder weniger vorgeschrittene regressive Metamorphosen Platz gegriffen haben, treten die Beziehungen zwischen Syncytien und Blutgefäßsystem deutlich hervor. Es finden sich wieder in die endotheliale Begrenzung von kapillaren Bluträumen eingeschoben syncytiale Massen mit stark färbbarem, homogenem Protoplasma und mehreren, oft recht zahlreichen großen, chromatinreichen, polymorphen Kernen. Diese Syncytien können sich des weiteren gegen das Lumen vordrängen und dieses dann mehr oder weniger vollständig ausfüllen (Fig. 7, Taf. XI). Dabei sieht man in ihrem Protoplasma blasse, mit feinstem Detritus oder geronnener Flüssigkeit gefüllte rundliche Vakuolen. Außerdem treten die intrakapillaren Protoplasmamassen bisweilen durch Ausläufer mit anderen Stellen der Zirkumferenz sekundär in Kontakt; die Ausläufer anastomosieren miteinander und umschließen so größere oder kleinere Hohlräume, die häufig mit roten Blutkörpern angefüllt sind (Fig. 8, Taf. XI).

Andererseits geht auch die syncytiale Umwandlung der endothelialen Auskleidung manchmal anscheinend an der ganzen Zirkumferenz vor sich; man erhält dann Bilder allseitig von syncytialen Massen umgebener Bluträume. Dadurch, daß gegen das Lumen gerichtete Ausläufer dieser syncytialen Ringe miteinander verschmelzen, kommt es zur Bildung eines wabenartigen Systems von Hohlräumen innerhalb des ursprünglichen Kapillarlumens (Fig. 9, Taf. XI). Bei größeren Bluträumen, deren Innenfläche in größerer Ausdehnung von Protoplasmabändern ohne Zellgrenzen eingenommen werden, resultieren aus den vielfachen Verschmelzungen und Brückenbildungen der plasmodialen Ausläufer außerordentlich komplizierte Verhältnisse (Fig. 10, Taf. XII), die namentlich, wenn solche Stellen schräg im Schnitte getroffen sind, schwer zu enträtseln sind. Man trifft dann auf weitmaschige Netzwerke von Protoplasmabändern, die zwischen sich rote Blutkörperchen fassen und häufig mit den perivaskulären Tumorzellen in direkten Kontakt treten. Stets treten aber die engen Beziehungen zum Blutgefäßsystem auch hier deutlich hervor.

Auch in diesem Falle gelang es trotz Untersuchung fast der ganzen Geschwulst nicht, irgendwelche Formationen nachzuweisen, die auf eine komplizierte Zusammensetzung der Geschwulst aus Derivaten mehrerer Keimblätter hingedeutet hätten.

Sehen wir zunächst von den syncytialen Gebilden ab und fragen wir uns, zu welchen Gewebsformationen der Hauptanteil der Wucherung in unseren beiden Fällen zu rechnen ist, so habe

ich bereits auf die Ähnlichkeit mit dem Sternbergschen Falle hingewiesen. Da, wo die Wucherungen gleichsam ihren Höhepunkt erreicht haben, wo Blutkapillaren mit dichten perivaskulären Zellmänteln, sich vielfach verschlingend, kompakte Haufen und Knoten von Tumorgewebe bilden, liegen Bilder vor, die durchaus mit Sternberg als peritheliales Sarkom zu bezeichnen sind. Ich glaube aber, diese Formationen, wie ich bei der Beschreibung des ersten Falles hervorgehoben habe, genetisch mit einfacheren Verhältnissen in Zusammenhang bringen zu dürfen und bin bei der Erklärung der komplizierteren Bilder ausgegangen von vielfach in beiden Fällen vorhandenen Spalt- und Hohlräumen, die von einem einfachen Belage kubischer Zellen mit ziemlich hellem Protoplasma und rundlichem oder kurzovalem bläschenförmigen Kern ausgekleidet sind. Die Zellen sitzen ohne Basalmembran dem umgebenden, sehr gefäßreichen, fibrillären Bindegewebe auf; in den Hohlräumen finden sich vielfach geronnene, körnige, blasse Massen. Durch mitotische Vermehrung der Zellen, die an einem oder an mehreren Punkten der Zirkumferenz einsetzt, kommt es zur mehr oder minder vollständigen Ausfüllung der Hohlräume mit zelligen Elementen; dann sieht man schließlich unregelmäßig geformte, solide Zellhaufen und -stränge, an denen die peripherischen Zellen noch die kubische Form und die ursprüngliche Anordnung erkennen lassen. Oder aber es senken sich in die Zellwucherung an der Peripherie der Hohlräume Kapillaren mit oder ohne Bindegewebe hinein und wuchern gegen das Lumen sich vielfach teilend vor, indem sie die wuchernden Zellen vor sich her schieben, so daß daraus gefäßhaltige, gegen das Lumen gerichtete, oft baumartige, verzweigte Papillen- und Zottenbildungen resultieren. Aus solchen Formationen lassen sich dann die ersterwähnten Bilder des perithelialen Sarkoms durch eine immer fortschreitende Teilung der Kapillaren und eine immer stärkere Zellwucherung ohne weiteres ableiten. Zu der Konstruktion des genetischen Zusammenhangs der verschiedenen Strukturverhältnisse ist man meines Erachtens deshalb berechtigt, weil die morphologischen Verhältnisse der Zellen im einzelnen und ihr Verhalten zum Bindegewebe und zu den Kapillaren überall die gleichen sind.

Derartige Bilder von einfachen Hohlräumen mit kubischer Zellauskleidung und von papillären Vorwucherungen verschiedener

Art sind bereits mehrfach in den syncytiumhaltigen Hodentumoren beschrieben worden. Wlassow fand in seinem ersten Primärtumor neben Alveolen, die mit polyedrischen Zellen angefüllt waren, Papillarwucherungen mit Gefäßen im Zentrum, die „wie von Muffen aus einigen Zellenreihen umgeben" erschienen; er hielt diese Bildungen aber für Täuschungen. Im zweiten Falle sah Wlassow im Stroma der Geschwulst Höhlen, die „entweder durchaus mit großen und kleinen, flachen, polygonalen oder rundlichen, zylindrischen, kubischen Epithelzellen angefüllt oder aber nur mit einigen Reihen derselben Zellen ausgelegt" waren, und diese „polygonalen, rundlichen, flachen Epithelien" zeigten deutliche Übergangsformen zu den polyedrischen der „Krebsalveolen". Alle Geschwulstzellen führte Wlassow auf „zylindrische oder kubische Epithelzellen ohne eine Membrana propria" zurück, die ziemlich regelmäßig geformte Kanäle auskleideten; auf Kosten einer Metaplasie entstanden aus ihnen die übrigen Elemente. Ähnliche Bilder sah Risel anscheinend in den prävertebralen Metastasen seines zweiten Falles. In dem Tumor von Steinhaus bildeten polyedrische Zellen zuweilen eine ein- oder mehrschichtige Auskleidung eines Hohlraumes, papilläre Auswüchse in dessen Lumen hineinsendend. Emanuel erwähnte unter den Komponenten seines teratoiden Tumors drüsenschlauchähnliches, zuweilen papillär angeordnetes, aus epithelialen Zellen bestehendes Gewebe, das sehr lebhaft an karzinomatöse Wucherungen erinnerte. In den Metastasen des v. Hansemann schen Falles fanden sich zystische Bildungen mit zylindrischem, kubischem und plattem Epithel. Neben verschiedenartigen anderen Formationen sah H. Askanazy solide Stränge und Alveolen kleiner polyedrischer Zellen, durchsetzt von Spalten und Lichtungen, bis zur Bildung richtiger, stark verzweigter Schläuche und Zystenformen. Es entstanden so „kleinere und größere Tuben und Höhlen von einfacher und komplizierter Ramifikation, mit ein- oder mehrschichtigem Zellbelage, und in diese erhoben sich, wie auf allen möglichen Durchschnitten zu sehen war, schlanke oder knopfförmige Papillen, teils von anscheinend solider, epithelialer Zusammensetzung, teils mit fibrösem, vaskularisiertem oder auch rundzellig infiltriertem Grundstock". In seinem primären Tumor fand Dillmann Zystchen mit niedrigem zylindrischen oder kubischen Zellbelag, der

sich stellenweise zottenartig gegen das Lumen vorschob; daneben fanden sich „karzinomatös aussehende" Wucherungen. Ebenso sah Frank in Fall 2 zahlreiche einfache und papillifere Zystchen, ausgekleidet von kubischen Zellen, neben soliden alveolären Zellwucherungen. Daß Sternberg Hohlräume mit papillenartigen Vorragungen gegen das Lumen beobachtete, habe ich bereits oben erwähnt.

Wie aus dieser kurzen Zusammenstellung hervorgeht, neigen die meisten Autoren dazu, die Hohlräume ohne oder mit papillären Vorwucherungen sowie die alveolären Zellanhäufungen für epithelialen Ursprungs anzusehen. Gerade diese Formationen sind es nun, die L. Pick zur Aufstellung seiner Lehre vom Epithelioma chorioectodermale veranlaßt haben. Nach ihm handelt es sich dabei um ektodermale, den Langhans-Zellen gleichwertige Elemente, die in bestimmten Fällen von chorionepitheliomhaltigen Keimdrüsenteratomen insofern ein besonderes Verhalten zeigen können, als sie „aus ihrer für gewöhnlich regellosen diffusen Anordnung heraus in alveoläre, zystisch papilläre und zirkumvaskuläre („peritheliomatöse" oder „angiosarkomatöse") Anordnungen übergehen" [17]. Und diese Formationen können nach Pick „unter starkem, vielleicht völligem Zurücktreten des Syncytiums, schließlich nach Vernichtung aller oder doch der meisten anderen Bestandteile des Teratoms als eigene Geschwulstform sich präsentieren". Solche Wucherungen vom Charakter des „Epithelioma chorioectodermale" fand Pick zunächst in einem zweifellosen soliden Teratom des Ovariums (Fall Hedwig R.) neben typischem Chorionepitheliom; des weiteren wies er sie nach in den erwähnten Fällen von Steinhaus und von H. Askanazy. In dem ersten dieser beiden war eine alveoläre Anordnung zu konstatieren, daneben fanden sich aber auch „Zysten, zum Teil papillärer Art, von glykogenhaltigen Langhans-Zellen austapeziert". Im Fall Salén-Askanazy beschreibt Pick Langhans-Zellen in alveolären kleineren und größeren Komplexen, „diese oft von Spalten und breiten Interstitien durchsetzt, bis zu richtigen Schlauch- und Zystenformen mit einer mehr- oder einschichtigen Langhans-Zellen-Auskleidung". In die Zystenräume hinein erhoben sich Papillen „teils soliden Epithels, teils mit bindegewebig vaskularisiertem Grundstock, ... oft in der Vielzahl, so daß sie zu-

weilen den ganzen Zystenraum dicht ausfüllen". Dabei war hier der Charakter der auskleidenden glykogenreichen Elemente höchst polymorph und die Zusammensetzung und der Zellbelag der Papillen sehr unregelmäßig.

Daß es sich bei diesen „chorioektodermalen" Wucherungen tatsächlich um epitheliale Formationen handelte, konnte Pick in dem erwähnten Falle von Ovarialteratom dadurch beweisen, daß er einen unmittelbaren Zusammenhang der betreffenden Zellen „mit anderen, in ihrer Bedeutung unzweifelhaften Elementen (Neuroepithel) des Ektoderms" fand; in den beiden Fällen von Hodentumoren gingen die Stellen mit typischen Haufen von Langhans-Zellen so allmählich in die atypischen Formationen über, daß es nach Pick (Schlußwort vom Vortrag in der Berliner medizinischen Gesellschaft) nicht möglich war, zu zeigen, wo die Langhans-Zellen aufhören und die anderen Wucherungen anfangen. Auch Frank gelang es in seinem zweiten Falle, einen direkten Zusammenhang zwischen atypisch gewucherten Langhans-Zellen und sicher ektodermalen Elementen (Epidermis) aufzufinden.

Wenn es demnach nun auch für eine Reihe von Fällen erwiesen ist, daß die in Frage stehenden drüsenartigen, papillären alveolären und zirkumvaskulären Wucherungen epithelialer Natur sind, so glaube ich doch nicht, daß man nunmehr berechtigt ist, alle derartigen in den Keimdrüsengeschwülsten vorkommenden Formationen für chorioektodermaler Abkunft zu erklären. Ich schließe mich in dieser Beziehung völlig der Ansicht R. Meyers an, der die Verallgemeinerung Picks für nicht nachahmenswert erklärt und auf die üblen Folgen eines derartigen Vorgehens hinweist. Meines Erachtens müssen in jedem einzelnen Falle — und nicht, wie Pick meint, in einem Falle für alle — noch „weitere Argumente neben den rein morphologischen Beweis" gesetzt werden. Nach Pick gibt es drei Möglichkeiten solcher Argumente: das Auffinden von Syncytium, der Nachweis der teratoiden Natur der Geschwulst und das Feststellen eines Zusammenhanges der fraglichen Zellen mit anderen Formationen des Ektoderms. Ich kann nur die letzte Möglichkeit als striktes Argument für den chorioektodermalen Charakter der fraglichen Wucherungen anerkennen, möchte aber diese etwas erweitern, indem ich nicht nur den Nachweis eines Zusammenhanges mit sicher ektodermalen Formationen, sondern auch mit Lagern

typischer Langhans-Zellen als beweisend ansehe. Warum ich die beiden anderen Möglichkeiten ausschließe, werde ich weiter unten zu begründen versuchen.

In meinen beiden mitgeteilten Fällen gelang es ebensowenig wie in dem Sternbergschen Falle, irgendwelche mit Sicherheit als Ektodermderivate anzusehende Formationen aufzufinden oder Stellen nachzuweisen, an denen typische Langhans-Zellen ohne Zwischensubstanz in regelloser diffuser Anordnung angehäuft waren. Es setzten sich vielmehr die Geschwülste trotz Untersuchung außerordentlich zahlreicher Abschnitte überall in der gleichen Weise aus den geschilderten Wucherungen zusammen. Man muß sie daher als einheitliche Geschwülste auffassen und wegen ihres Baues nach der üblichen Nomenklatur den perivaskulären Endotheliomen, Peritheliomen oder Periendotheliomen zurechnen. Dabei stellen wahrscheinlich die verschieden gestalteten Hohlräume mit niedriger oder kubischer Zellauskleidung Lymphräume dar, eine Auffassung, die auch Pick nahe gelegen zu haben scheint (a. a. O. S. 196). Zwischen diesen Lymphräumen und den perivaskulären Wucherungen finden sich alle Übergänge, so daß man sich die Genese dieser aus jenen leicht konstruieren kann. Für die Auffassung der Neubildungen als hervorgegangen aus wuchernden Endothelien spricht zunächst der völlige Mangel einer Basalmembran auch dort, wo keinerlei Wucherungserscheinungen an den Zellen zu konstatieren sind. Außerdem sind zwischen den einzelnen auskleidenden Elementen doch so erhebliche Größen- und Formendifferenzen vorhanden, wie man sie an Epithelien für gewöhnlich nicht zu sehen bekommt, wie sie dagegen oft an den proliferierenden Endothelien bei entzündlichen Vorgängen zu beobachten sind. Schließlich wird gerade vielfach bei den Endotheliomen auf die Ähnlichkeit ihrer Formationen mit epithelialen Wucherungen hingewiesen, ja diese Ähnlichkeit wird von verschiedener Seite geradezu als charakteristisch für die Endotheliomgruppe bezeichnet.

Nun kann mir selbstverständlich entgegengehalten werden, daß es sich in meinen Fällen um einseitig entwickelte Teratome gehandelt habe, in denen die übrigen Elemente frühzeitig überwuchert oder zugrunde gegangen sind, ein Einwand, den Pick gegen den analog liegenden Sternbergschen Fall erhoben hat.

Pick rechnet den letzteren eben zu seinen chorioektodermalen Epitheliomen mit perivaskulären Wucherungen. Diesem Einwande gegenüber möchte ich hervorheben, daß trotz der auffallenden Ähnlichkeit der in meinen Fällen vorhandenen Formationen mit den von Pick beschriebenen Anordnungen atypisch gewucherter Langhans-Zellen doch die einzelnen Zellen in meinen Tumoren wesentliche Unterschiede von den atypischen Langhans-Zellen aufweisen. Ich glaube nicht, daß ein unbefangener Kritiker bei Betrachtung der in meinen Präparaten vorhandenen zelligen Elemente jemals auf die Idee kommen würde, sie den Langhans-Zellen für gleichwertig zu erachten, während aus den Präparaten von Pick „gerade die Langhans-Zell-Natur der isoliert wuchernden chorioektodermalen Elemente ... ohne weiteres hervorgeht". Von einem „wie Glas durchsichtigen Cytoplasma" der Zellen kann in meinen Fällen nicht die Rede sein; zudem gelang mir der Nachweis von Glykogen nicht, doch möchte ich darauf differentialdiagnostisch keinen Wert legen. Beim Vergleich der einzelnen zelligen Elemente in Picks und meinen Fällen liegt also keine banale Ähnlichkeit, geschweige denn eine vollständige Identität vor.

Die Frage, ob es sich in den beschriebenen einheitlich aufgebauten Geschwülsten um ein einseitig entwickeltes Teratom gehandelt hat oder nicht, scheint mir nun im übrigen ziemlich irrelevant zu sein, und zwar deshalb, weil es mir gelungen ist, in einem sicheren Teratom des Hodens völlig analoge syncytiumhaltige Wucherungen zu finden, die ebenfalls meiner Meinung nach nichts mit den chorioektodermalen Wucherungen Picks zu tun haben. Wegen dieses Befundes glaube ich die oben erwähnte zweite Möglichkeit eines Argumentes für die chorioektodermale Natur der in Frage stehenden Wucherungen, den Nachweis der teratoiden Beschaffenheit der sie enthaltenden Geschwülste, nicht anerkennen zu dürfen. Es genügt eben nicht, nachzuweisen, daß ein Teratom vorliegt, es muß vielmehr dann noch festgestellt werden, daß die „chorioektodermalen" Wucherungen mit sicheren ektodermalen Elementen in Zusammenhang stehen. Der erwähnte Fall war folgender:

Fall III.

Am 4. April 1906 wurde dem Pathologischen Institute ein operativ entfernter Hode mit der Diagnose Tuberkulose ohne weitere Angaben

von auswärts übersandt. Später konnte ich von dem behandelnden Arzte noch in Erfahrung bringen, daß der Hode einem jungen italienischen Arbeiter angehört hatte und daß dieser wenige Wochen (?) nach der Operation mit Tumorentwicklung in den Leistendrüsen und im Abdomen kachektisch zugrunde ging. Eine Obduktion wurde nicht ausgeführt.

Das Präparat hatte eine Länge von 9 cm, war 6 cm breit und 8 cm dick. Es bestand aus dem in seiner Form erhaltenen, aber stark vergrößerten Hoden mit Nebenhoden. Die Scheidenhäute waren zum Teil erhalten und zeigten hinten, seitlich und unten strang- und flächenförmige Verwachsungen mit dem Nebenhoden und Hoden, so daß der Scheidenhautsack stellenweise obliteriert erschien. Vorn und oben fehlten die Scheidenhäute. Hinten ging der weiche und nicht verdickte Samenstrang nach oben hin ab; er war in einer Länge von etwa 3 cm mitentfernt worden. Aus dem vorderen und oberen Defekt der Scheidenhäute ragte nach oben zu ein großes ovoides Gebilde, offenbar der Hode, hervor. Seine Oberfläche war namentlich am oberen Pol völlig glatt und gelblichweiß glänzend; weiter nach unten hin traten Höcker und Einziehungen auf, und auf gelblichweißem Grunde sah man rötlichbräunliche und ockergelbe Flecken und dazwischen ektasierte Blutgefäße. Von hinten her legte sich an dieses eiförmige Gebilde, entsprechend dem Kopfe des Nebenhodens, ein kleinerer Körper mit grobknolliger, rostbrauner Oberfläche an. Die erhaltenen und verwachsenen Teile der Scheidenhäute zeigten eine rauhe, fetzige Außenfläche und dunkelrote bis rostbraune Fleckung.

Querschnitte durch den Samenstrang zeigten, daß dieser sich in normaler Weise aus verschiedenen Gefäßen usw. zusammensetzte, die in ein lockeres Bindegewebe eingebettet waren. Auf Querschnitten durch die obere Kuppe des Präparats sah man, daß entsprechend der äußeren Figuration zwei ungleiche Teile zu unterscheiden waren: ein größerer, fast kreisrund erscheinender Abschnitt, der Hode, und ein kleinerer, dem ersteren kappenartig aufsitzender, der Nebenhodenkopf. Beide Teile zeigten nur stellenweise als solches zu erkennendes Hoden- resp. Nebenhodengewebe. Bei weitem der größere Teil der Schnittfläche bestand aus Tumorgewebe, das nach Konsistenz und Farbe sehr verschiedenartig aussah. Erweichte gelbliche Partien, die an Verkäsung erinnerten, wechselten ab mit dunkel-blutroten Herden; dazwischen zogen glasig durchscheinende Streifen von Bindegewebe. Andere Stellen waren derb und klein alveolär. Ferner waren braunrote und rostbraune Flecken neben opak-graurötlichen Streifen und Flecken zu sehen. Die Albuginea war stellenweise und zwar da, wo die Oberfläche glatt erschien, vollständig erhalten als weißgelbliche, 1—1½ mm breite faserige Randzone. An andern Stellen wurde sie von den Tumormassen durchbrochen, die als höckerige Gebilde nur von der Tunica vaginalis propria überzogen an die Oberfläche hervortraten. — Weiter nach unten hin angelegte Querschnitte zeigten analoge Bilder; überall war die Trennung von Hoden und Nebenhoden deutlich;

auf einigen waren größere Partien normalen Hoden- resp. Nebenhodengewebes zu sehen, durchsetzt von einzelnen knotenartigen Tumorherden. Im Nebenhoden waren stellenweise glattwandige, mit gallertartigen Massen gefüllte Zysten verschiedener Größe (bis über Erbsengröße) vorhanden.

Zur mikroskopischen Untersuchung wurden aus möglichst vielen verschiedenen Stellen Stücke herausgeschnitten und teils in Paraffin, teils in Zelloidin eingebettet.

Unter dem Mikroskop läßt sich die teratoide Natur dieser Geschwulst ohne weiteres nachweisen. Vielfach finden sich mehr oder minder zirkumskripte Partien, die ein typisches embryonales Keimgewebe zeigen, aus welchem sich verschiedene Bestandteile, hyaliner Knorpel, Schleimgewebe und drüsenartige Bildungen herausdifferenzieren. Die letzteren erinnern sehr lebhaft an analoge Formen bei den mesodermalen Nierenmischgeschwülsten. Weiter sind glatte Muskelfasern in ziemlich bedeutender Anzahl an verschiedenen Stellen vorhanden; die ziemlich langen Fasern mit stäbchenförmigen Kernen liegen mit ihren Längsseiten zu Bündeln vereinigt nebeneinander. Zuweilen umgeben solche Faserzüge ziemlich regelmäßig konzentrische Hohlräume, die mit hohem Zylinderepithel ausgekleidet sind; die Zellen stülpen sich oft drüsenartig in die Wand ein und zeigen in der Form von Becherzellen ziemlich lebhafte Schleimproduktion. Andere Hohlräume sind mit geschichtetem Zylinderepithel, dessen oberste Zellreihe deutliche Flimmern aufweist, innen bedeckt, und dieses Epithel geht manchmal direkt in einen Zellenbelag über, der aus großen platten Elementen sich zusammensetzt. Dabei beobachtet man nicht selten in der nächsten Umgebung solcher Hohlräume mehrere rundliche oder auch halbmondartig gekrümmte Herde von hyalinem Knorpel. Die auskleidenden zylindrischen Zellen sitzen einer fast überall deutlich nachweisbaren basalen Bindegewebsmembran auf. — Von sicher ektodermalen Elementen sind verschieden gestaltete solide Komplexe von Zellen vorhanden, die zum Teil deutliche Interzellularbrücken zeigen; in andern sind verschieden große Keratohyalinkörperchen suspendiert. Im Zentrum der Haufen sind bisweilen konzentrisch geschichtete verhornte Perlen nachzuweisen. Außerdem finden sich an verschiedenen völlig nekrotischen Stellen der Geschwulst große zirkumskripte geschichtete Kugeln, die, obwohl auch an der Peripherie keine Kerne zu färben sind, doch als ektodermale Hornkugeln aufzufassen sind.

Die Aufzählung dieser mehr oder weniger differenzierten Geschwulstbestandteile möge genügen, um den Tumor als Teratom zu kennzeichnen. Große Partien der Geschwulst sind völlig nekrotisch, andere stark durchblutet. Dazwischen finden sich aber überall noch erhaltene Teile mit Formationen, die nicht ohne weiteres als spezifische Wucherungen eines bestimmten Keimblattes zu deuten sind. Ziemlich große polymorphe Zellen, meist mit dunkel tingierbarem rundlichem Kern liegen in großen soliden Haufen zusammen, ohne zwischen sich Interzellularsubstanz zu zeigen. An anderen Stellen sieht man verschieden gestaltete Züge, Stränge und

Haufen von kleineren polygonalen Zellen mit bläschenförmigen Kernen, umgeben und getrennt von ziemlich kernarmem fibrillärem Bindegewebe. Erinnern diese letzteren Wucherungen an das Bild des Carcinoma simplex, so sind auch Wucherungsformen vertreten, die dem Adenokarzinom durchaus entsprechen. Daneben sind aber auch, meist in ziemlich abgeschlossenen Bezirken, Bildungen vertreten, wie wir sie in unsern beiden ersten Fällen als die Hauptmasse der Neubildung ausmachend gefunden haben.

Spalträume mit einschichtigem Zellbelag, erweiterte Räume mit papillomartig gegen das Lumen vorwuchernden Proliferationen und große Haufen von vielfach sich verflechtenden Strängen und Zügen, die aus zentralen Blutkapillaren mit dichten Mänteln von Zellen bestehen und zwischen sich nur schmale Schlitze erkennen lassen, liegen in buntem Durcheinander, eingebettet in recht kernreiches und von zahlreichen Kapillaren durchzogenes Bindegewebe. Die Zellen sind dabei wieder überall sich ähnlich: meist kubisch, selten hochzylindrisch, mit ziemlich blassem Protoplasma und relativ großem, ausgesprochen bläschenförmigem Kern.

In diesen, wie gesagt, meist durch Bindegewebe mehr oder weniger gegen die übrigen Wucherungen abgeschlossenen, von den Ektodermderivaten aber räumlich weit entfernten Bezirken finden sich nun auch wieder die vielkernigen Protoplasmamassen, und zwar wiederum mit Vorliebe in der Nachbarschaft von zugrunde gegangenen oder durchbluteten Partien. Man sieht dort ganz unregelmäßig gestaltete bandartige Massen mit zahllosen, oft recht kleinen dunklen Kernen und verschieden geformten Hohlräumen; die stark färbbaren Protoplasmabänder umfassen zuweilen kleine Haufen polygonaler Zellen mit bläschenförmigen Kernen, zwischen denen weiße und rote Blutkörperchen liegen (Fig. 11, Taf. XII). Diese Zellen, die den mantelartig den Kapillaren aufsitzenden entsprechen, zeigen nirgends Bilder, aus denen zu schließen wäre, daß die Protoplasmamassen aus ihnen durch Konfluenz hervorgingen.

Bei andern syncytialen Massen tritt wieder die Beziehung zu der innern Auskleidung von Blutkapillaren deutlich in die Erscheinung. So läßt sich ein stark erweiterter, stellenweis mit roten Blutkörperchen gefüllter Blutraum auf einer Reihe von Schnitten verfolgen, von dem ein Teil der Wandung durch eine große Protoplasmaplatte ohne Zellgrenzen mit verschieden geformten chromatinreichen Kernen gebildet wird (Fig. 12, Taf. XII). Das Protoplasma hat bei verschiedenen Färbungen den charakteristischen dunklen Farbenton des Syncytiums und hebt sich dadurch scharf gegen die übrigen Wandelemente ab. Andere kleinere Bluträume sind von Protoplasmaringen allseitig umgeben; dabei sind die zahlreichen Kerne entweder klein und gleichmäßig dunkel färbbar (Fig. 13, Taf. XII), oder es sind neben polymorphen dunklen Kernen hellere, meist ovale vorhanden, die Kernkörperchen erkennen lassen und den Endothelkernen normaler Blutkapillaren ähneln (Fig. 14, Taf. XII); bisweilen sieht man neben derartigen Bluträumen, die sich übrigens auf Serienschnitten als

rohrförmige Gebilde erweisen, kompakte Riesenzellen, um die herum die Bindegewebskerne meist konzentrisch angeordnet sind. Wieder andere Gebilde stellen nicht einheitliche, von synzytialen Massen umgebene Räume dar; vielmehr finden sich in größeren und kleineren Protoplasmakomplexen verschiedene mit roten Blutkörperchen meist prall gefüllte Hohlräume, die voneinander durch breitere und schmälere homogene Protoplasmabrücken getrennt werden (Fig. 15 u. 16, Taf. XII).

Während diese Gebilde in den Bezirken mit Wucherungen, die den in unsern beiden ersten Fällen gefundenen entsprechen, recht reichlich vorhanden sind, gelang es mir an anderen Stellen der Geschwulst nur ganz vereinzelt sie aufzufinden, und dann waren in ihrer Nachbarschaft entweder ähnliche Formationen, wie in jenen Bezirken vorhanden, oder das Geschwulstgewebe war dort in stark vorgeschrittener Nekrose.

In diesem Falle von zweifellosem Hodenteratom finden sich also an verschiedenen Stellen, die gegen die Umgebung mehr oder weniger scharf durch Bindegewebslagen abgegrenzt sind, Wucherungen vor, die durchaus denen in unseren beiden ersten Fällen entsprechen und deren zellige Elemente sich ebenso wie die jener von dem Langhans-Typus der Pickschen chorioektodermalen Wucherungen unterscheiden. Von den Elementen sicher ektodermalen Ursprungs, die sich in der Geschwulst namentlich als epidermoidale Gebilde präsentieren, sind diese syncytiumhaltigen Wucherungen stets räumlich weit getrennt, so daß es schon von vornherein unwahrscheinlich war, Übergänge zwischen diesen und jenen aufzufinden. Ich habe nun sowohl durch Herde mit syncytiumhaltigen Formationen als durch solche mit sicheren Ektodermderivaten Serienschnitte angelegt und nirgends einen Anhaltspunkt für derartige Übergänge aufgefunden. Die epidermoidalen Gebilde bildeten überall auf den verschiedenen Schnitten die gleichen, meist kankroidartigen Formationen, und bei den syncytiumhaltigen Wucherungen gewann ich wiederum die Überzeugung, daß als Ausgangspunkt der Neubildung die unregelmäßig geformten, mit niedrigen kubischen Zellen ausgekleideten Hohl- und Spalträume anzusehen sind, die nach ihrem ganzen Verhalten mit größter Wahrscheinlichkeit Lymphräume darstellen.

Nun haben wir bisher ganz von den syncytialen Bildungen abgesehen; diese sind es aber gerade, die verschiedene Autoren trotz nur geringer Ähnlichkeit ihrer Befunde mit dem Chorionepitheliom doch dazu veranlaßt haben, die gefundenen Formationen mit den chorionepitheliomatösen Wucherungen zu identifizieren.

Wir kommen somit wieder zurück auf die Frage, die wir uns eingangs vorgelegt haben, ob nämlich die Syncytien in allen Fällen als gleichwertige Elemente anzusehen sind.

In einer Reihe von Fällen kan es gar keinem Zweifel unterliegen, daß Neubildungen von völliger Identität mit dem Chorionepitheliom des Weibes vorlagen. So betont Schlagenhaufer, daß sein Tumor in den verschiedensten Details in solchem Grade das Chorionepitheliom kopiert, „daß ohne Kenntnis der Provenienz der Präparate unbedingt die Diagnose auf ein Chorionepitheliom gestellt werden müßte". Schmorl fand in seinem ersten Falle an einer zirkumskripten Stelle des primären Tumors einen stecknadelkopfgroßen Herd, „der aus spezifischen Elementen bestand, welche von Gruppen kleiner, den Langhansschen Zellen analoger Elemente überzogen bzw. mit ihnen untermischt waren", und im zweiten Tumor „an einer scharf umschriebenen, an der Peripherie des Tumors gelegenen hirsekorngroßen Stelle chorionepithelische Bildungen". Auch im Falle von Steinhaus handelte es sich um sicher chorionepitheliomatöse Formationen. In Risels erstem Falle hatten die Wucherungen „vollständig den Charakter des wuchernden Chorionepithels". Ebenso fand Emanuel neben anderen Wucherungen vollkommen chorionepitheliomartige Partien. Im Falle v. Hansemanns bestätigte die Untersuchung des Primärtumors die aus den Metastasen gestellte Diagnose auf Chorionepitheliom. In dem Hodentumor von Salén-H. Askanazy trat das Bild des typischen Chorionepithelioms zurück hinter stark „modifizierte" Wucherungen, die weitaus den größten Teil der Geschwulst ausmachten. Die Schilderung der Strukturverhältnisse von Frank in seinem ersten Fall ist für die Chorionepitheliomdiagnose überzeugend, während der zweite Fall keine sehr typischen Bilder enthalten haben kann.

In anderen Fällen weichen die Beschreibungen der Wucherungen in den Geschwülsten doch erheblich von dem Bilde des Chorionepithelioms ab. So spricht Wlassow zwar bei den metastatischen Geschwülsten seines ersten Falles von einer „histologischen Identität" mit dem Chorionepitheliom; seine Beschreibung und seine Abbildungen von den Formationen in den drei untersuchten primären Tumoren haben aber wenig gemeinsam mit dem Verhalten jener Geschwulstart. In den Metastasen von Risels

zweitem Falle waren solche „Zellformen, welche mit dem Chorionepithel in seiner normalen eigenartigen Anordnung identisch sind, nur relativ spärlich vorhanden". Dillmann konnte zwar die schon makroskopisch mit Wahrscheinlichkeit gestellte Diagnose auf Chorionepitheliom durch die mikroskopische Untersuchung „völlig bestätigen", doch war der Befund von syncytialen Zellverbänden im Hoden „nicht so deutlich, daß man das Vorkommen von Syncytien im Primärtumor mit Sicherheit behaupten könnte".

In den Beschreibungen und namentlich auch in den Abbildungen der Fälle von Sarcome angioplastique, die jetzt, wie gesagt, vielfach den Chorionepitheliomen in Hodentumoren zugerechnet werden, finde ich auch nicht die Spur eines Anhaltspunktes dafür, daß die Neubildungen den Charakter des Chorionepithelioms besessen haben, abgesehen von den plasmodialen Riesenzellen. Ebenso geht auch aus der Schilderung der Hodengeschwulst von Sternberg hervor, daß keine große Ähnlichkeit mit dem Chorionepitheliom bestanden haben kann. Sternberg sagt selbst, daß die syncytialen Protoplasmamassen im allgemeinen nur spärlich anzutreffen waren und daß die Geschwulst sich größtenteils aus den perivaskulären Zellmassen, die den wesentlichsten Bestandteil bildeten, zusammensetzte.

In unseren drei Fällen waren, wie bei der mikroskopischen Beschreibung hervorgehoben wurde, nur selten Stellen aufzufinden, an denen die Lageverhältnisse der die Hauptmasse der Wucherung ausmachenden Zellen zu den syncytialen Gebilden an die Struktur des malignen Chorionepithelioms erinnerten, und diese Ähnlichkeit war eine ganz oberflächliche, hervorgerufen durch nekrobiotische Vorgänge, die die sonst in festen Verbänden liegenden Zellen aus ihrem Zusammenhange gelöst und isoliert hatten und so den Eindruck von ungeordnet und diffus gelagerten Langhans-Zellen vortäuschten.

Es verhalten sich also die einzelnen Geschwülste in bezug auf ihren syncytiumhaltigen Anteil sowohl quantitativ als auch qualitativ recht verschieden. Das würde aber an sich nicht gegen eine Zusammengehörigkeit aller Fälle sprechen, da ja nach Pick „das wuchernde Chorionepithel in den Teratomen der Keimdrüsen in überraschender Weise besondere neue Eigenschaften erwirbt". Man könnte also annehmen, daß die Verschiedenheit der Forma-

tion in den einzelnen Fällen durch verschiedene Grade der Anaplasie ein und desselben wuchernden Gewebes bedingt wäre. Nun haben wir aber gesehen, daß es in einigen Fällen nicht bewiesen, ja nicht einmal auch nur irgendwie wahrscheinlich ist, daß die Hauptmassen der Wucherungen chorioektodermalen oder überhaupt epithelialen Ursprungs sind. Zu diesen Fällen rechne ich außer meinen drei eigenen mit Bestimmtheit die älteren Fälle von Sarcome angioplastique, ferner den Fall von Sternberg, mit großer Wahrscheinlichkeit des weiteren den zweiten und dritten Fall von Wlassow, in denen mir nur ein rein morphologischer Beweis für die epitheliale Natur der Wucherungen ohne weitere Argumente (vgl. Pick) erbracht worden zu sein scheint; ob nicht schließlich der eine oder andere von den übrigen Fällen hierher gehört, möchte ich dahingestellt sein lassen. Diese Fälle haben das Gemeinsame, daß sie sich in allen Abschnitten des Primärtumors (nicht nur in einzelnen, wie die Fälle von Steinhaus, Askanazy usw.) anders verhalten wie das Chorionepitheliom des Weibes; das Abweichende liegt aber nicht nur in den verschiedenen Formationen der die Hauptmasse der Wucherung ausmachenden Zellen, sondern auch in dem Verhalten des Syncytiums, und zwar in erster Linie in seinen Beziehungen zu den Blutgefäßen.

Der Begriff des Sarcome angioplastique wurde von Malassez und Monod von ihrer Auffassung der Riesenzellen als „vaisseaux metatypiques" abgeleitet. Neben außerordentlich polymorphen, vakuolisierten und Netze bildenden Protoplasmamassen fanden die Autoren Hohlräume mit roten Blutkörperchen angefüllt, umgeben von einem syncytialen Protoplasmaring „en sorte qu'elles ressemblent à la coupe transversale d'un gros capillaire sanguin". Sie konnten ferner einen dieser Hohlräume beobachten, „qui nous a paru se continuer avec un capillaire sanguin". Aus derartigen Bildern mußten Malassez und Monod die Überzeugung gewinnen, daß die Syncytien aus den endothelialen Elementen der Blutkapillaren hervorgingen, daß sie atypische Gefäßanlagen darstellten. Diese Auffassung teilten Carnot und Marie sowie Dopter auf Grund des Befundes in ihren Fällen.

Offenbar sehr ähnliche Beziehungen zwischen den Protoplasmamassen und den Blutgefäßen sah Wlassow in seinen Fällen,

nur deutete er sie in der eingangs erwähnten Weise anders, als die französischen Autoren, in der Annahme, daß die Riesenzellen von den übrigen Tumorelementen abzuleiten und letztere als Epithelien aufzufassen sind. Meines Erachtens ist von Wlassow weder für das eine noch für das andere ein strikter Beweis erbracht worden. Der Einwand Wlassows, daß die Anwesenheit von Leukozyten zwischen den roten Blutkörperchen in den Vakuolen der Protoplasmamassen „unbedingt gegen eine innerhalb der Zelle stattfindende Entstehung der roten Blutkörperchen spricht", steht der Auffassung von Malassez und Monod, die den gleichen Befund erhoben („parfois mêlés de quelques globules blancs") durchaus nicht entgegen, da das Vorkommen der Leukocyten bei Bestehen einer direkten Kommunikation zwischen den Vakuolen und den Blutkapillaren ohne weiteres erklärlich ist.

In direktem Anschluß an die Auffassung von Malassez und Monod betrachtete Sternberg die von ihm beschriebenen Protoplasmamassen als abnorme Anlagen von Blutgefäßkapillaren. Der Sternbergsche Fall und meine drei Fälle scheinen mir insofern von besonderer Bedeutung für die Frage der Syncytiumgenese zu sein, als bei ihnen in den Primärtumoren die Syncytien nur relativ spärlich vertreten sind und noch keine große Ausdehnung angenommen haben, mithin wohl als Jugendstadien der Syncytiumbildung angesehen werden können. Sternberg sah, wie bereits erwähnt, Kapillaren, an denen sich eine Zelle durch ihre Größe und intensive Färbbarkeit vor den übrigen Endothelien auszeichnete; andere Kapillaren waren nur von solchen Zellen begrenzt, und diese konfluierten zu breiten, stark färbbaren Protoplasmabändern, in denen keine einzelnen Zellen mehr abgrenzbar waren. In Fig. 2 (Taf. XI) habe ich eine Kapillare dargestellt, an der ganz analoge Verhältnisse vorliegen. Während am oberen Teile der Zirkumferenz die Endothelien normale Dimensionen zeigen, schwellen sie nach unten hin mehr und mehr an unter gleichzeitiger Größenzunahme der Kerne, um schließlich am unteren Pole eine vielkernige, dunkel tingierbare Protoplasmamasse mit verschieden großen polymorphen Kernen zu bilden. Ebenso bildet in Fig. 12 (Taf. XII) eine protoplasmatische vielkernige Platte, die sich auf einer Anzahl Serienschnitte nachweisen ließ, den unteren

Teil der Begrenzung einer stark erweiterten Kapillare; hier sind an den übrigen Endothelien keine Veränderungen nachzuweisen. Von solchen Bildern aus finden sich in meinen Fällen alle Übergänge zu den Verhältnissen, wie sie in den Fig. 4, 5, 13 und 14 abgebildet sind. Hier sieht man protoplasmatische Ringe von verschiedener Breite mit zahlreichen polymorphen, in der Größe wechselnden Kernen, die zum Teil noch den Charakter der Endothelienkerne aufweisen; die Ringe umschließen einen Hohlraum, der von meist zahlreichen roten und vereinzelten weißen Blutkörperchen mehr oder weniger ausgefüllt wird. Stellenweise lassen sich schon bei diesen Bildungen Vakuolen innerhalb des Protoplasmas erkennen (Fig. 4 b, Taf. XI). Nach außen hin werden diese syncytialen Ringe entweder konzentrisch begrenzt von faserigem Bindegewebe (Fig. 14) oder sie strecken unregelmäßig geformte, meist plumpe Ausläufer in die Umgebung aus (Fig. 5). — An anderen Kapillaren ist die syncytiale Protoplasmamasse von einer Stelle der inneren Auskleidung aus vorgewuchert und hängt nun polypenartig in das Lumen hinein (Fig. 3 und 7); wird die stielartige Verbindung mit der Gefäßwand nicht im Schnitt getroffen, so scheinen große plasmodiale vielkernige Riesenzellen frei im Lumen der Kapillare zu liegen. Auch hier lassen sich Vakuolenbildungen im Protoplasma nachweisen, die ebenso wie die der Ringe entweder leer sind oder krümelig geronnene Massen, nie aber rote Blutkörperchen enthalten. Dadurch, daß die ins Lumen der Kapillaren vordringenden Protoplasmamassen vielfache Ausläufer zeigen, die untereinander und mit anderen Stellen der inneren Auskleidung in Verbindung treten, kommen eigenartig netzförmige Protoplasmagebilde zustande (Fig. 8, Taf. XI), in deren pseudovakuolären Maschen reichliche rote Blutkörperchen sich vorfinden. In analoger Weise können auch von den protoplasmatischen Ringen Fortsätze ins Lumen sich hineinerstrecken und sich miteinander vereinigen, woraus dann Bilder resultieren, wie sie in Fig. 9, 15 und 16 wiedergegeben sind. Werden alle diese verschiedenen syncytialen Gebilde im Schnitte nicht quer getroffen, wie dies bei den bisher besprochenen Figuren der Fall war, sondern längs oder schräg, so lassen sich oft die Beziehungen zwischen den dann gänzlich abenteuerlich gestalteten Protoplasmamassen (Fig. 1 und 11) und den Blutgefäßen nicht sofort erkennen, doch wird man stets

auf Serienschnitten an irgendeiner Stelle einen engen Zusammenhang nachweisen können.

Daß es sich bei den in meinen Fällen gefundenen syncytialen Protoplasmamassen um endotheliale Gebilde handelt, unterliegt für mich gar keinem Zweifel. Ihre Lokalisation namentlich in der Nachbarschaft von hämorrhagisch infiltrierten und nekrotischen Partien des Geschwulstgewebes weist darauf hin, daß sie als mißglückte Versuche einer Organisation der zugrunde gegangenen Stellen von seiten des Blutgefäßapparates her zu deuten sind, eine Vorstellung, die bereits Sternberg auf Grund des ganz analogen Befundes in seinem Falle ausgesprochen hat. Mit der eigentlichen Geschwulstentwicklung haben sie demnach nichts zu tun; sie sind als eigenartige sekundäre Zutaten anzusehen.

Auf nahe Beziehungen zwischen den Syncytien und dem Blutgefäßsystem ist nun auch in einer Reihe von anderen Fällen hingewiesen worden, doch sind diese Beziehungen, wie sofort aus den Beschreibungen und den Abbildungen hervorgeht, ganz andere wie die in den bisher besprochenen Fällen. So beschreibt Schlagenhaufer syncytiale Massen, die von außen her in Blutgefäße eindringen, wobei an den Endothelien keinerlei Veränderungen wahrzunehmen waren. Risel erhielt in seinem ersten Falle Bilder, die für einen Einbruch der Massen in Blutgefäße und für eine Substitution von deren Wandung sprachen. Eine besondere Häufung syncytialer Gebilde beobachtete Askanazy namentlich in der Umgebung kleiner, prall gefüllter Blutgefäße; „indem sich die plasmatischen Streifen oder daraus abgespaltene Einzelelemente unter das Endothel lagern, geht dieses zugrunde und wird durch das syncytiale Gewebe substituiert bzw. es erfolgt nach Eröffnung des Gefäßes die Extravasation". Auch Steinert sah in der nächsten Nachbarschaft der Syncytien erweiterte Blutkapillaren in sehr reicher Zahl, doch ließ sich kein Konnex zwischen beiden auffinden.

Während also in der einen Gruppe von Fällen sicher genetische Beziehungen zwischen Syncytien und Blutgefäßen bestehen, finden sich in der anderen nur Anlagerungen der Protoplasmamassen an Blutgefäße oder Einbrüche in sie von außen mit Substitution der Gefäßwand, und in wieder anderen Fällen wurden überhaupt keine Beziehungen zwischen beiden Elementen gefunden. Spricht dies

verschiedene Verhalten schon für die genetische Ungleichwertigkeit der Syncytien in den einzelnen Fällen, so scheint mir ein von Risel erhobener Befund hierfür direkt beweisend zu sein. Risel sah an einer Stelle seines ersten Hodentumors einen so innigen Zusammenhang zwischen einem neuroepithelialen Schlauche und einem vielkernigen Protoplasmaklumpen von syncytialem Charakter, „daß es sich offenbar um einen Übergang beider Epithelformen ineinander handelt". Bei dem dichten Nebeneinander von chorionepithelähnlichen Elementen und epithelialen Schläuchen an vielen anderen Stellen in seinem Falle hält Risel es für weit wahrscheinlicher, „daß es sich hier um das Hervorgehen der vielkernigen chorionepithelialen Elemente aus dem zylindrischen Epithel eines Schlauches ektodermaler Herkunft handelt", als daß ein Einbruch der vielkernigen Masse in einen Epithelschlauch vorliegt. Nach ihm stellen daher die syncytiumhaltigen Wucherungen eine besondere Erscheinungsform des die verschiedensten Gebilde produzierenden fötalen Ektoderms dar.

Dieser Auffassung der Syncytien als epitheliale Elemente ist wohl für eine Anzahl der beschriebenen Teratome mit chorionepitheliomatösen Wucherungen beizupflichten. Ob aber in allen den Fällen, deren syncytiumhaltigen Formationen dem malignen Chorionepitheliom des Weibes gleichen, die Syncytien als Derivate des fötalen Ektoderms anzusehen sind, bleibe dahingestellt, da ja die Frage der Abstammung des Syncytiums in jenen Tumoren des Weibes ebensowenig wie in der normalen Plazenta als definitiv beantwortet zu betrachten ist. Ohne auf diese Frage näher einzugehen, möchte ich nur darauf hinweisen, daß gerade in neuerer Zeit die Zahl derjenigen Autoren zuzunehmen scheint, die das normale choriale Syncytium genetisch nicht als einheitliche Bildung auffassen oder seine epitheliale Herkunft ganz in Abrede stellen: ich erwähne nur die Namen Pfannenstiel[18], Freund[19], v. Rosthorn[20], Sternberg, Babes[21]. Es ist demnach sehr wohl denkbar, daß auch in Teratomen mit typisch chorionepitheliomatösen Wucherungen die syncytialen Gebilde nicht von dem fötalen Ektoderm, sondern von anderen Elementen, namentlich auch von den Gefäßwänden abzuleiten wären. Ich glaube daher, daß man nur in solchen Fällen syncytiumhaltiger Teratome mit größter Wahrscheinlichkeit von epithelialen Syncytien reden

darf, in denen die vielkernigen Protoplasmamassen Beziehungen zum Gefäßsystem, die auf einen genetischen Zusammenhang hindeuten, nicht erkennen lassen, dagegen mit sicher epithelialen Elementen, wie in dem Falle von Risel, in engem Konnex stehen.

Wir kommen demnach zu dem Schlusse, daß die in Hodentumoren vorkommenden syncytialen Protoplasmamassen sicher nicht als gleichwertige Elemente aufzufassen sind, und können nach den syncytiumhaltigen Wucherungen zwei Gruppen von Tumoren unterscheiden, die miteinander nichts weiter gemein haben als eine oberflächliche makroskopische Ähnlichkeit, bedingt durch ihre Neigung zu Blutungen und Nekrosen, und die morphologisch oft sehr sich ähnelnden Syncytien. Die erste Gruppe umfaßt die Hodenteratome mit chorioektodermalen Formationen und epithelialen Syncytien; an diese schließen sich die ebenfalls teratoiden Tumoren mit chorionepitheliomatösen Wucherungen an, bei denen die Syncytien wahrscheinlich aber nicht epithelialer Herkunft sind. Zur zweiten Gruppe gehören einheitliche oder teratoide Geschwülste mit perivaskulären, lymphangioendotheliomatösen Formationen und syncytialen Protoplasmamassen sicher endothelialen Ursprungs.

Gegen die Abtrennung dieser zweiten Gruppe von dem Chorionepitheliom ist eingewendet worden, daß es doch auffallen muß, daß Geschwülste von so besonderer Eigenart gerade vorzugsweise in den Keimdrüsen auftreten, in denen in anderen Fällen sichere Chorionepitheliome beschrieben worden sind. Dem ist entgegenzuhalten, daß ganz ähnliche und wahrscheinlich mit ersteren identische Tumoren gerade in den letzten Jahren auch an anderen Körperstellen gefunden wurden; ich verweise nur auf die Fälle von Marx[22], Brault[23] und die beiden von Sternberg kurz erwähnten Tumoren, denen die von Gallina[24] beschriebene Geschwulst vielleicht noch anzureihen wäre. Andererseits würde der Befund derartiger Tumoren ausschließlich in den Keimdrüsen an Merkwürdigkeit verlieren, wenn man bedenkt, daß die Gefäße der Genitalien ja schon normalerweise in besonderem Maße zur Bildung syncytialer Massen disponiert zu sein scheinen.

Schließlich dürfte es sich empfehlen, mit Rücksicht auf die Protoplasma- und Kernverhältnisse in den Tumoren der zweiten

Gruppe nicht von „Syncytien" zu reden, sondern von „Symplasmen", da nach Bonnet [25] „als maßgebend für die Einreihung unter den Plasmodien- oder Syncytienbildungenbegriff einerseits und unter die Symplasmabildungen andererseits . . . das intakte oder pathologische Verhalten der Kerne und des Plasmas zu betrachten" ist.

Literatur.

1. Malassez et Monod, Archives de Physiol. norm. et pathol. V. 1878.
2. Carnot et Marie, Bull. de la Société anatom. de Paris 1898.
3. Dopter, Archives de méd. expérim. 1900, XII.
4. Wlassow, Dieses Arch. Bd. 169, 1902.
5. Schlagenhaufer, Wiener Klin. Wochenschr. 1902.
6. Schmorl, Verh. d. Deutsch. Path. Ges., V, 1902.
7. Steinert, Dieses Arch., Bd. 174, 1903.
8. Steinhaus, Wiener Med. Wochenschr., 1903.
9. Risel, Arbeiten aus dem Path. Institut zu Leipzig, 1903, I.
10. Emanuel, Zeitschrift f. Geburtsh. u. Gyn., Bd. 51, 1904.
11. v. Hansemann, Zeitschrift f. Geburtsh. u. Gyn., Bd. 51, 1904.
12. H. Askanazy, Inaug.-Diss., Leipzig 1904.
13. Dillmann, Zeitschrift f. Krebsforsch., III, 1905.
14. R. T. Frank, Studies from the Department of Path. Columbia University, Vol. X, 1904—5.
15. Sternberg, Zeitschrift f. Heilkunde, Bd. 26, 1905.
16. L. Pick, Berl. Klin. Wochenschr. 1904.
17. Derselbe, Dieses Arch., Bd. 180, 1905 und Zentralbl. f. Gyn. 1905.
18. Pfannenstiel, Zentralbl. f. Gyn. 1898.
19. Freund, Zeitschrift f. Geburtsh. u. Gyn., 1896, Bd. 34.
20. v. Rosthorn, Beiträge zur Geburtsh. u. Gyn. Festschrift f. Chrobak. I, 1903.
21. Babes, Bibliotheca Medica C., Heft 20, 1905.
22. Marx, Zieglers Beiträge, Bd. 36, 1904.
23. Brault, in Manuel d'histol. pathol. (Cornil-Rauvier), 3. Aufl., 1901.
24. Gallina, Dieses Arch., Bd. 172, 1903.
25. Bonnet, Monatsschrift f. Geburtsh. u. Gyn., Bd. 18, 1903.
26. Scott and Longcope, Bull. of the Ayer clin. labor. of the Pennsylv. Hosp. 1905.

Erklärung der Tafelfiguren siehe im Text, sämtliche Figuren wurden mit dem Leitzschen Zeichenokular bei Objektiv V vom Verfasser gezeichnet. —

Nachtrag bei der Korrektur.

Während des Druckes vorstehender Arbeit erschien in den Ergebnissen der allgem. Path. und pathol. Anatomie XI, 2. Abteilung ein Sammelreferat von Risel, in dem der Verf. zu verschiedenen oben berührten Fragen neuerdings Stellung nimmt. Hier sei nur kurz erwähnt, daß Riesel es zweifelhaft geworden ist, ob sein früher publizierter 2. Fall „wirklich als ein chorionepitheliomhaltiges Hodenteratom aufzufassen ist, im Hinblick auf das Vorkommen ähnlicher Zellformen .... in sicher nicht chorioepithelialen Geschwülsten". Risel erklärt weiter, daß ihm „die ganze Lehre vom Epithelioma chorioectodermale auf recht schwachen Füßen zu stehen scheint", und daß die Deutung der Fälle von Sarcome angioplastique „als Teratome gewissen Schwierigkeiten begegnet, da von charakteristischen teratomatösen Bestandteilen in keinem dieser Fälle etwas gefunden wurde". Ihm erscheint es fraglich, „ob man wirklich alle Fälle von Sarcome angioplastique des Hodens ... als chorionepitheliomhaltige Teratome auffassen darf".

XV.

Beitrag zu den Geschwülsten der Oberkieferhöhle (Zystadenom mit epulidem Grundgewebe).

(Aus dem Pathologischen Institut des Herzoglichen Krankenhauses in Braunschweig.)

Von

Dr. Hans Böhmig,

Volontärassistenten am Institut.

(Hierzu Taf. XIII.)

Die innigen Beziehungen, in die Schleimhaut und Knochen am Oberkiefer treten, bedingen das Vorkommen mannigfach zusammengesetzter Geschwülste dieser Gegend. Welch großes Interesse von jeher diesen Geschwülsten entgegengebracht wurde, beweisen die zahlreichen Arbeiten, die sich damit beschäftigen. In einem großen Teil der Fälle handelt es sich um Geschwülste zystischer Natur, die ihren Ausgang genommen haben von der Schleimhaut der Kieferhöhle, dem Periost, dem eigentlichen Knochen oder vom Zahnsystem. Zumeist sind es einkammerige Zysten, von vielkammerigen ist nur eine kleine Zahl beschrieben, und diese wieder hatten ihren Sitz bis auf wenige Ausnahmen am Unterkiefer.

Für die Histogenese der vielkammerigen Kieferzysten wird fast einstimmig von den Autoren das Zahnsystem zur Erklärung herangezogen. Der von mir zu beschreibende Tumor ist eine vielkammerige zystische Geschwulst des Oberkiefers, die interessant ist, weil der bindegewebige Grundstock durchgehends den bekannten Bau der Epulis mit ihren zahlreichen typischen Riesenzellen und ihrer Fähigkeit echter Knochenbildung zeigt, vor allem aber, weil sich der epitheliale Bestandteil absolut nicht mit dem Epithel der Mundschleimhaut bz. dem von diesem in letzter Linie stammenden Zahnepithel in Zusammenhang bringen läßt. Vielmehr ist man gezwungen, das Epithel der Kieferhöhlenschleimhaut bzw. das ihrer Drüsen zur Erklärung heranzuziehen.

Einen dem unseren gleichen Fall habe ich in der einschlägigen Literatur nicht gefunden.

Ich will nun so vorgehen, daß ich der Krankengeschichte die histologische Beschreibung des Tumors folgen lasse, daran einen kurzen Überblick über ähnliche Fälle der Literatur gebe und mit der Deutung unseres Falles schließe.

Der Tumor, den mir Herr Dr. Borrmann zur Bearbeitung übergab, wurde letzterem Anfang November 1904 von Herrn Geh. Sanitätsrat Dr. Krabbel in Aachen (Mariahilfhospital) zur Untersuchung zugeschickt. Für die freundliche Überlassung der Krankengeschichte sage ich Herrn Geh. Sanitätsrat Dr. Krabbel meinen besten Dank.

Krankengeschichte:

„Die 70 Jahre alte Frau V. kam 27. 9. 04 in das Hospital mit der Angabe, sie habe seit einigen Wochen eine kleine, nicht schmerzhafte Geschwulst am Zahnfleisch des rechten Oberkiefers bemerkt. Die Untersuchung ergab eine walnußgroße Geschwulst am rechten Oberkiefer im Bereich des 2. Incisivus bis 2. Prämolaren. Die Oberfläche war leicht höckerig, auf der Prominenz stellenweise geschwürig zerfallen, mit schmierigem Belag. Am Halse und Unterkiefer fehlten Drüsenschwellungen.

In Äther-Chloroform-Narkose wurde am 28. 9. der Tumor entfernt. Vom Munde aus wurde im Gesunden die Exstirpationslinie mit dem Paquelin zunächst markiert und dann so tief als möglich gezogen, hierauf der Tumor mit Schere, Meißel und Hammer „ganz im Gesunden“ entfernt. Die Kieferhöhle lag frei eröffnet da. Die starke Blutung wurde

durch Umstechung und Unterbindung gestillt. Der Verlauf war zunächst günstig, am 1. 10. war die Öffnung zur Kieferhöhle noch zweimarkstückgroß, am 13. 10. wurde die Kranke gebessert entlassen. Diagnose: „Karzinom des rechten Oberkiefers." Auf Anfrage teilte mir Herr Geh. Sanitätsrat Dr. Krabbel mit, daß eine Untersuchung des Primärtumors jedenfalls am Ort geschehen sei. Notizen darüber seien weiter nicht vorhanden.

Die Diagnose der zweiten Krankengeschichte lautet: „Karzinom am Mittelstück des oberen Alveolarfortsatzes." Seit 23. 10. 04 hatte Frau V. ein kleines Knötchen in der Mitte des harten Gaumens dicht hinter dem Alveolarfortsatz bemerkt. Dieses wuchs rasch und hatte bei Neuaufnahme der Kranken am 31. 10. bereits Taubeneigröße erreicht, war von dunkelblauroter Farbe und teigiger Konsistenz. Am 2. 11. wurde die Geschwulst mit Resektion des mittleren Teiles vom Alveolarfortsatz entfernt. Von diesem Rezidiv stammen die Präparate, die unserer Arbeit zugrunde liegen. Am 12. 12. zeigte sich ein zweites Rezidiv, diesmal am harten Gaumen, dasselbe hatte am 23. 12. bereits wieder Taubeneigröße erreicht. Deshalb, am gleichen Tag Exstirpation in Chloroform-Narkose, Stillen der stärkeren Blutung durch Tamponade. 26. 12. Erysipel des Gesichtes, 28. 12. Exitus letalis. Sektion ist nicht gestattet worden.

Mikroskopische Beschreibung:

Der Tumor wurde von uns in 8 Stücke zerlegt, die sämtlich eingebettet und geschnitten wurden. Zur Färbung benutzte ich Hämalaun, van Gieson-Orange. Die Form eines durch die Mitte des Tumors gehenden Schnittes ist ungefähr die eines 2½ cm im Durchmesser haltenden, niedrigen Pilzes, indem sich der Tumor seitlich etwas über die benachbarten Weichteile (Zahnfleisch und Decke des harten Gaumen) hinübergeschoben hat.

Halten wir den Schnitt gegen das Licht oder betrachten wir ihn bei Lupenvergrößerung, so fallen schon makroskopisch helle Lücken in einem scheinbar bindegewebigen Grundstock auf, die länglich oder unregelmäßig gestaltet sind, eine wechselnde Größe zeigen (punktförmig bis fast erbsgroß) und einen blaßbläulichen Inhalt erkennen lassen. Sie liegen meist in großer Anzahl dicht nebeneinander, nur durch schmalste Septen getrennt, oder sind an anderen Stellen auch weniger dicht gelagert; dann überwiegt ein solideres Zwischengewebe. Die Hohlgebilde sind gegen den bindegewebigen Grundstock scharf abgesetzt. In die Zystenlumina hinein ragen papilläre Fortsätze von der Wand, die verschiedene Länge und Dicke zeigen und an Zahl in den einzelnen Räumen sehr variieren. Auf der Kuppe des Pilzes liegen bräunlich gelbliche Massen, die sich unter dem Mikroskop als Detritusmassen und Fibrin erweisen. Dort, wo der pilzförmige Tumor von der Unterlage abgetragen ist, sehen wir einen 1 cm breiten, kurzen Stiel, der von jenen Hohlgebilden nichts erkennen läßt, vielmehr aus kompaktem Gewebe besteht.

Fast sämtliche Zysten (Fig. 1, Taf. XIII) zeigen nun mikroskopisch Andeutungen einer eigenen Membran, indem die ihnen anliegenden binde-

gewebigen Elemente konzentrisch um die Zysten angeordnet sind und nach deren Wand zu meist eine etwas dichtere Faserlage bilden. Doch ist nirgends eine deutliche, glashelle Membrana propria erkennbar. Alle Zysten sind ausgekleidet mit einer einfachen Zylinderepithellage. Mehrschichtung ist nirgends zu sehen. Täuschungsbilder im Sinne solider Zellstränge entstehen nur an einigen Stellen, wo die Zystenwand schräg getroffen ist oder reine Tangentialschnitte durch das Wandepithel vorliegen. Oft genug sind die ins Lumen vorspringenden papillären Wucherungen quer oder schräg durchschnitten, sind also ohne Zusammenhang mit der Wand, so daß es scheint, als ob sie selbständige Gebilde im Innern der Zysten wären. Das Zylinderepithel ist meist hochzylindrisch, dichtstehend, doch vielfach auch niedriger, zu kubischem Epithel abgeplattet und dann weniger dicht; diese verschiedene Form des Epithels ist nicht etwa abhängig von der Form und Größe der Zysten, sondern wohl lediglich ein Ausdruck der verschieden intensiven Sekretionsvorgänge. In vielen der hochzylindrischen Zellen finden sich tropfenähnliche Gebilde, die oft den ganzen Zelleib anfüllen und den Kern platt gegen die Basis gedrückt haben. Solide epitheliale Zellhaufen sind nirgends zu finden, vielmehr sind schon die allerkleinsten Zysten als solche zu erkennen.

Gut erhaltene, zylindrische, kubische, spindelförmige, polygonale und runde Zellen, Zellen mit Vakuolenbildung oder Aufquellung und randständigem Kern, Kernschrumpfung und feinkörnigem Zerfall des Protoplasma, weiterhin große, tropfige Gebilde, rote Blutkörperchen und Pigmentschollen in Haufen oder vereinzelt, liegen in ganz variabler Menge und Verteilung in einer blaßbläulichen Grundmasse, die entweder homogen oder von feinfädiger Streifung — in diesem Falle wie wolkig geschichtet aussehend — den Hauptinhalt der Zysten ausmacht. Sie ist — abgesehen von den Detritusmassen — vornehmlich das Produkt des sezernierenden Wandepithels.

Der bindegewebige Anteil besteht aus einem zart fibrillären Gewebe mit spindligen Kernen, das in der Umgebung der zystischen Räume deutliche Schichtung zeigt. Sehr zahlreich finden wir nun papilläre Wucherungen des Stroma in die Zysten hinein (Fig. 2, Taf. XIII), von den kleinsten, eben sichtbaren Anfängen bis zu vielfach geschlängelten und verzweigten Sprossen. Während diese nun meist das Epithel als einfachen Überzug vor sich hergeschoben haben, sind im Gegensatz dazu oft solche Bilder interessant, wo die Bindegewebssprossen schon in ihren Anfängen das Wandepithel auseinanderdrängen, durchbrechen und nun frei in das Zysteninnere hineinziehen. Rein epitheliale Knospungen vom Wandepithel ins Zystenlumen sind nirgends zu sehen. Oft genug aber sieht man Epithelwucherungen in das Stroma hinein, wobei ich betone, daß auch die jüngsten derartigen Epithelzapfen von vornherein als Hohlschläuche wachsen, die manchmal ein so hohes Zylinderepithel haben, daß man an Darmdrüsen erinnert wird (Fig. 2 u. 3, Taf. XIII).

Neben sehr zahlreichen, stark gefüllten Blutgefäßen fallen freie Blutungen im Gewebe auf und vor allem Riesenzellen von rundlicher, ovaler oder polygonaler Gestalt, oft mit bandförmigen Protoplasmafortsätzen versehen; ihr Kerngehalt ist sehr schwankend, die Kerne liegen zentral oder diffus im Protoplasma verteilt, jedenfalls niemals randständig. Vielfach sind im Protoplasma kreisrunde Lücken zu erkennen, die blasig und leer sind, oder feine Körnelung in zartem Gitterwerk zeigen. Interessant sind die Lagebeziehungen der Riesenzellen zu den Zysten. Wir sehen alle Übergänge von Zysten mit Schleiminhalt bei intaktem Epithel bis zu solchen ohne Epithel. Dann restiert noch als Andeutung des früheren Epithelringes ein schmaler, linearer Randsaum gegen das Stroma. Vielfach ist auch dieser und mit ihm auch die Kugelform der Schleimmassen geschwunden; sie liegen als klumpige Massen im Stroma. An solchen Stellen sehen wir nun die Riesenzellen in größerer Menge auftreten (Fig. 4, Taf. XIII). Sie liegen ganz dicht an der Zystenwand, passen sich deren Form genau an und umfassen schließlich halbmondförmig die freien, eingedickten Schleimmassen, so daß wir also auf eine Art phagocytärer Tätigkeit dieser Riesenzellen schließen müssen. Interessant ist dabei, daß die Riesenzellen der Epulis unverkennbar die Funktionen von Fremdkörperriesenzellen äußern.

Vereinzelt liegen im Grundgewebe zierliche, homogene Knochenbälkchen, denen außen eine deutliche Osteoblastenschicht aufsitzt. Stellenweise kommen Zystenwand und Knochenbälkchen hart aneinander zu liegen.

Endlich wären noch zu erwähnen vor allem an der Tumorbasis diffus und herdförmig angeordnete kleinzellige Infiltration, an einer Stelle quergestreifte Muskelfasern, die zum Teil schollig zerfallen sind, und am Rande ein Rest normalen Plattenepithelüberzuges vom Typus des Zahnfleischepithels.

Fassen wir kurz die wichtigsten Punkte noch einmal zusammen: bei einer siebzigjährigen Frau wächst ein kleines Knötchen am Oberkiefer in einigen Wochen rasch zu Walnußgröße heran, es hat seinen Sitz vorn am Alveolarfortsatz, hat nach oben die Vorderwand der Kieferhöhle völlig ersetzt und reicht seitlich bis zum zweiten rechten Schneide- bzw. Prämolarzahn. Der Primärtumor wird entfernt. Nach reichlich drei Wochen Rezidiv, das sich durch schnelles Wachstum auszeichnet. Abermalige Exstirpation. Nach weiteren fünf Wochen neues Rezidiv, das gleichfalls rasch zunimmt. Sitz der beiden Rezidive war dicht hinter dem Alveolarfortsatz am harten Gaumen. Primärtumor und erstes Rezidiv waren an der Oberfläche ulzerös zerfallen, jener von mittlerer Konsistenz, leicht höckerig, dieses mehr teigig, dunkelblaurot. Das rasche Auftreten der Rezidive wie ihr schnelles Wachstum

sind Erscheinungen, die zweifellos unter den Begriff der Bösartigkeit fallen.

Mikroskopisch haben wir es mit einem rein fibroepithelialen Tumor zu tun, dessen fibröser Bestandteil den bekannten Bau der Epuliden zeigt, dessen epithelialer Faktor in Hohlschläuchen mit stets einschichtiger Zylinderepithelauskleidung wächst und bei weiterem Wachstum echte Zysten bildet — die Zysten sind bis kleinerbsengroß. Das Zystenepithel zeigt sekretorische Tätigkeit, so daß das Lumen der Zysten fast immer mit Schleimmassen angefüllt ist. Hier und da ist das Zystenepithel wie die Zystenwand zugrunde gegangen: die eingedickten Schleimmassen liegen dann frei im Gewebe und üben einen Reiz auf die Geschwulstriesenzellen aus, demzufolge diese als Fremdkörperriesenzellen an erstere herantreten.

Die einschlägige Literatur verzeichnet keinen Fall, der dem unseren genau gleicht. Dagegen sind eingehend beschrieben oder doch referierend erwähnt 45 Fälle, die insofern hierher gehören, als es sich um zystische Epithelialgeschwülste der Kiefer handelt. Von diesen betrafen aber nur vier den Oberkiefer: ein Fall von Eve untersucht und erwähnt, von Liston 1836 durch Operation gewonnen, ein Fall in Borsts Geschwulstlehre kurz verzeichnet, zwei Fälle von Massin führt Becker in seiner Literaturzusammenstellung an. Unter den Namen „Kystom", „Cystoma proliferum folliculare", „multilokuläres Kystom", „Zystadenom", „Epitheliom mit Zystenbildung", „Adamantinom" usw. wird eine Geschwulstreihe zumeist des Unterkiefers beschrieben, die alle in einem bindegewebigen Stroma solide Epithelhaufen zeigen. Die epithelialen Elemente gleichen in Form und Anordnung denen des fötalen Schmelzorganes: „eine einfache Schicht niedrig- bis hochzylindrischer Randzellen, polygonale bis platte Zellen im Innern; öfters wird Schichtung der Zellen zu nicht verhornenden Epithelzwiebeln erwähnt; die Epithelkörper gehen sämtlich auf der Höhe ihrer Entwicklung durch schleimige Umwandlung im Innern in Erweichungszysten über; die Zystenwand ist dann ausgekleidet peripherisch von dem einfachen Zylinderzellsaum und einigen Schichten polygonaler bis platter Zellen nach innen zu; nur sehr vereinzelt sind die Innenzellen völlig geschwunden und allein die zylindrische Randschicht als Rest

geblieben". Durch diese Vorgänge erhalten die Geschwülste ein drüsenähnliches Aussehen; es handelt sich jedoch nicht um eine vom Drüsenepithel ausgegangene Geschwulstart, vielmehr wird in den letzten Jahren ohne Ausnahme der histogenetische Zusammenhang der zentralen, epithelialen Kiefergeschwülste mit der Anlage des Schmelzorganes allgemein anerkannt.

Als Besonderheit wird von Falkson, Bennecke, Becker u. a. eine Bindegewebswucherung angeführt, die in das Zystenepithel einbricht und zu vollständigem Ersatz des Epithels führt. Erleichtert soll der Vorgang durch eine vorausgegangene Auflockerung des Epithels werden. Als Analogon ziehen diese Arbeiten das physiologische Verschwinden des epithelialen Schmelzorganes bei Vollendung der Zahnbildung heran.

Winterkamp beschreibt in seinem dritten Fall einen Kiefertumor, der in einer Knochenkapsel lag und mit ihr noch an einer Stelle durch eine Brücke zusammenhing. An dieser Stelle zeigte der Tumor den bekannten Bau der Epulis mit ihren massenhaften Riesenzellen, bestand aber im übrigen aus einer großen Zyste, die er durch Konfluenz vieler kleiner entstanden erklärte; daneben waren noch viele kleine Zystchen vorhanden. An der Stelle, wo der zystische Tumor mit der Knochenkapsel durch die Brücke in Verbindung stand, fand Winterkamp an den Schnitten durch die kleinen Zystchen in der Nachbarschaft der soliden Epulis als besonders auffallend die Riesenzellen vorwiegend dem Zysteninnern zunächst gelegen. Er nahm an, daß da, wo jetzt die Zystchen, früher Riesenzellen lagen, die durch fettige Degeneration und Untergang zu Zysten wurden. Demnach würde es sich dabei um Zerfallszysten, nicht um echte Zysten mit Epithelauskleidung handeln. Jedenfalls ist es für uns wichtig und deshalb zu betonen, daß er ein diffuses Auftreten von Riesenzellen im interstitiellen Gewebe der Zystengeschwulst, wie wir es in unserem Falle sehen, nicht beobachtet hat.

Es scheint mir wichtig, einen gedrängten Überblick zu geben darüber, welche verschiedenen Theorien zur Erklärung der Histogenese der geschilderten Tumoren im Laufe der Jahre aufgestellt wurden. Soweit ich die Originalien nicht erreichen konnte, habe ich mich an die Berichte anderer gehalten.

Diday (1839) und Nélaton ebenso wie Guibout (1847) nahmen ganz im allgemeinen einen Ausgang der Kieferzysten von den Zahnfollikeln an. Denacé dehnte dies auf eine multilokuläre Kieferzyste aus, die von Pibret in der Société anatomique in Paris gezeigt worden war. Forget (1840) nahm das Vorhandensein einer Membran an, die normalerweise die Markräume der Spongiosa auskleiden sollte. Durch eine krankhafte Alteration und Sekretion dieser Medullarmembran ließ er die Zysten entstehen. Die innere Auskleidung der Zysten wurde dann also von der in ihrer Struktur veränderten Medullarmembran gebildet. 1879 nun wies Falkson als erster auf die große Ähnlichkeit hin, die die epithelialen Geschwulstzellen mit der Form und Anordnung der Zellen des fötalen Schmelzorganes hatten, und vermutete den Ursprung des fraglichen Epithels in einer Wucherung der zelligen Elemente dieser Anlage. Er ließ die Wucherung aus einer überzähligen Zahnanlage oder der Wachstumsstörung einer normalen bzw. der abnormen Ausstülpung einer solchen hervorgehen. Bryk schloß sich dieser Deutung Falksons an.

Von Gosselin und Godefroy findet sich kurz verzeichnet, daß sie eine besondere zytogene Ostitis als ursächlich annahmen.

1877 beschrieb Kolaczek einen hierhergehörigen Fall. Er schreibt dem Epithel der Mundschleimhaut die Fähigkeit zu, in Gestalt von Drüsen in die Tiefe zu dringen und zystisch zu werden. Wegen des auffallend typisch drüsigen Wachstums erklärte er seinen Tumor für ein Adenom, entstanden nach dem Typus der fötalen Bildung von Schleimdrüsen. Er schließt wörtlich: „In dem exquisit azinösen Tumor haben die Acini alle ohne Ausnahme eine epitheliale Auskleidung von zylindrischen Zellen in einfacher Schicht, als deren Produkt endgültig ein konsistenter Schleim in bedeutender Menge sich vorfindet — alles Momente, welche anatomisch und physiologisch den Charakter von Schleimdrüsen ausmachen. Die Geschwulst besteht also aus hyperplastischen und hypertrophischen Schleimdrüsen, ist demnach ein Adenom, ausgegangen von Drüsengewebe, das in einer der embryonalen Bildung ähnlichen Entwicklung begriffen oder überhaupt aus der fötalen Zeit her zu einem normalphysiologischen Abschluß nicht gekommen ist.“ In seinem Falle sei „wahrscheinlich die fötale Schleim-

drüsenbildung von Anfang an krankhaft exzessiv und ungeordnet bis in das extrauterine Leben hinein vonstatten gegangen bis zur Herausbildung einer förmlichen Geschwulst".

Kolaczek folgte 1881 Büchtemann, der einen Tumor beschrieb, dessen Wachstum so vor sich ging, daß das sonst normale Mundschleimhautepithel Zapfen in die Tiefe schickte, die durch kolloide Entartung ihrer innersten Zellschichten zystisch wurden, also nach Art der Anlage der Schleimdrüsen. Am Rande dieses Bezirkes sah er weiterhin „von dem dem Bilde nach ganz normalen Nachbarepithel Zapfen ausgehen, die ganz den Eindruck machten, als ob sie beginnende Wucherung darstellten". Hieraus schloß er, daß „das Wachstum der Geschwulst in der letzten Zeit nicht nur darauf beruhte, daß das aus sehr früher Zeit stammende, unvollkommen entwickelte Drüsengewebe weiterwucherte, sondern auch darauf, daß das dem mikroskopischen Bilde nach gesunde Epithel der Nachbarschaft in den krankhaften Wucherungsprozeß einbezogen wurde". Eve (1883) und Trzebizky (1885) ließen dann gleichfalls die Neubildung aus Tiefenwucherung des Zahnfleisch- bez. Mundschleimhautepithels hervorgehen.

Inzwischen hatte 1873 Magitot eine Scheidung der Kieferzysten nach ihrem Ursprung in periostale und follikuläre getroffen. Die periostalen „Wurzelzysten" entstünden durch eine Abhebung des Zahnperiostes von der Wurzel eines meist kariösen Zahnes infolge eines entzündlichen Prozesses. Die follikulären leitete er von einer zystischen Degeneration ganzer Zahnanlagen her. Dabei handle es sich um Entartung normaler oder überschüssig angelegter Keime. Das vielkammerige Kystom entstünde danach durch zystische Degeneration vieler retinierter Zahnanlagen.

Der Theorie Magitots trat 1885 Malassez mit Erfolg entgegen. Denn die Follikelwand eines fertigen Zahnes, also das Zahnsäckchen, könne nicht mehr das Material für die Epithelauskleidung liefern. Andererseits ließen sich die vielkammerigen Zysten nicht auf ebensoviele retinierte Zahnanlagen zurückführen, da letzteres anatomisch noch nicht nachgewiesen sei. Malassez untersuchte das Zahnsystem bei 2½ bis 6 Monate alten Föten und fand neben den eigentlich zahnbildenden Epitheleinsenkungen der Mundschleimhaut zahlreiche überschüssige Epithelknospen. Diese

epithelialen Zellmassen fand er in der Umgebung der fertigen Zähne eines Erwachsenen wieder. Es waren also die Epithelreste für die Bildung des Schmelzorganes nicht verwendet worden. Er nannte sie „paradentäre Epithelreste" und sah darin ein physiologisches Analogon für die Reserveschmelzkeime bei Tieren, deren Zähne sich regenerieren. Malassez hielt diese seine „débris épithéliaux paradentaires" pathologisch wichtig für die Entstehung aller epithelialen Kiefertumoren. So führte er die Granulationen der Wurzelspitze, die periostalen Zysten, Epuliden mit epithelialen Wucherungen usw. alle dahin zurück.

Jedenfalls ist seine Theorie auf anatomisch festgestellten Tatsachen begründet und ließ bisher alle zugehörigen Fälle vereinen. Sicherlich sind bei der Entstehung der vielkammerigen Kieferzysten die Epithelreste der Ausgangspunkt. Darin sind Malassez inzwischen die Autoren der letzten Jahre auch Deutschlands gefolgt.

Haasler, der kleinste Geschwülstchen beschreibt, die sich an der Wurzelspitze extrahierter Zähne — kariöser und gesunder — fanden, und der in fast allen diesen Fällen das zweifellose Vorhandensein von Epithel nachweisen konnte, bringt nur eine weitere Bestätigung der paradentären Theorie, wenn er aus diesen Fongosités radiculo-dentaires die Neubildungen des Zahnsystems hervorgehen läßt.

Diese angeführten Meinungen der einzelnen Autoren über die Herkunft des epithelialen Bestandteiles derartiger fibroepithelialer Kiefergeschwülste sind schon wiederholt von anderer Seite kritisch bewertet, Irrtümer aufgedeckt und zurückgewiesen, Zutreffendes bestätigt und gestützt worden. Es genügt deshalb der bloße Hinweis darauf, weil der vorliegende Fall mit der Klasse der als „multilokuläre Kieferzysten" beschriebenen Tumoren absolut nicht zusammenfällt. Ich habe es also unterlassen, auf die Theorien auch kritisch einzugehen. Denn da wir, wie gesagt, unseren Tumor ja doch von ganz anderem Epithel ableiten müssen, fällt es bei der Deutung gar nicht in den Rahmen dieser Arbeit, welche Theorien bei den Zahngeschwülsten zu Recht oder nicht zu Recht bestehen.

Ich will jetzt zur Besprechung und Deutung unseres eigenen Falles übergehen.

Der mikroskopische Bau unseres Tumors unterscheidet sich vor allem von den sonst bearbeiteten, vom Zahnepithel ausgehenden, vielkammerigen Zystengeschwülsten durch die Form der Epithelien und seine Formation. Es handelt sich nämlich um ein hohes, schleimsezernierendes Zylinderepithel, das nirgends solide Zapfen, sondern überall, selbst in den jüngsten Stadien seines Wachstums, schon Hohlschläuche bildet. Letztere sind so typisch, daß sie stellenweise an Darmschleimhaut erinnern (vgl. Fig. 3, Taf. XIII).

Ich halte es für ausgeschlossen, daß diese Epithelien von denen der Zahnanlage herstammen können, da letzteren gar nicht die Tendenz innewohnt, sich bis zum hohen Zylinderepithel mit Sekretionsfähigkeit auszudifferenzieren, sondern Plattenepithel zu bleiben.

Wir müssen deshalb nach einer anderen Epithelart suchen, und es ist das Nächstliegende, an jenes Epithel zu denken, welches die von der Nase her sich einstülpende Bucht auskleidet, die später zur eigentlichen Oberkieferhöhle wird. Diese Bucht dringt bei ihrer Einstülpung bis zum Mesenchymkeim vor, aus dem später der knöcherne Oberkiefer und das Periost werden. Wenn wir annehmen, daß bei dieser Einstülpung eine Anomalie vorgekommen ist, indem die Bucht bis tief in den Mesenchymkeim eindrang, nachher aber diese Abweichung insofern repariert wurde, als das überschüssige Epithel zur Resorption gelangte, wobei vielleicht ein kleiner Komplex im Mesenchym liegen blieb, so könnte sich aus letzterem der Tumor entwickelt haben. Dieses leuchtet um so mehr ein, da das den Grundstock bildende Bindegewebe durch seinen Gehalt an Riesenzellen und seine Fähigkeit, echten Knochen zu liefern, dem soeben genannten mesenchymalen Faktor entsprechen würde.

Es wäre ja auch denkbar, daß bei Anlage der Drüsen der Kieferhöhlenschleimhaut eine Unregelmäßigkeit erfolgt wäre, so daß es zur Abschnürung eines Epithelkomplexes kam. Das ist ja aber insofern wenig von Belang, als einmal die Anschauungen über den Drüsengehalt der Kieferhöhlenschleimhaut noch geteilt sind (ich selbst fand an der Vorderwand der Alveolarbucht der Kieferhöhle eines 32 Jahre alten, an Phthisis pulmonum verstorbenen Mannes mehr azinös gebaute Drüsen bis dicht an das Periost reichend) und weil wir zweitens ja doch dasselbe Epithel

als Ausgangspunkt des Tumors heranziehen müßten, da ja das die Oberfläche der Kieferhöhlenschleimhaut als auch ihre Drüsen auskleidende Epithel genetisch gleichwertig ist. Irgendwelche soliden Zellhaufen mit Auflösungsvorgängen an den Epithelien im Innern, wie sie für die von restierenden Zahnkeimen ausgehenden „Polykystome" charakteristisch sind, haben wir, wie schon gesagt, nirgends gefunden. Es wäre erzwungen, anzunehmen, daß wir überall nur die Endstation dieses Prozesses mit dem stehengebliebenen, einfachen, zylindrischen Zellsaum als Auskleidung der Zystenwand in unseren Bildern vor uns sehen sollten, ganz abgesehen von den vorhin schon erwähnten, mit hohem Zylinderepithel ausgekleideten Zellschläuchen, die der Annahme direkt widersprechen, daß es sich um Plattenepithel handelt. Denn wir müssen betonen, daß jene Zylinderzellenlage, welche die Plattenepithelhaufen in den typischen Polykystomen einrahmt, nichts weiter ist, als die basale Zellschicht des geschichteten Oberflächenepithels.

Niemals ist diese Zellschicht imstande, durch Wachstum Hohlschläuche mit sekretorischem Epithel zustande kommen zu lassen, da ihr diese Aufgabe entwicklungsgeschichtlich gar nicht zufällt, und wir müssen festhalten, daß die Metaplasielehre nur in den allerengsten Grenzen zuzulassen ist und größere Sprünge und Absonderlichkeiten bezüglich dieser Frage nicht anerkannt werden können.

Auffallend ist das Einbrechen des den Grundstock des Tumors bildenden Bindegewebes in die zystischen Räume mit freiem Durchbruch durch das Epithel. Dies ist auch von einigen anderen Autoren in Kiefertumoren beschrieben worden und verglichen mit dem bei der embryonalen Entwicklung normaliter vorkommenden Durchbruch des dentinbildenden Bindegewebes durch die den Schmelz liefernde Epitheldecke. Mag man über diesen Vergleich denken, wie man will, das hier und da sichtbare Einbrechen des Bindegewebes in die Zysten in unserem Falle ist durchaus kein zwingender Grund, unseren Tumor ebenfalls und gerade dieserhalb etwa von einem Zahnepithelrest abzuleiten. Denn wenn man diesem Bindegewebe auch in einem Tumor noch die Eigentümlichkeit zuerkennen wollte, eine seinem embryonalen Wachstum adäquate Leistung zu erfüllen, nämlich in die soliden Epithelmassen (in

unserem Falle sind es aber Hohlschläuche und keine soliden Zellmassen) einzubrechen, so würde das ja auch für das Bindegewebe unserer Geschwulst zutreffen, da es gleicher Abkunft ist wie das der beschriebenen Polykystome. In unserem Falle würde das Bindegewebe allerdings nicht in Plattenepithelhaufen, um die durchwucherten Epithelpartien zu ersetzen, durchbrechen, sondern in von vornherein hohlgewachsene Epithelschläuche, die aus früher genannten Gründen mit der Zahnanlage nichts zu tun haben können. Ob man dieses Einwachsen des Bindegewebes in die Zysten in diesem Sinne deuten will oder nicht, mag dahingestellt bleiben. Es wäre ja auch möglich, da der Grundstock unseres Tumors sarkomatöser Natur ist — der Tumor rezidivierte dreimal —, daß das Bindegewebe einfach vermöge seiner lebhaften Proliferation hier und da in die Zysten eingebrochen wäre. Ein Analogon für diese Wachstumsart ist mir allerdings nicht bekannt, es ist aber wohl auch noch kein Tumor beschrieben, der fibroepithelialer Natur war und zugleich sarkomatös bindegewebigen Grundstock zeigte.

Ein Punkt bedarf nur noch der Erwähnung, nämlich der makroskopische Sitz des Tumors. Es war ja das Natürlichste, daß ein fibroepithelialer Tumor, dessen Genese nach den früher entwickelten Gesichtspunkten sich vollzogen hätte, bei seinem Wachstum sich vorwiegend nach der Kieferhöhle entwickelt haben müßte, während er in unserem Falle (vgl. Krankengeschichte) ziemlich weit nach außen unten vom Oberkiefer vorsprang. Doch hat auch dieses kein Bedenken, denn erstens lag nach operativer Entfernung des Tumors die Kieferhöhle offen da. Es ist also anzunehmen, daß die Wand der Kieferhöhle an dieser Stelle durchbrochen und in dem Tumor mit aufgegangen war, letzterer also auch in die Kieferhöhle hineinragte. Zweitens könnte ja der abgeschnürte Epithelhaufen, den ich von dem die Kieferhöhle auskleidenden Schleimhautepithel ableiten möchte, sehr weit nach unten in das Mesenchym verlagert worden sein, so daß der Tumor sich nach allen Seiten, nach vorn wie nach hinten bzw. nach außen wie nach innen ziemlich gleichmäßig entwickelte.

Somit müssen wir also sagen, daß der Tumor mit den in der Literatur beschriebenen vielkammerigen epithelialen Kieferzysten, die von einem verirrten Zahnkeim bzw. den Epithelresten Ma-

lassez' ausgehen, nicht identisch ist. Vielmehr spricht der histologische Bau, die Form seiner Epithelien wie sein Wachstum für die Annahme, daß der Tumor eine andere Genese hat.

Rein pathologisch-anatomisch bzw. biologisch ist der Fall neben anderen Gesichtspunkten insofern noch von hohem Interesse, als wir einen fibroepithelialen Tumor vor uns haben, der mehrfach rezidivierte. Da der epitheliale Anteil der Geschwulst nichts Karzinomatöses erkennen läßt, so müssen wir die eigentliche Triebkraft für das Rezidivieren im bindegewebigen Faktor der Geschwulst suchen, der ja den Typus der Epulis, des Riesenzellensarkoms, zeigt, deren Neigung zu rezidivieren bekannt ist. Es müßte dann der epitheliale Faktor gleichmäßig mitgewachsen sein, denn sonst hätten wir ja eine einfache Epulis als Rezidiv bekommen müssen. Dieses Faktum ist sehr interessant und wichtig genug, ganz besonders betont zu werden, da es uns zeigt, in welch enger Beziehung Bindegewebe und Epithel in den fibroepithelialen Geschwülsten stehen. Wir müssen also ein in gewissem Sinne dem malignen Wachstum des Bindegewebes kongruentes malignes Wachstum des Epithels annehmen, ohne etwa von Karzinom sprechen zu können.

Die Frage ist ja immerhin diskutierbar, ob es sich nicht um ein sog. malignes Adenom handelt, dessen Grundstock vermöge seiner embryonalen Abstammung vom skelettogenen Gewebe sarkomatös ist, mit Riesenzellen und Knochenbälkchen. Wir würden dann den Tumor als primäres osteoplastisches Karzinom (bzw. malignes Adenom) mit einem der Epulis entsprechenden bindegewebigen Grundstock bezeichnen müssen, dessen Existenz nur dort möglich ist, wo Schleimhaut sehr dicht auf dem Knochen liegt, also in den Höhlen des Gesichtsschädels. Aber ich möchte doch wegen der mikroskopischen Struktur der epithelialen Gebilde in unserem Falle glauben, daß der Name „karzinomatös" nicht angebracht ist.

Literatur.

1. Bennecke, Beitrag zur Kenntnis der zentralen epithelialen Kiefergeschwülste. Deutsche Zeitschr. f. Chir., Bd. 42, 1896.
2. Borrmann, Hautkarzinome, Magenkarzinome.
3. Borst, Die Lehre von den Geschwülsten. Wiesbaden 1902.

4. Büchtemannn, Kystom des Unterkiefers. Arch. f. klin. Chir., Bd. 26, 1881.
5. Brühl, Anatomie der Nebenhöhlen. Berl. Klin. 41, 1900.
6. Falkson, Zur Kenntnis der Kieferzysten. Dieses Archiv, Bd. 76, 1879.
7. Giraldér, Über die Schleimzysten der Oberkieferhöhle. Dieses Archiv, Bd. 9.
8. Haasler, Zur Genese der Kiefergeschwülste. Deutsch. Arch. f. klin. Chir., Bd. 53, 1896.
9. Heymann, Gutartige Geschwülste der Highmorshöhle. Dieses Archiv, Bd. 129, 1892.
10. Hertwig, Entwicklungsgeschichte.
11. Kolaczek, Zystadenom des Unterkiefers. Arch. f. klin. Chir. XXI, 1877.
12. Kruse, Über die Entwickelung zystischer Geschwülste im Unterkiefer. Dieses Archiv Bd. 124.
13. Luschka, Über Schleimpolypen der Oberkieferhöhle. Dieses Archiv, Bd. 9.
14. Paulsen, Über die Schleimhaut, besonders die Drüsen der Oberkieferhöhle. Arch. f. mikrosk. Anatomie, Bd. 32.
15. Ribbert, Geschwulstlehre. Bonn 1904.
16. Virchow, Die krankhaften Geschwülste, I—III 1863—67.
17. Winterkamp, Zur Pathogenese der Kieferzysten. Diss. Bonn 1891.
18. Zarniko, Krankheiten der Nase und ihrer Nebenhöhlen. Berlin 1894.
19. Zuckerkandl, Normale und pathologische Anatomie der Nasenhöhle und ihrer pneumat. Anhänge. Wien 1893.

Magitot u. Malassez waren im Original nicht zu beschaffen.

Erklärung der Abbildungen auf Taf. XIII.

Fig. 1. Zeiss Ok. 2. Obj. AA. Übersichtsbild. Zysten mit einfachem Zylinderepithel ausgekleidet, Schleim und Zellen enthaltend. Andeutung einer Art Zystenmembran. Stroma mit Riesenzellen und Knochenbälkchen, papilläre Stromawucherungen und Einbruch der Stromapapillen in die Zysten.

Fig. 2. Zeiss Ok. 2. Obj. AA. Ähnlichkeit der jüngsten Zystenbildungen mit Drüsen der Darmschleimhaut, Einbruch von Stromapapillen in die Zysten.

Fig. 3. Zeiss Ok. 2. Obj. DD. Eine ausgewählte Partie aus Fig. 2 bei stärkerer Vergrößerung.

Fig. 4. Zeiss Ok. 2. Obj. DD. Zysten mit teilweisem oder völligem Epithelverlust, Herantreten zahlreicher Riesenzellen an die eingedickten, freiliegenden Schleimmassen.

XVI.

Beiträge zur Kenntnis der Leukämie.

(Aus dem Pathologischen Institut der Universität Zürich.)

Von

Dr. E. Fabian, Dr. O. Naegeli, Dr. P. Schatiloff.

früher I. Assistent des Pathologischen Instituts Zürich. | Privatdozent in Zürich. | Privatdozent aus Charkow.

Es ist eine bekannte, vielfach als empfindlicher Mangel erwähnte Tatsache, daß die feinere pathologische Anatomie der Blutkrankheiten noch nicht genügend untersucht worden ist; insbesondere war man bis in die letzte Zeit ganz ungenügend unterrichtet über das Zustandekommen und die Zusammensetzung leukämischer Formationen in den verschiedenen Organen. Genauere Kenntnisse konnten erst erworben werden, als es gelang, mit den neuen Färbemethoden die verschiedenen Zellarten, insbesondere auch die Myelocyten im Gewebe, zur Darstellung zu bringen. Solche Untersuchungen mußten ganz besonders verlangt werden, um einen neuen Einblick zu erhalten in der Frage, ob der von Ehrlich behauptete Gegensatz zwischen lymphatischem und myeloischem Gewebe tatsächlich vorhanden sei.

Von diesen Gesichtspunkten aus haben wir seit mehreren Jahren eingehende Untersuchungen der Organe bei allen Blutkrankheiten vorgenommen. Mittlerweile sind auch die gleichen Probleme von Sternberg[1]) und in letzter Zeit von Erich Meyer und Heineke[2]) studiert worden.

Unsere prinzipielle Übereinstimmung mit der zuletzt erwähnten Arbeit erscheint uns um so wichtiger, als unsere Untersuchungen vollkommen unabhängig vorgenommen und bereits im März 1906, wenigstens für die Fälle H. (2), B. (3), U. (4), K. (9), H. (10), abgeschlossen waren. So konnte denn das Prinzipielle der Ergebnisse bereits in dem Lehrbuche von Naegeli[3]) gleichzeitig mit der Arbeit von Erich Meyer und Heineke im

[1]) C. Sternberg, Primärerkrankungen des lymphatischen und hämatopoëtischen Apparates, Lubarsch-Ostertag 1903. II.

[2]) E. Meyer u. A. Heineke. Deutsch. Arch. f. klin. Med., Bd. 88, 1907.

[3]) Naegeli, Blutdiagnostik und Blutkrankheiten, Leipzig 1907.

Drucke erscheinen. Wir erwähnen dies nicht aus Prioritätsansprüchen, sondern nur deshalb, weil uns wichtig erscheint, daß die gleichen Tatsachen von verschiedenen Autoren unabhängig gefunden worden sind, wodurch natürlich die Sicherheit der Ergebnisse bedeutend erhöht ist.

Besonderes aktuelles Interesse hat dann ferner die von Sternberg bestrittene Frage der Einheitlichkeit der lymphatischen Leukämie, die auf seine Anregung hin in der jüngsten Literatur schon eine weitere Bearbeitung erfahren hat. Obwohl uns für die vorliegende [1]) Untersuchung keiner der von ihm als „Leukosarkomatose" bezeichneten Fälle zur Verfügung stand, hatten wir an unserem Material doch reichlich Gelegenheit, die in Betracht kommenden Punkte auf ihre Gültigkeit hin zu prüfen:

Wir beginnen mit der Wiedergabe der Protokolle [2]).

Zunächst wollen wir ein paar Bemerkungen über die von uns benutzte Technik der Granulafixierung und Granulaschnittfärbung vorausschicken. Es wird ihr unseres Erachtens noch immer nicht die ihr gebührende Bedeutung zuerkannt; es müssen aber ohne sie angestellte histologische Untersuchungen über Blutkrankheiten als unvollkommen bezeichnet werden.

Angaben über Granulafärbungen im Schnitte liegen vor von Arnold, Sternberg, Schridde, Helly, Zieler, Assmann und Naegeli-Fischer.

Wir haben uns hier vornehmlich an die Angaben von Arnold, Sternberg, Schridde und Helly gehalten. Die besten Resultate erzielten wir bei Fixierung mittels des Orthschen Gemisches und bei Färbung mit Triacid und May-Grünwald. Möglichst frühe Fixierung der Gewebe nach dem Tode halten wir für das wesentlichste Erfordernis zum Zustandekommen einer brauchbaren Granulafärbung, wenigstens haben wir in dem Falle K. (9), in dem die Sektion ausnahmsweise schon 2½ Stunden post mortem ausgeführt werden konnte, die Granula (bei Fixierung mit Pikrin-Sublimat) ganz besonders leicht und schön darstellen können; die Färbung gelang hier selbst Ungeübten stets beim ersten Versuche, während sonst, wie wir betonen müssen, im allgemeinen eine große Übung für diese so einfach scheinende Technik notwendig ist. Außerdem ist es sehr wichtig, den Schnitt vor der Entwässerung in Alkohol mög-

[1]) Unter Naegelis Leitung wurden von Fischer zwei Fälle großzelliger lymphatischer Leukämie (Sternbergs Leukosarkomatose) bearbeitet, Fabian untersuchte einen entsprechenden Fall von Chlorom.

[2]) Krankengeschichte und Sektionsprotokoll sind stets stark verkürzt wiedergegeben.

lichst sorgfältig mit Fließpapier abzutrocknen, um ihn rasch durch den Alkohol ziehen zu können. Die Dauer der Färbung betrug bei Triacid ½ bis höchstens 1 Minute, bei May-Grünwald in konzentrierter Lösung bis zu 10 Minuten, in mäßig verdünnter Lösung bis zu 2 Stunden.

Für Plasmazellen haben wir mit Alkohol fixiert und mit Pappenheims Methylgrün-Pyronin und Unnas polychromem Methylenblau gefärbt. Wir müssen darauf aufmerksam machen, daß nach mancherlei Erfahrungen die Unterscheidung zwischen Plasmazellen und neutrophilen Myelocyten im Schnitt bei den gewöhnlichen Färbungen, ja, sogar noch bei Färbung mit Methylgrün-Pyronin die allergrößten Schwierigkeiten machen kann, und daß in allen solchen Fällen eine Verwechslung nur durch Darstellung der neutrophilen Granula verhütet werden kann. Ebenso hält es zuweilen recht schwer, Plasmazellen und Erythroblasten voneinander zu unterscheiden, eine Schwierigkeit, auf die schon Pappenheim für den Fall von Myelom bzw. Erythroblastom, den Ribbert beschrieb, hingewiesen hat. Der Befund großer, ein- und blaßkerniger protoplasmareicher Zellen bei Färbung mit Hämatoxylin-Eosin usw. darf nicht ohne weiteres auf Myelozyten bezogen werden; es kommen dafür in Lymphdrüsen unter Umständen (Sinuskatarrh) außer den Plasmazellen auch noch die Lymphgefäßendothelien in Betracht.

Für die Überlassung von Krankengeschichten sind wir den Direktoren der medizinischen Klinik in Zürich, Herrn Prof. Eichhorst, und der Kinderklinik in Zürich, Herrn Prof. Wyß (ihm auch für Überlassung des Sektionsprotokolls), sowie Herrn Dr. Schwarz, Zürich, zu großem Danke verpflichtet.

A. Lymphatische Leukämien.

1. Krankengeschichte (Dr. Schwarz, Zürich).

Herr R., 56 Jahre. Wegen seiner hamsterartig vorspringenden Ohrspeicheldrüsen seit langen Jahren bei Verwandten und Freunden bekannt.

Erstmalige Entdeckung der Leukämie durch Dr. Schwarz (Zürich) am 18. Juni 1899: Milzschwellung mit palpablem Rande, Schwellung zerstreuter, isolierter Lymphdrüsen (bis pflaumengroß) zervikal, submandibular, supraklavikular. Deutliche, wenn auch noch recht geringe Vermehrung der weißen Blutzellen, große und kleine (keine Zählung). Hämoglobin 75%. Schwellung der Parotiden und aller übrigen Speicheldrüsen.

Ernährungszustand gut bis vor etwa zwei Jahren. Stetige Zunahme des Milztumors, so daß dieser schließlich am rechten Beckenkamm palpabel wird. Auch kubitale, aber keine inguinalen Lymphdrüsen fühlbar. Hinzutritt leichter Leberschwellung.

Immer stärkere Vermehrung der weißen Blutzellen, schließlich 1 : 39 Erythrocyten. Genaue Zählung und Klassifikation: 2. Oktober 1906 durch Dr. Liermberger in Levico (Tirol).

Hgb. (Fleischl) . . . 60%,
Erythrocyten: . . . 4 505 000,

Leukocyten: . . . 115900.
L : E = 1 : 39, Färbeindex : 0,66.

	%	absolut
Polymorphkernige neutrophile Leukocyten	1,47	1703
„ eosinophile „	0,11	127
Lymphocyten (kleine und mittelgroße)	98,29	113920
Große uninukleäre Leukocyten Große Übergangsformen (Ehrlich)	0,11	127
Mastzellen	0,02	23

Rote Blutzellen in Form und Größe ziemlich gleich. Färbung etwas vermindert. Hin und wieder eine polychromatische Zelle. Keine Erythroblasten.

Interkurrente Erscheinungen: wiederholt phlegmonöse Entzündung der bis in letzter Zeit sehr hypertrophischen Tonsillen, so daß mehrmals die Eröffnung peritonsillärer Abszesse nötig wurde. — Zeitweise Neigung zu Epistaxis, jedoch nie profuser Weise. — Einmal Purpura haemorrhagica beider Beine. — Im Harn nie Eiweiß oder Zucker.

Erst in den letzten zwei Jahren langsame Abmagerung.

Angeblich seit Neujahr 1907 immer wieder rückfälliger Lungenkatarrh, aber leidliche Arbeitsfähigkeit bis 3. Mai 1907: Erscheinungen einer rechtsseitigen croupösen Pneumonie, die am 8. Mai auch auf die linke Lunge übergriff und sich am 11. Mai noch mit einer Perikarditis komplizierte. Ausgedehnte Hautekchymosierung der Unterbauchgegend, Nasen- und Darmblutung, Thrombose der rechten Schenkelvene.

Exitus letalis 18. Mai 1907, morgens.

Privatsektion 18. Mai, nachmittags 4 Uhr (Dr. Fabian).

Protokoll.

Haut frei von Knötchen, sichtbare Schleimhäute sehr blaß. Schädeldach unregelmäßig verdickt, die Verdickung betrifft vornehmlich die Diploë; Dicke 3—9 mm, davon bis 6 mm Diploë. Das Knochenmark unter der Sella turcica tiefrot, himbeergeléeartig.

In der Bauchhöhle liegt die Milz doppelthandbreit vor, ihr unterer Pol erreicht nahezu die Symphyse. Auf der Innenfläche des Manubrium sterni eine bohnengroße Drüse mit stark gespannter Kapsel, auf dem Schnitt rötlich, zum Teil markig. Herzblut flüssig, dunkelschwarzrot, daneben blasse, graugelbliche bis weiße Speckhautgerinnsel. Herzklappen frei von Auflagerungen. Herzfleisch nahezu lehmfarben. In der Gegend der Thymus liegen etwa 10 über kirschgroße, weiche Lymphdrüsen, scharf voneinander abgegrenzt, auf dem Schnitt tiefrot; Thymusreste lassen sich nicht auffinden.

Milz: 36 : 20 : 8 cm, Kapsel grauweiß, zum Teil milchig verdickt; Konsistenz sehr fest, die Schnittfläche mit deutlichen Trabekeln, besonders

in den peripheren Partien; das übrige Gewebe vollkommen gleichartig rot, ohne jede Follikel; an einigen Stellen stecknadelkopf-, bis erbsengroße dunkle Herde, aus denen auf Druck rote Thromben herausquellen. Die Pulpa mit dem Messer mäßig abstreifbar. Die bronchialen Drüsen rechts kirschgroß, graurötlich, links bis pflaumengroß, in ihrer Mitte ein erbsengroßer, völlig verkalkter Knoten.

Leber: 31 : 24 : 10 cm, Serosa glatt, Schnittfläche hellgelb, mit völlig verwaschener Zeichnung, nur einzelne, etwa stecknadelkopfgroße, hellweiße, unscharf begrenzte Knötchen.

Tonsillen klein, nahezu geschrumpft; die rechte mit ein paar stecknadelkopfgroßen gelben Pfröpfen. Die Balgfollikel des Zungengrundes sehr stark geschwellt. Ösophagus mit deutlichen Follikeln.

Die supraklavikularen und zervikalen Drüsen bis bohnengroß, ebenso die mesenterialen, auf dem Schnitt blaßgelblich, mit einem leichten rötlichen Schimmer. Die Axillardrüsen links bis pflaumengroß, auf dem Schnitt rot, gelbweiß gefleckt; rechts etwas kleiner. Längs der Bauchaorta bis pflaumengroße, tiefrote miteinander ausgedehnt verwachsene, weiche, fast breiige Lymphdrüsen.

Das Knochenmark in der rechten Femurdiaphyse, in Lendenwirbelsäule, Sternum und Rippen dunkelrot, weich, auf Druck vorquellend, nahezu breiig.

Anatomische Diagnose: Leukämie mit Hyperplasie von Milz, Leber, Lymphdrüsen (zervikal, supraklavikular, mediastinal, bronchial, retroperitonäal, inguinal und axillar). Rotes Knochenmark in Femur, Sternum, Wirbelsäule und Rippen. Hämatom im linken Musculus rectus abdominis. Serofibrinöse Pericarditis. Pleuropneumonie des rechten Unterlappens. Serofibrinöse Pleuritis links. Chronische interstitielle Nephritis. Herzdilatation.

Herzblut: Bouillonkultur: Fränkelsche Diplokokken.

Ausstrich (May-Grünwald): rote Blutkörperchen, daneben vorwiegend kleine Lymphozyten, einzelne neutrophile polymorphkernige Leukozyten, keine Myelozyten, keine eosinophilen oder Mastzellen, keine kernhaltigen roten Blutkörperchen.

Blutgerinnsel (Schnitt-Triacid): ganz dominierend kleine Lymphozyten, seltener rote Blutkörperchen und einzelne neutrophile Leukozyten.

Mikroskopischer Befund.

Knochenmark (Femurdiaphyse):

Abstrichpräparat (Triacid): dominierend Lymphozyten und rote Blutkörperchen, wenig kernhaltige, recht zahlreich neutrophile Myelozyten, selten eosinophile Myelozyten, scholliges Blutpigment. May-Grünwald: Mastzellen vereinzelt, eosinophile Myelozyten etwas zahlreicher, zum Teil mit basophiler Granulation, viele neutrophile Myelozyten mit violetter basophiler Jugendquote. Oft Myeloblasten, vereinzelt Megakariozyten. Methylgrün-Pyronin: Die meisten Myelozyten zeigen ein stark baso-

philes Protoplasma, zerstreut Plasmazellen vom großen Typus (deutlich vakuoläres Protoplasma, exzentrischer Kern, ein großer Nukleolus, zuweilen zweikernig).

Schnittpräparate (Giemsa, Triacid, May-Grünwald, Methylgrün-Pyronin): Zellmark, gewöhnlich mit Vorherrschen dicht gedrängter kleiner Lymphozyten, stellenweise reichlich eingestreut neutrophile Myelozyten: in einzelnen Partien neutrophile Myelozyten dominierend oder sogar ausschließlich vorhanden, eosinophile Myelozyten weit seltener, aber immerhin sehr schön, nicht selten Riesenzellen mit ganz abenteuerlichen Kernen. Rote Blutkörperchen vielfach sehr zahlreich. Die rein myeloischen Komplexe sind locker gebaut, die rein lymphatischen zeigen eng aneinander gedrängte Lymphozyten. Zahlreiche Pigmentzellen. Vereinzelt Mastzellen; vereinzelt Plasmazellen.

Lymphatisches Mark mit bedeutenden myeloischen Resten. Die Unterscheidung zwischen neutrophilen Myelozyten (mit stark basophiler Quote!) und Plasmazellen war im Schnittpräparate außerordentlich schwierig und eigentlich nur möglich durch Vergleich mit den Abstrichpräparaten. Ausschlaggebend war für uns das Nebeneinandervorkommen von typischen Plasmazellen und großen blaßkernigen Myelozyten, die man als lymphoblastische Plasmazellen hätte ansprechen müssen, und dann namentlich der Umstand, daß schon das Ausstrichpräparat die stark basophile Jugendquote der Myelozyten festgestellt hatte.

Milz: Abstrich: May-Grünwald und Triacid: massenhaft Lymphozyten, fast durchgehends kleine, selten etwas größere, ziemlich zahlreich neutrophile Leukozyten, keine kernhaltigen roten Blutkörperchen. Methylgrün-Pyronin: massenhaft kleine Lymphozyten mit einem zentralen Nukleolus, sehr selten Plasmazellen mit deutlichem perinukleären Hof und einer deutlichen Nukleole, selten Lymphoidzellen mit etwas breitem Protoplasmasaum auf einer Seite und 3 Nukleolen.

Schnitt (Triacid, May-Grünwald, Methylgrün-Pyronin): Struktur verwischt, nur hier und da noch follikelähnliche Bildungen, Kapsel verdickt; große streifenförmige Bezirke mit viel Blut. Die ganze Milz von kleinen Lymphozyten erfüllt, starke Verdickung und Vermehrung des Bindegewebes, an einzelnen Stellen überaus viel scholliges Blutpigment; ziemlich viele neutrophile multinukleäre Zellen.

Lymphdrüsen: a) retroperitonäale (rote) Drüse. Abstrich (Triacid): massenhaft rote Blutkörperchen und ungefähr ebenso zahlreich kleine Lymphozyten. nicht selten multinukleäre neutrophile, vereinzelt neutrophile Myelozyten. Die Lymphozyten in der Größe sehr mäßig variierend, nicht selten kernhaltige rote (Normoblasten) mit karyorrhektischem Kern, keine eosinophilen Zellen. Methylgrün-Pyronin: viele kernhaltige rote zeigen deutliche Polychromasie.

Schnittpräparat (Haematoxylin-Eosin): Man findet außerordentlich ausgedehnte lymphatische Bildungen, die vielfach Lymphdrüsen ähnlich sehen, im retroperitonealen Fettgewebe. Da sichere Lymphdrüsenkapseln

nur selten vorkommen, handelt es sich wohl zur Hauptsache um Lymphomentwicklung im Fettgewebe, bzw. um Konfluenz von Lymphdrüsen, deren Umgebung außerordentlich stark von Blutungen und Lymphozytenhaufen durchsetzt ist. Sehr häufig sieht man noch einzelne Fettareolen. Das reichliche Bindegewebe ist auch ziemlich stark infiltriert. Die Blutungen sind vielfach zirkulär um Lymphomhaufen angeordnet. Die lymphatischen Wucherungen umgeben vollständig ein sympathisches Ganglion, und Nervenfasern sind darin vollkommen aufgegangen. Man überzeugt sich, daß die Wucherungen nahezu ausschließlich aus kleinen Lymphozyten bestehen.

In einem anderen Präparate erkennt man noch deutlich eine Lymphdrüse. Die Struktur ist aber außerordentlich verwischt, am deutlichsten sind noch die Randsinus, die sehr mit Blutkörperchen angefüllt sind, und die durch große Blutstraßen mit der gegenüberliegenden Seite in Verbindung stehen, so daß zwischen diesen Blutstraßen große Haufen kleiner Lymphozyten erhalten bleiben. Auch hier ist die Infiltration des anliegenden Fettgewebes ganz außerordentlich stark. Bei Triazid ganz selten ein eosinophiler Myelozyt und polynukleärer Leukozyt. Bei Methylgrün-Pyronin ab und zu Plasmazellen, im ganzen aber wenig.[1])

b) (weiße) zervikale Drüse unterscheidet sich histologisch von der roten sofort dadurch, daß die großen Blutungen fehlen. Bei Triazid sehr vereinzelt eosinophile Myelozyten und polynukleäre Leukozyten. Die Lymphdrüsenstruktur aufgehoben. Man sieht kleine Herde kernhaltiger roter Blutkörperchen, deren Protoplasma sehr starke Polychromatophilie zeigt. Selten finden sich isolierte kernhaltige rote. Eine Beziehung zu Kapillaren scheint zu fehlen. Stellenweise reichlich scholliges Blutpigment. Methylgrün-Pyronin: nicht all zu selten Plasmazellen, zuweilen zweikernige, eine in Mitose.

Eine kleine, weiße Drüse erweist sich als scharf begrenzt; der Zwischenraum zwischen ihr und einer benachbarten Drüse nicht infiltriert. Diese Drüse enthält mehr polynukleäre Leukozyten, eosinophile und neutrophile.

Wieder andere Drüsen (axillare) zeigen sehr beträchtliche extrakapsuläre Wucherungen.

Für die weißen Drüsen bleibt es fraglich, ob die kernhaltigen roten Plasmazellen sind. (Cf. Ribberts Fall von Myelom, bzw. Erythroblastom, nach Pappenheim Plasmom).

Abstrich (May-Grünwald): sehr viele kleine Lymphozyten, hier und da kernhaltige rote, einzelne neutrophile polynukleäre, sehr wenig Mastzellen, manchmal Haufen von Fränkelschen Diplokokken.

Tonsille: fast ausschließlich kleine Lymphozyten.

[1]) Das infiltrative Wachstum war hier so stark, daß man versucht sein könnte, z. B. bei Vergleich mit Fall X (Sternberg, Über lymphatische Leukämie, l. c.) von Lymphosarkom zu sprechen.

Leber: interstitielle Lymphome, vorwiegend aus kleinen Lymphozyten zusammengesetzt; die Kapillaren nicht stark erweitert, enthalten viele rote Blutkörperchen und kleine Lymphozyten; einige große interstitielle Haufen, an anderen Stellen kleinere Häufchen, mit viel sklerosiertem Bindegewebe. Sehr vereinzelt Plasmazellen.

Im Abstrich (Triacid): vorwiegend kleine Lymphozyten; isoliert, aber gar nicht selten neutrophile Leukozyten, keine kernhaltigen roten.

Niere: ein kleines lymphozytäres Infiltrat in der Rinde; eine kleine streifenförmige Blutung im Mark.

Gehirn: Leptomeningen und Dura mater o. B.

Myokard ohne Lymphome, das subepikardiale Fettgewebe in der Umgebung von Gefäßen mit Lymphozytenansammlungen mäßigen Grades.

Zusammenfassung: Höchst chronische (Dauer: 8 Jahre!), vorwiegend klein-, daneben nur mittelgroßzellige lymphatische Leukämie, lymphatisches Knochenmark mit bedeutenden myeloischen Resten. Lymphatische Milz mit ganz spärlichen Follikelresten, ziemlich starker Sklerosierung. Teils rote (stark hämorrhagische), teils weiße strukturlose Lymphdrüsen mit oft außerordentlich ausgedehnter extrakapsulärer Wucherung. Interstitielle Lymphome der Leber. Kleinste Lymphome der Niere. Kleines Lymphom im subepikardialen Fettgewebe. Myelo-Erythropoëse in Lymphdrüsen.

2.

H., älterer Mann, genaues Alter nicht zu ermitteln. Klinische Beobachtungen fehlen. Der Mann ist auf dem Transport ins Spital gestorben.

Sektion: 20. März 1906 (Dr. Fabian). Zahlreiche Kratzeffekte auf Brust und Bauch. Im Gehirn zahlreiche Blutpunkte. Mesenterialdrüsen blaß, etwa linsengroß. Herz groß. Aortenklappen leicht verdickt. Die hintere Klappe auf dem Schließungsrand mit sandkornartigen Wärzchen Mitralis mit ganz feinen Auflagerungen auf der Schließungslinie. Herzmuskel etwas gelblich gefärbt. Die Wanddicke der einzelnen Herzhöhlen entsprechend. Bronchialdrüsen grau, etwas anthrakotisch. Milz $19 \times 11 \times 4$. Die Kapsel mit grauweißlichen umschriebenen Verdickungen. Schnittfläche mit sehr deutlichen Trabeln, stellenweise deutliche Blutungen. Tonsillen leicht vergrößert. Die Balgfollikel der Zunge geschwellt. Die Zervikaldrüsen und Submaxillardrüsen beiderseits erbsen- bis bohnengroß, zu 10—15 miteinander verwachsen (nicht isoliert!), auf dem Schnitt homogen, markweiß bis gelblich, stellenweise mehr rötlich weich, schwammig bis walnußgroß. Iliakaldrüsen beiderseits geschwollen. Die Inguinaldrüsen von der gleichen Größe und der gleichen Beschaffenheit wie die Zervikaldrüsen. Axillardrüsen bis haselnußgroß. Kubitaldrüsen nicht zu fühlen. Trachea gerötet mit deutlichen Follikeln. Die Mediastinalen und trachealen Lymphdrüsen bis pflaumengroß. Leber groß. Schnittfläche blaß, rötlichgrau mit undeutlicher Zeichnung. In der

Peripherie bis stecknadelkopfgroße Knötchen. Mesenterialdrüsen bohnengroß. Die portalen Drüsen bis walnußgroß, markweiß. Die Lymphdrüsen längs der Bauchaorta beiderseits bis Walnußgröße, weich, auf dem Schnitt hellweiß ohne Zeichnung. Ileum und Magen mit deutlicher Follikelschwellung.

Anatomische Diagnose. Leukämie oder Pseudoleukämie mit Hyperplasie der zervikalen, supraklavikularen, axillaren, tracheobronchialen, mediastinalen, retroperitonealen, iliakalen, inguinalen und mesenterialen Lymphdrüsen, der Milz, der Follikel vom Magen und Darm, sowie der Leber, Leukozyteninfiltrate der Leber. Fibröse, adhäsive Pleuritis links. Pneumonie des linken Oberlappens teils in roter, teils in grauer Hepatisation.

Mikroskopischer Befund.

Leber: Schon bei Betrachtung mit bloßem Auge fallen zahlreiche bis stecknadelkofpgroße bläuliche Flecken in dem roten Grunde auf. Bei schwacher Vergrößerung erweisen sich diese Flecken, als kleinzellige Infiltrationsherde in dem interazinösen Bindegewebe; sie sind meist rundlich, nur selten länglich. Mit starker Vergrößerung erkennt man in ihnen deutlich kleine runde Zelleu mit relativ großem, dunklem Kern, kleine Lymphozyten, kein einziger Myelozyt und keine polynukleären Zellen. Außer diesen Zellen finden sich feine Kapillaren und manchmal quer- und längsgetroffen Gallengänge. Das benachbarte Lebergewebe mit deutlichen wohlerhaltenen Zellbalken. Die Kapillaren im ganzen Azinus stark erweitert mit sehr zahlreichen kleinen Lymphozyten erfüllt, nirgends Erythropoëse, aber öfters polynukleäre Leukozyten; die Leberzellbalken im intermediären Bezirke des Azinus vielfach verschmälert bis auf die Hälfte oder ein Drittel der gewöhnlichen Breite. Die interstitiellen Lymphome sind von den Leberzellen ganz scharf und rundlich abgegrenzt: kein Hineinwuchern der Lymphome in die Leberkapillaren: kein Durchbruch in den Azinus hinein. Nie intraazinöse Lymphome. In der Kapsel Eisenpigment in länglichen Streifen.

Milz: Die Milz mit stark verdickter Serosa und Trabekeln. Follikel nicht zu sehen. In den Venen fast nur einkernige Leukocyten mit dunklem Kern, nur wenige Erythrocyten, manchmal daneben spärliche Fibrinfäden. Die Zellen der Milz sind ausschließlich und ganz gleichmäßig dicht gedrängte kleine Lymphocyten, die nur ab und zu von Trabekeln und Kapillaren unterbrochen werden, keine Spur von Follikeln. Ganze Milz lymphatisch; keine Eosinophilen. Bei Immersion Größe aller Lymphocyten nahezu gleich; Unterschiede äußerst geringfügig. Keine granulierte Leukocyten, außer innerhalb der Kapillaren bei May-Grünwald-Färbung.

Lymphdrüse: Struktur aufgehoben. Es finden sich überall und ganz gleichmäßig kleine Lymphocyten mit ziemlich dunklem Kern, zwischen ihnen zahlreiche Kapillaren, die, wie die größeren Gefäße der Drüse, reich an Lymphocyten sind, aber auch einige multinukleäre Zellen

enthalten. Die Kapsel stellenweise und ziemlich oft von den gleichen Lymphocyten durchsetzt, wie sie sich in der Drüse finden; an diesen Stellen geht die diffuse Wucherung noch ziemlich weit und gleichmäßig ins periglanduläre Gewebe hinein. Bei Färbung mit polychromem Methylenblau finden sich zahlreiche Mastzellen. Bei genauem Nachsehen nirgends myeloische Herde oder intrakapilläre Erythropoëse, auch keine eosinophilen Zellen.

Niere: Unter der Kapsel einige leukämische Infiltrate von geringer Ausdehnung; alle Gefäße voll Lymphocyten; in der Nähe einiger Glomeruli kleine lymphocytäre Infiltrate.

Herz: In allen Gefäßen und Kapillaren viele Lymphocyten. Keine Lymphome im Herzmuskel. Braunes Pigment um die Pole der Kerne.

Lunge: Pneumonische Infiltrate. Ödemflüssigkeit; die Zellen der Pneumonie nahezu alle multinukleäre Leukocyten. Lungenkapillaren voll Lymphocyten neben einzelnen multinukleären Zellen.

Schilddrüse o. B.

Darm. Die großen lymphocytären submukösen Haufen bestehen gleichmäßig und ausschließlich aus kleinen Lymphocyten.

Die Kapillaren und Gefäße der Niere, Lunge und Schilddrüse reich an Lymphocyten und vereinzelten multinukleären Zellen.

Zusammenfassung: Kleinzellige lymphatische Leukämie mit scharf abgegrenzten Lymphomen der Leber. Milz völlig lymphatisch. Lymphome der Nieren. Lymphdrüsenstruktur verwischt. Alle Lymphome bestehen aus kleinen Lymphocyten. Nirgends myeloische Zellen. Keine Erythropoëse. Häufig Auffaserung der Lymphdrüsenkapsel und Fortsetzung der lymphatischen Wucherung in das periglanduläre Fettgewebe.

3.

Krankengeschichte:[1])

Knabe von 6¼ Jahren, war mit Ausnahme von Keuchhusten (im vierten Jahre) immer gesund. Jetzige Erkrankung begann vor etwa fünf Monaten mit allgemeiner Müdigkeit. Verlust des guten Aussehens. In Behandlung seit 14. September 1904. Über rechter Lunge H. U. Dämpfung, bronchiales Atmen, über Mitral. und Tricuspidal. deutliche Geräusche. Großer Milztumor bis zur Mittellinie und unterhalb des Nabels reichend; keine auffallenden Drüsenvergrößerungen. Blutuntersuchung zirka 15% Hämoglobingehalt, im mikroskopischen Bild übertrafen die weißen Blutkörperchen die roten an Zahl. 11. Oktober 1904 exitus.

Sektionsprotokoll (verkürzt):

Pleurahöhle beidseitiger Erguß. Die Thymus am Sternum adhärent, stark knotig verdickt. Knotenkuppe verwachsen. Länge 18,

[1]) Cf. Brandenberg, Über akute Leukämie im Kindesalter Korrespondenzblatt für Schweizer Ärzte. 1906, Nr. 8.

Breite 9,5 cm. Herz. Subepikardiale Ekchymosen. Mitralis: Endocarditis verrucos.

Lungen: flächenhafte Ekchymosen und pneumonische Herde.

Milz 18 × 9 × 4, 5. Mesenterialdrüsen geschwellt, auf dem Durchschnitt blutig. Nierenbecken vollständig mit Blut angefüllt. Bluterguß reicht bis ins Parenchym.

Mikroskopischer Befund:

Milz: Serosa leicht verdickt, nicht infiltriert, Trabekel dünn. Das Milzparenchym ohne jede Struktur, setzt sich bei starker Vergrößerung aus einem feinen Retikulum, in das kleine protoplasmaarme Rundzellen mit großem chromatinreichem Kern diffus eingestreut sind, zusammen: nur ganz vereinzelt läßt sich an der Gabelungsstelle von Gefäßen noch eine unscharf abgegrenzte follikelähnliche Bildung nachweisen (kleine Lymphocyten). Die Pulpa besteht aus Rundzellen ungleicher Größe manchmal von der der kleinen, dann auch aus größeren Lymphocyten und vereinzelten Plasmazellen.

Niere: Das Nierenbecken enthält große leukämische Infiltrate, die aus kleinen und großen Lymphocyten bestehen, in ihnen vielfach Blutungen, außerdem bestehen kleinere interkanalikuläre und mehrere streifenförmige Infiltrate.

Leber: Acini sehr groß. Kapillaren weit, mit kleinen Lymphocyten und vereinzelten größeren angefüllt, dieselben Zellen in rundlichen Häufchen (Follikeln) und manchmal auch breite, streifenförmige Infiltrate im interazinösen Bindegewebe. Zentroazinöse fettige Degeneration.

Thymus: Struktur so verändert, daß man die Diagnose Thymus aus dem mikroskopischen Präparate nicht stellen konnte, sie ist aus zumeist gleichgroßen kleinen und einigen größeren Lymphocyten zusammengesetzt. Retikulum sehr spärlich. Keine Hassalschen Körperchen.

Zusammenfassung: Leukämie mit interstitiellen Lymphomen der Leber, vollständig lymphatischem Bau der Milz, Verwischung der Struktur der Thymus, große leukämische Infiltrate des Nierenbeckens. Die Leukämiezellen sind zumeist kleine, aber überall auch größere Lymphocyten.

4. (U.)

Chronische lymphatische Leukämie mit akutem hämorrhagischem septischem Endstadium. Klinische Beobachtung (Dr. Naegeli):

17jähriger Knabe. Zuerst vor einem Jahr allgemeine Lymphdrüsenschwellung. Drüsen indolent, isoliert und verschieblich. Zunächst nicht in ärztlicher Behandlung. Neujahr 1906 große Mattigkeit, ab und zu in der Gegend der Milz Stechen. Appetit stets gut.

16. März 1906. Patient legt sich ins Bett wegen Erschöpfung. Man beobachtet kleine Purpuraflecken auf der Haut. Mäßiges Fieber.

23. März 1906. Der heute gerufene Arzt konstatiert zahlreiche Purpuraflecken, besonders auf dem Rumpf, weniger an den Extremitäten. Milz sehr groß. Alle äußeren Lymphdrüsen vergrößert. Keine Herzgeräusche, aber dumpfe Töne. Tonsillen und Zahnfleisch normal; keine Geschwüre und keine Blutungen. Urin ohne Eiweiß und ohne Zucker. Diagnose: Purpura haemorrhagica. Seit 24. März Temperaturen zwischen 39—40° C. Puls 120. Die Purpuraflecken werden immer größer, bis über Erbsengröße, besonders auf der Brust; viele konfluieren miteinander. An den Extremitäten nur sehr kleine Purpuraflecken. Leber nicht palpabel.

27. März 1906. Puls 150, Temperatur 38,5° C, Hämoglobin 70% (Sahli-Gowers). Der Arzt fand keine multinukleären Leukocyten und hielt die nicht besonders zahlreichen kleinen Lymphocyten im ungefärbten Präparate für blasse rote Blutkörperchen, behauptete deshalb, es sei kein einziger Leukocyt da und schloß damit Leukämie aus. Im gefärbten Präparate beträgt die Lymphocytenzahl schätzungsweise 10000—15000; alles sind kleine Lymphocyten, nur 2% etwas größere uninukleäre Zellen; diese erweisen sich als Phagocyten und enthalten Streptokokkenketten und einzelne Streptokokken. Tod abends 4 Uhr; Pupillendifferenz und Symptome von Gehirnreizung lassen an meningeale Blutung denken. Blutentnahme zwei Stunden post mortem: Leukocyten 10000—15000, alles Lymphocyten und Makrophagen, letztere sind große Zellen, der Kern ist oval und relativ sehr klein; das Protoplasma hat ein deutliches basophiles Netzwerk; während die Lymphocyten sehr deutlich ein bis zwei Nukleolen aufweisen, sind solche Nukleolen in Makrophagen absolut nicht aufzufinden. Die Makrophagen enthalten prachtvolle Streptokokkenketten, auch freie Streptokokken sind im Blut vorhanden. Rote Blutkörperchen normal, keine basophil granulierte, höchst selten polychromatische. Unter Tausenden von Leukocyten keine einzige eosinophile oder neutrophile Zelle, ebensowenig Übergangsformen (!), Myelocyten oder kernhaltige rote Blutkörperchen. Die Zahl der Makrophagen mit Streptokokken ist viel größer als in den Präparaten vor dem Tode. Blutungen aus Zahnfleisch, Mund, Darm und Nase haben gefehlt.

Sektion (Privatdozent Dr. Naegeli): Milz enorm groß: 28×14×8 cm, weicher als normale Milz. Aussehen rotgrau. Trabekel deutlich, Follikel diffus, undeutlich. Ausstrichpräparate: massenhaft Lymphocyten, auch größere Lymphocyten, Phagocyten und rote Blutkörperchen; keine Myelocyten, keine neutrophilen oder eosinophilen Zellen. Kirschgroße Nebenmilz: kirschrot, ziemlich fest, Ausstriche völlig wie von der Milz.

Leber: Größe ungefähr normal. Farbe gelblich blaß. Azinöse Zeichnung sehr deutlich durch grauliche leukämische interstitielle Infiltrate; graue Streifen verlaufen auch parallel den Gefäßen.

Pankreas fest, derb, makroskopisch normal.

Niere normal groß. Rinde auffällig blaß.

Alle Lymphdrüsen groß, sehr derb, grau-rötlich auf dem Schnitte: nirgends Nekrosen. Hier und da einige Blutungen. Die Inguinaldrüsen besonders groß (walnußgroß). Abstrichpräparate der Inguinaldrüsen ergeben massenhaft Lymphocyten und rote Blutkörperchen, keine anderen Zellen. Mesenterialdrüsen nicht besonders vergrößert. Im Darm keine sehr starke Follikelschwellung, zerstreut blutige Sugillationen.

Mikroskopischer Befund:

Leber: Große Lymphome in der Peripherie des Acinus. gegenüber dem Lebergewebe nicht immer scharf abgegrenzt, ausschließlich aus kleinen Lymphocyten bestehend. In der Nähe der interstitiellen Lymphome werden die Leberzellbalken sehr häufig aufgesplittert, so daß völlig isolierte Leberzellen in den Lymphocytenhaufen liegen. In diesen Lymphomen öfters neugebildete Gefäße, zum Teil mit enormer Bakterienthrombose. Kapillaren erweitert, enthalten zahlreiche kleine Lymphocyten.

Pankreas zeigt Bakterienthrombosen und mehrfach in dem Bindegewebe zwischen den Läppchen rundliche oder streifenförmige lymphatische Herde, die zum Teil abgegrenzt sind. Neben den kleinen Lymphocyten auch einige größere. Keine eigentlichen Lymphome, aber größere Lymphocytenhaufen innerhalb der Gefäße.

Niere: Im Nierenbecken streifenförmige lymphatische Infiltrate, alles kleine Rundzellen.

Milz: Follikel nur andeutungsweise vorhanden, sonst fast gleichmäßige lymphatische Struktur des ganzen Organes, das überall kleine Lymphocyten enthält. Größere Zellen sind vereinzelt und nicht ganz selten, aber niemals in Gruppen. Das Bindegewebe zeigt entschiedene Verdickung der Fibrillen (Neigung zur Sklerose). Milzkapsel stellenweise mit Lymphocyteneinlagerungen, an einigen Orten durch lymphomatöse Einlagerungen aufgefasert.

Mächtige lymphatische Infiltration des anliegenden Fettgewebes in der Nähe der Milzgegend, die sich auf weite Strecken allmählich von der Milz weg verliert. Auch die Infiltrate des Fettgewebes enthalten vereinzelt größere Zellen, die wie große Lymphocyten aussehen. Ein Teil der Gefäße des lymphomatös infiltrierten Fettgewebes durch Kokken vollkommen thrombosiert.

Lymphdrüse: Sehr gleichmäßige Struktur. Follikelzeichnung völlig verwischt, in den Lymphdrüsen überall massenhaft rote Blutkörperchen (Blutungen). Lymphkapsel an einigen Stellen durchbrochen mit Einlagerungen großer lymphatischer Herde, perilymphatisches Fettgewebe stellenweise stark von Lymphocyten infiltriert. Es finden sich auch einzeln oder in kleinen Gruppen größere Zellen mit viel Protoplasma, wahrscheinlich Myelocyten (Färbung gelingt nicht), unter den kleinen Lymphocyten.

Zusammenfassung: Typische lymphatische kleinzellige Leukämie; ganz lymphatische Milz mit starker Wucherung

der Lymphocyten in das der Milz anliegende Fettgewebe. Lymphdrüsen in lymphatischer Hyperplasie, oft Durchwucherung der Lymphdrüsenkapsel. Leberlymphome den Acinus infiltrierend. In Lymphdrüsen, Leber und Milz keine Erythropoëse und keine Myelopoëse. Kein einziger polymorphkerniger Leukocyt und kein Myelocyt.

5.

E. M.[1]), dreijähriges Mädchen. Künstliche Ernährung mit großen Schwierigkeiten. Im zweiten Lebensjahre stets gesund. Anfangs Sommer 1906 Verdauungsstörung.

18. Juli 1906: wegen Varicellen beim Arzt, damals leichte Anämie. Tonsillen stark hypertrophisch. Halsdrüsen nicht geschwollen. Leber und Milz nicht vergrößert.

7. August: Zahnschmerzen. Zahnfleisch stark gerötet und geschwollen mit breitem, schwarzgrauem Saum, der jedoch nicht leicht blutete. Starker foetor ex ore. Milz und Leber nicht palpabel. Gingivitis langsam gebessert und am 16. August geheilt.

Oktober 1906: Tonsillotomie, viel Blut verloren, am folgenden Tag kein auffallender Befund.

22. Oktober: Der Arzt wird konsultiert wegen häufigen nächtlichen Fiebers. Urindrang. Befund: sofort auffallend außerordentliche Blässe des Gesichts und der Schleimhäute. Puls 132, dicrot. Temperatur 37,3 (3 Uhr nachmittags). Leber vergrößert, palpabel, 3 cm unterhalb des Rippenbogens. Die Milz reicht zungenartig bis über die linke linea mammilaris und etwas unterhalb Nabelhöhe. Urin schwach getrübt, enthält Eiterkörperchen, kein Eiweiß. Diagnose: akute Leukämie und Cystitis.

23. Oktober: Kind ziemlich lebhaft, verlangt zu spazieren. Am rechten Bein und unterhalb der Axilla je sechs stecknadelkopfgroße Petechien. Temperatur 3 Uhr 37,7° C. Puls 128. Peripherische Lymphdrüsen palpabel, aber mäßig vergrößert.

28. Oktober: Erbrechen ohne Blut.

29. Oktober: Urin wieder trüber.

30. Oktober: Alle Nahrung erbrochen. Kind völlig apatisch. Puls 132. Respiration 40, Angstanfälle. Organbefund gleich.

Blutuntersuchung: Blut sehr wässerig. Hämoglobin (Talquist) zwischen 20 und 30. Rote Blutkörperchen 2100500. Leukocyten 70000. Viele Mikro- und Makrocyten, viele Pessarformen und polychromatische, wenig kernhaltige. 44% große Lymphocyten, 33% kleinere, 3% multinukleäre Neutrophile, neutrophile Myelocyten 7%, eosinophile Myelocyten 2%.

31. November: Lungenödem. Exitus vormittags 11 Uhr.

[1]) cf. A. Stirnimann, Über akute Leukämie und Adenotomie, Jahrbuch für Kinderheilkunde. LXIV, H. 5. 1906.

Sektionsprotokoll (Dr. Stirnimann, Luzern):

Miliare Petechien der Haut. Thymus blaß 7×3×0,7. Sämtliche Mediastinaldrüsen bohnengroß, tiefblaurot und und stark bluthaltig. Subperikardiale Petechien, stellenweise sehr zahlreich. Milz 15×7×2,3 tiefblaurot, sehr blutreich, nicht erweicht, deutliche Trabekel und Follikel. Leber 16,5×11,7, blaß, stark verfettet. Follikel des Darms geschwellt, ohne Ulcera. Sämtliche Lymphdrüsen des Abdomens bohnen- bis haselnußgroß, weich, blaurot.

Nieren anämisch. Infarkt der rechten Nierenspitze. Nierenbecken enthält trüben Schleim und ist stark injiziert. Tonsillen stark gebuchtet, starke Hypertrophie der Follikel. Sternum ebenso die Rippen enthalten hellrosafarbenes Knochenmark.

Mikroskopischer Befund:

Lymphdrüse: Kapsel scharf begrenzt. Keine Infiltrate, Struktur der Lymphdrüsen fast verwischt, nur noch eine schwache Andeutung von Follikeln in der Peripherie, indem die peripherischen an die Sinus angrenzenden Follikelschichten erhalten sind; sonst die ganze Lymphdrüse ziemlich gleichmäßig durch lymphocytäre Elemente gebildet, die teils kleine, teils große Lymphocyten sind.

Bei Ölimmersion in den zentralen Partien ziemlich viele Gefäße mit vielen roten Blutkörperchen, innerhalb und außerhalb der Gefäße auch sehr große Zellen und alle Zwischenformen von großen zu den kleinen Lymphocyten; die großen Zellen sind in den Follikeln fast nicht vorhanden. Eosinophile und neutrophile polymorphkernige Zellen nur ganz vereinzelt vorhanden. Die Follikelreste aus ganz gleichmäßigen kleinen Lymphocyten gebildet.

Milz: Auf fünf verschiedenen Schnitten durch die Milz fällt eine nur mäßige Verdickung der Serosa sowie der Trabekel auf. Die Milzstruktur ist stark verwischt, überall sind größere und kleinere Lymphocyten mit roten Blutkörperchen gemischt. Die Follikel sind nur stellenweise angedeutet, klein und nur daran erkennbar, daß eine größere Zahl kleiner Lymphocyten in der Nähe eines Gefäßes vorkommt, aber immer enthalten auch diese Follikelreste größere Lymphocyten eingestreut; es fehlen aber rote Blutkörperchen und der dichtere geschlossenere Zellaufbau unterscheidet diese Follikelreste vom übrigen Gewebe. Die Zellen der Milz, mit Ausnahme der Follikel, sind meistens große Lymphocyten mit großem, blassem Kern, überall gemischt mit kleinen Lymphocyten: vereinzelte eosinophile und neutrophile Myelocyten und polymorphkernige Leukocyten sind vorhanden, aber niemals finden sich Formationen von Myelocyten. Riesenzellen fehlen. An einigen Stellen sind die Follikel zum Teil homogen, blaß rötlich, nur mit vereinzelten Kernen, im Zentrum findet man Kerntrümmer. Von diesen Nekrosen abgesehen handelt es sich nicht um eine Erdrückung der Follikel durch wucherndes Pulpagewebe, sondern vielmehr um eine Auflösung der ge-

schlossenen Struktur der Follikel durch Auftreten großer Lymphocyten zwischen den kleinen Lymphocyten und gleichsam um eine Auflösung des Follikels nach der Peripherie in ein lockeres Gewebe mit Vorherrschen großer Lymphocyten. Milzkapsel nicht infiltriert.

Knochenmark (Sternum) (Formalin-May-Grünwald). Zellmark: zahlreiche Zellen, kein Fett. Vorwiegend kleine Zellen mit schmalem Protoplasma, auch einzelne größere (große Lymphocyten oder neutrophile Myelocyten); im allgemeinen nicht gerade selten, aber zumeist vereinzelt, manchmal etwas zahlreicher, eosinophile Myelocyten und Riesenzellen, Periost nicht infiltriert.

Leber: Azinöser Bau ziemlich deutlich. Die Kapillaren überall mit großen und kleinen Rundzellen erfüllt, die einen großen hellen oder dunkleren Kern bald mehr, bald wenig Protoplasma aufweisen, seltener sind multinukleäre Zellen. An manchen Stellen die Kapillaren deutlich und stark erweitert. Die Kerne der großen Zellen sind fast immer blaß und sehr häufig nicht rund, sondern etwas eingebuchtet oder unregelmäßig gekerbt (atypische große Lymphocyten). Die Kapillarvenen mit vermehrten weißen Blutkörperchen von gleichem Typus, wie in Kapillaren vorwiegend große Zellen. Die Leberzellbalken in den peripherischen Teilen der Acini mit ziemlich großen, blasigen Einlagerungen (Fetttröpfchen); rundliche oder streifenförmige Anhäufungen von Lymphocyten sind nirgends vorhanden, nur an wenigen Stellen Lymphocyten in den Interstitien.

Tonsillen: anscheinend normal. Struktur nicht verwischt, Follikel mit hellem Zentrum sind vorhanden. Bei der starken Vergrößerung sieht man keine starken Unterschiede der Lymphocytengröße. Bei Ölimmersion an manchen Stellen gleichgroße Lymphocyten, an anderen Stellen große Zellen zwischen den kleinen eingestreut, keine eosinophilen. Die Abgrenzung der Tonsillen ist sehr scharf, keine Andeutung von maligner Wucherung.

Thymus: gut entwickelt, viele Hassalsche Körperchen; Bindegewebe um die Thymus vollständig normal, ohne Zellinfiltrate; Abgrenzung ganz scharf; kein malignes Wachstum, Gefäße ohne myeloide perivaskuläre Zellager, Marksubstanz viel mächtiger als Rindensubstanz, in beiden überall unter den dominierenden kleinen Lymphocyten auch größere Lymphocyten eingestreut (Atypie aber nicht sehr stark), Triazidfärbung: Zahlreiche eosinophile Zellen überall zerstreut, besonders im Bindegewebe an der Grenze der sekundären Follikel in der Nähe der Gefäße und so weiter auch mitten zwischen Lymphocyten.

Herz: Leukämische Gefäße. Im subperikardialen Fett findet sich eine geringfügige leukämische Wucherung aus großen und kleinen Lymphocyten.

Niere: Ein kleiner subkapsulärer Herd mit zwei völlig verödeten hyalinen Glomerulis, in der Nachbarschaft sieben Glomeruli mit stark verdickter Kapsel, das Zwischengewebe kleinzellig infiltriert, zum Teil auch mehr spindelige Zellen.

Zusammenfassung: Klein- und großzellige lymphatische Leukämie. Klein- und großzellige lymphatische Wucherung in Milz, Lymphdrüsen und Knochenmark unter Verwischung der Strukfur, fast gar nicht in Thymus und Tonsillen. Follikel nur in Resten vorhanden. Keine Lymphome der Leber! Kleines Lymphom im subepikardialen Fettgewebe. Keine Spur malignen Wachstums. Zellbild der Leukosarkomatosis, aber kein aggressives Wachstum.

6. J.[1]) G., 29 Jahre.

Krankengeschichte.

Früher Chlorose, aber leicht. Nie Lymphdrüsenschwellungen. 13. Mai 1905 normale Geburt. Zunächst Temperatur normal.

23. Mai: Thrombose des linken Beines, unter Fieber bis 39,3°, das mehrere Tage andauert. 5. Juni. Thrombose des rechten Beines. Temperatur bis 40°; längere Zeit Fieber bis zum 19. Juni. Dann fieberfrei bis 25. Juni.

23. Juni: Zahnfleischblutungen. 25. Juni: flächenhafte, talergroße Blutungen der rechten Wange in der Gegend des Mundwinkels. Kleine Petechien im Gesicht, am Vorderarm und auf den Beinen. Abendtemperatur: 37,7°. Ausgezeichnetes Allgemeinbefinden.

26. Juni: Ohnmacht, Bluterbrechen, Stuhl schwarz, pechfarben, kopiös Allgemeinbefinden gut.

Neue feine Blutungen auf der Haut. Große Blässe. Trockene Blutborken an den Lippen, Cruor am Zahnfleische. Zahnfleisch am Rand der Zähne fast beständig blutend. Tonsillen nicht vergrößert, ebensowenig die submaxillaren Drüsen. Einzig in der rechten Axilla eine sehr kleine Lymphdrüse palpabel, ausgesprochen druckempfindlich.

Sternum auf Beklopfen etwas empfindlich. Puls 120, klein. Herztöne rein. Milz nicht palpabel, Dämpfung nicht intensiv und nicht groß. Oberarmknochen etwas druckempfindlich, die Rippen aber nicht. Urin ohne Eiweiß. Temperatur im Laufe des Tages zwischen 37,3° und 38°.

Blutuntersuchung.

Neutrophile Myelocyten	1½ %
multinukleäre neutrophile Leukocyten . . .	73⅓ „
dunkelkernige kleine Lymphocyten	5⅚ „
etwas größere blässere Lymphocyten . . .	15,0 „
Übergangsformen	2½ „
mononukleäre	1½ „
Reizungsformen und Vakuolen	½ „

[1]) Eine Bearbeitung des gleichen Falles ist von Plotke-Grünberg unter dem Titel „Ein Beitrag zur Ätiologie der Purpura Werlhofii", der medizinischen Fakultät in Zürich als Inaugural-Dissertation eingereicht worden.

Zwei Normoblasten, bei Methylenblau Polychromasie recht häufig, sehr geringe Poikilocytose, basophil granulierte Rote häufig.

Große Lymphocyten sind vorhanden, zwischen den einzelnen Formen eine strenge Differenzierung unmöglich; große : kleine etwa wie 1 : 6.

Leukocytenzahl: 7500.

Fibrin normal. Hgb. 50,0 %.

27. Juni: Puls 112. Temperatur 37,1°. Ganz plötzlicher komatöser Zustand, der allmählich intensiver wird und nach zwei Stunden zum Exitus führt.

Privatsektion (Dr. Binder): Sehr blasse Leiche, viele Petechien der Haut, des Peritoneum und Epikard.

Knochenmark des Sternum und der Rippen graurot, mit grauroten, knötchenförmigen Einlagerungen, schmierig.

Milz etwas vergrößert, Konsistenz gut; Durchschnitt graurot, Follikel sehr groß, grauweiß, prominent, zackig in die Umgebung übergehend; Pulpa ausgesprochen rot und weich. Nieren sehr anämisch.

Leber hellbraun, azinöse Zeichnung deutlich. Darmfollikel groß, ohne hämorrhagische Höfe.

Nirgends vergrößerte Lymphdrüsen; man kann nur nach längerem Suchen einige erbsengroße Lymphdrüsen in der Nähe der Wirbelsäule finden.

Viel Blut im Darm. Ursprung der Blutung nicht zu finden.

Anatomische Diagnose: Schwere Anämie. Petechien der Haut und serösen Häute. Geringer Milztumor. Darmblutung. Thrombose der rechten Vena femoralis, fortgesetzt in die linke Vena femoralis und in die Cava inferior. Starke Vergrößerung der Milzfollikel. Graue Knötchen im Knochenmark von Sternum und Rippen. Lymphdrüsen sehr klein.

Bakteriologische Untersuchung des Herzblutes.

Von 4 Kulturen nur in einer Streptokokken, für Tiere pathogen.

Leichenblut aus dem Herzen: Die Leukocytenzahl hat gewaltig zugenommen (leukämischer Blutbefund). Massenhaftes Vorkommen von Myelocyten und sehr zahlreichen kernhaltigen roten. Sehr viele Lymphocyten. Verschiedene Blutpräparate zeigen:

Neutrophile Myelocyten (Minimalwerte) .	16—22 %
multinukleäre neutrophile Leukocyten . .	42—47 „
eosinophile	0 „
Lymphocyten	26—35 „
mononukleäre	3 „
Übergangsformen	1—2 „
kernhaltige rote	0,33 „

Auf 660 Leukocyten 73 Normo- und 12 Megaloblasten.

Milz: Die Follikel mikroskopisch sehr groß und zackig, so daß etwa $\frac{3}{4}$ des Gewebes auf Follikel, $\frac{1}{4}$ auf Pulpa entfällt; die Follikel schon mikroskopisch im Schnitt sichtbar. Sie bestehen fast ausschließlich

aus kleinen, dunkelkernigen Lymphocyten, ganz wenig Keimzentren aus größeren, blasseren Zellen. Die Gefäßquerschnitte enthalten ausnahmslos sehr viele Leukocyten. Bei starker Vergrößerung sieht man von den Follikeln aus die Lymphocyten sehr oft in geschlossenen Kolonnen in das Pulpagewebe hineindringen. In der Pulpa ganz selten eosinophile Zellen, die im Blut gefehlt haben, und kernhaltige rote.

Ausstrich. Dominierend kleine Lymphocyten, sehr häufig Erythrocyten, ganz spärlich Riesenzellen, oft neutrophile multinukleäre Leukocyten und auch ab und zu sehr schöne Myelocyten, kernhaltige rote viel seltener als im Blute.

Leber: Azinöse Zeichnung undeutlich, Bindegewebe nicht vermehrt, periazinös nur selten kleine Lymphocytenansammlungen. Leberkapillaren ziemlich weit, mit massenhaften Leukocyten, aber keine Kapillarektasien. Durchaus leukämisches Bild der Leber.

Niere: In den Blutgefäßquerschnitten sehr viel Leukocyten.

Knochenmarkabstrich (Sternum): Myelocyten vermindert, ungranulierte Zellen stark vermehrt, sehr zahlreiche Megakaryocyten, selten Makrophagen; sehr viele kernhaltige rote, meist mit Kernzerfall, dominierend Normoblasten, sehr wenig eosinophile Myelocyten. Die lymphoiden Zellen sind klein, dunkelkernig, hier und da sind Türksche Reizungsformen mit Vakuolen. Lymphoidzellen manchmal zahlreich beieinander: bei Methylenblaufärbung typische kleine Lymphocyten mit einem sehr deutlichen Nukleolus.

Rippe: Riesenzellen spärlicher, kernhaltige rote nicht häufig, etwas mehr Myelocyten (eosinophile), aber immerhin ungranulierte Zellen, bedeutend dominierend und oft in Komplexen beieinander.

Lymphdrüsen: Struktur ziemlich stark verwischt; peripherische Follikel zwar erkennbar, aber ihre Abgrenzung sehr undeutlich. Kapsel wird im allgemeinen respektiert, an einigen Stellen aber diffuses Durchwuchern der Kapsel. Gefäße in der Nähe der Drüse hochgradig leukämisch. In den anderen Lymphdrüsen Kapsel respektiert, aber extrakapsuläre Lymphocyteninfiltration des Fettgewebes, das allmählich durch lymphatische Wucherung ersetzt wird.

Zusammenfassung: Schwere Anämie mit starker Erythropoëse. Enorme Wucherung der Milzfollikel. Lymphocytenknötchen im Knochenmark. Lymphdrüsenstruktur verwischt. Durchwucherung der Kapsel und extrakapsuläre Lymphocyteninfiltrate. Geringe Lymphome der Leber. Verlauf bis zum 26. Juni: Pseudoleucaemia lymphatica, bei der Obduktion nach Blut- und Organbild Übergang in lymphatische Leukämie mit starker Myelocytose.

7. W. F., 8 Jahre.

Aufnahme in die Kinderklinik zu Zürich: 1. April 1907.

Krankengeschichte (Prof. Wyß).

Vor 5 Wochen starke Drüsenschwellung hinter den Ohren, später auch in den Leisten, kolossaler Milztumor, poliklinische Behandlung. Vor

8 Tagen Purpura haemorrhagica an den Beinen. Seit 4 Wochen sehr müde. Zahnfleisch bläulich verfärbt (Skorbut?). Erbrechen.

Kräftig gebaut, blühendes Aussehen, Allgemeinbefinden, außer Schwäche, wenig gestört. Überall Purpuraflecken bis zu Fünffrankstückgröße, besonders an Ellenbogen und Knien. Zahlreiche Halsdrüsen. Sehr große Inguinaldrüsen beiderseits, außerdem geschwellte Axillar- und Kubitaldrüsen. Leber enorm vergrößert. Mächtiger Milztumor bis Nabelhöhe. Blutungen aus dem Zahnfleische und der rechten Tonsille. Beide Tonsillen hypertrophisch. Urin ohne Eiweiß. Keine Retinablutungen. Starkes Nachbluten aus der kleinen Fingerwunde bei der Blutuntersuchung.

Arsentherapie.

8. April: Patient hat 850 g zugenommen, Appetit sehr gut. Tonsillen noch größer als beim Eintritt. Sternaldämpfung. Dyspnoë. Beständige heftige Schweiße.

11. April: Puls 120, arrhythmisch. Heftiges Erbrechen. Zahnfleischblutungen. Temperatur bis dahin höchstens 38°.

12. April: Patient somnolent; Krämpfe ähnlich denen bei Jacksonscher Epilepsie, beginnend in den Fingern, dann an Unter- und Oberarm links, daneben choreaartige Zwangsbewegungen, linkes Bein in tonischem Starrkrampf. Nach 3 Stunden Koma Cheyne-Stokes, Temperatur 39°, 2 Stunden später Exitus unter allgemeinen Krämpfen des Körpers.

Blutbefund vom Kinderspital.

Hgb. 60%,
Erythrocyten . . 4344000,
Leukocyten . . 74000,
L. : E. = 1 : 59.

	Färbeindex %
Lymphocyten: a) kleine	53,66
„ b) mittelgroße	29,5
„ c) große	11,1
„ d) Riesen-	3,66
neutrophile Leukocyten	1,—
Myelocyten: a) neutrophile	0,16
„ b) eosinophile	0,66
Mastzellen	0,16
Normoblasten 3	—

Viele Zellkerne der Lymphocyten stark gebuchtet und gelappt, besonders unter den großen (Riederformen). Protoplasma nahezu aller Zellen sehr schmal.

Sektionsprotokoll (Prof. Wyß).

Hautblutungen. Stark vergrößerte Hals- und Leistendrüsen Ekchymosen auf dem Peritonaeum. Submaxillare Lymphdrüsen, kastaniengroß, weiß, markig. Blutungen in Perikard, Pleura, Zwerchfell und Mediastinum antic. Thymus stark vergrößert, 11,5 : 9 cm, Schnittfläche blaßrötlich, markig, viele Blutungen, Konsistenz weich, — dem Perikard adhärent.

Tonsillen beiderseits groß, stellenweise schwärzlich verfärbt, mit Ekchymosen.

Im Herzen blaßrötliche Coagula. Subendokardiale Ekchymosen. Schwellung der Drüsen um Trachea (Bifurkation) und Lungenhilus. Drüsen sehr weich, hyperämisch und ekchymosiert. In der linken Pleurahöhle 130 ccm einer trüben, braunroten Flüssigkeit.

Leber: Ekchymosen, enorm groß, 24,5 : 20 : 6 cm, Portaldrüsen bohnengroß. Leberschnitt blaßrot, dunkles Zentrum, weiß infiltrierte, der Peripherie entsprechende netzförmige Flecken.

Milz 19 : 11 : 5 cm, dünner Fibrinüberzug, ziemlich weich. Schnitt blaßviolett, weiße, wenig scharf umschriebene Follikel, Pulpa weich.

Nieren groß, rechts: 11 : 5,5 : 3,5 cm, links: 12 : 5 : 4 cm.

In der Kapsel zahlreiche Blutextravasate. Speckige Einlagerungen in der Rinde, wie Tumoren vorspringend; frankenstückgroß auf dem Durchschnitt. Trübung und Infiltration der ganzen Niere. Harnsäureinfarkte. Blutungen im Nierenbecken und Ureter.

Mesenterialdrüsen: Große Konvolute, oft mit hyperämischem Hof.

Im Magen und Darm Ekchymosen, Peyersche Plaques stark geschwellt und infiltriert. Unteres Ileum starke Follikelschwellung.

Dura: Ekchymosen.

Knochenmark: Sternum hellrot, Femurdiaphyse dunkelrotbraun. himbeergeleeartig, weich.

Anatomische Diagnose: Akute lymphatische Leukämie. Generalisierte Lymphdrüsenschwellung. Große Thymus. Leukämische Infiltrate der Leber und Nieren. Follikelschwellung im Darm. Milztumor. Pleuritis exsudativa haemorrhagica sinistra. Parenchymatöse Nephritis. Hypertrophische Tonsillen. Ekchymosen der Haut und serösen Häute, der Blasen, Ureteren, Magen usw. Große Gehirnblutung im linken Zentrum. Vieussenii mit Perforation in den Ventrikel.

Mikroskopischer Befund.

Herzblut: Abstrich (May-Grünwald): sehr viele kleine Lymphocyten, nahezu ebenso reichlich wie die roten Blutkörperchen, ein kernhaltiges. Große Lymphocyten selten, ebenso neutrophile, multinukleäre Leukocyten. Keine eosinophilen oder Mastzellen. Häufchen von Fränkelschen Diplokokken.

Knochenmark (Femurdiaphyse): Abstrich (May-Grünwald): fast lauter Lymphocyten, und zwar vorwiegend kleine, vereinzelt neutrophile uud eosinophile Myelocyten und Mastzellen, keine Plasmazellen.

Abstrich des Sternums: gar nicht selten eosinophile Myelocyten mit Riesengranula (Morulaformen).

Schnitt (Triazid, May-Grünwald, Giemsa, Methylgrün-Pyronin): Zellmark ohne Andeutung von Fett; ganz dominierend kleine Lymphocyten, öfters etwas größere, mitunter auch Riesenlymphocyten, keine Riederformen, hier und da einmal eine Gruppe von 4—8 Riesenlymphocyten nahe beieinander, aber nicht follikelartig; alle Lymphocyten scheinen 1—2 Nukleolen zu besitzen. Ziemlich häufig auch rote Blutkörperchen, kernhaltige schwer zu erkennen, ganz selten Knochenmarksriesenzellen; zerstreut, fast stets einzeln, selten 3—4 beieinander, neutrophile Myelocyten, einzelne multinukleäre, neutrophile Zellen. Eosinophile Myelocyten vereinzelt, ebenso und weit seltner noch eosinophile, polymorphkernige. An den Gefäßwänden nur Lymphocyten. Einzelne Mastzellen. Bei Methylgrün-Pyronin zeigen die als große Lymphocyten gedeuteten Zellen einen schmalen, leuchtend roten Protoplasmahof. Typische Plasmazellen nicht vorhanden.

Ausgesprochen lymphatisches Mark mit kümmerlichen Resten myeloischer Zellen.

Sternum (Fischersche Färbung): sehr viel mehr myeloische Zellen, namentlich zahlreiche eosinophile, die öfters in Herden zusammenliegen.

Milz: Ausstrich (May-Grünwald): massenhaft kleine Lymphocyten, selten große und rote Blutkörperchen, vereinzelt multinukleäre, neutrophile.

Schnitt. Ganz gleichmäßige Struktur, von Follikeln nichts mehr zu erkennen, dicht gedrängte Scharen von kleinen Lymphocyten, nur ganz selten etwas größere Zellen, das Bindegewebe erheblich vermehrt. Plasmazellen fehlen.

Lymphdrüse: Ausstrich (May-Grünwald): weitaus dominierend kleine Lymphocyten, selten etwas größere eingestreut, vereinzelt eosinophile und neutrophile Myelocyten, seltener multinukleäre.

Schnitt. Kolossale Lymphocytenwucherung, so daß die Struktur völlig verwischt ist; dicht gedrängte Lymphocyten, einzig am Rande vielleicht einige Follikelreste ohne Keimzentren sichtbar, die ohne scharfe Grenze in die diffusen, dicht gedrängten Lymphocytenhaufen übergehen.

May-Grünwald: nicht so sehr selten, aber stets isoliert Mastzellen und noch spärlicher eosinophile Myelocyten und multinukleäre Zellen.

Methylgrün-Pyronin: vereinzelt lymphocytäre und etwas seltener lymphoblastische Plasmazellen, an manchen Stellen besonders perivaskulär, herdförmig.

Die Lymphdrüsenkapsel stellenweise nicht infiltriert, an anderen Orten aber in ausgedehnter Weise von Lymphocytenlagern durchsetzt, die auf weite Strecken die Kapsel auffasern und weit in das anliegende Fettgewebe hineinwuchern. Auch in diesen Infiltraten des Fettgewebes finden sich zerstreut Plasmazellen. An der Stelle, wo zwei Lymphdrüsen

aneinander stoßen, ist das Bindegewebe außerordentlich stark von Lymphocyten infiltriert.

Thymus: Abstrich (May-Grünwald): fast lauter kleine Lymphocyten, in der Größe etwas variabel, ein neutrophiler Myelocyt, eine Mastzelle, ein Normoblast.

Schnitt. Sie ist ein strukturloser Haufen von Lymphocyten, die peripher dicht gedrängt sind und zentral lockerer liegen. Die lockere Partie ist außerordentlich viel umfangreicher, die dichtere bildet nur einen schmalen Saum. Die Grenzen der Thymus sind durchaus scharf: das anliegende Perikard ist absolut nicht infiltriert, auch mikroskopisch ohne jede Beziehung zur Thymus. Die Septen sind vielfach deutlich und nicht infiltriert, andere etwas infiltriert, aber überall noch zu sehen. Von Follikeln ist keine Spur mehr vorhanden. Bei Immersion auch in den zentralen Partien einzelne dicht gedrängte Lymphocytenherde, wenige Hassalsche Körperchen, ganz vereinzelt multinukleäre, eosinophile Leukocyten. Die Lymphocyten entsprechen vorwiegend den kleinen, doch kommen auch größere Formen hier und da eingestreut vor, keine Riederformen. Gefäße nicht zahlreich.

In einem anderen Präparate findet sich doch eine Stelle, wo die Umgebung der Thymus freilich in mäßiger Weise auf größere Strecken infiltriert ist.

Tonsillen: Vorwiegend kleine Lymphocyten; im angrenzenden Bindegewebe und zum Teil in den lymphocytären Massen darin große Mengen von Mastzellen.

Leber: Große, oft rundliche Infiltrate des Interstitiums. Sehr zahlreiche Lymphocyten, ganz vorwiegend kleine, auch in den Kapillaren. Sehr vereinzelt Plasmazellen. Die Lymphocyten variieren intrakapillär doch nicht ganz unerheblich in der Größe. In den interstitiellen Herden, außer den Lymphocyten, eosinophile Zellen innerhalb eines sehr feinen Reticulums.

Dünndarm: Follikel vollkommen erhalten, bestehen aus kleinen Lymphocyten, nirgends Andeutung einer aggressiven Wucherung, hier und da lymphoblastische Plasmazellen, selten lymphocytäre, diese mehr in der Submucosa. Bei Triazid vereinzelt eosinophile, multinukleäre Leukocyten.

Niere: Enorme Wucherung von kleinen Lymphocyten, vorwiegend kleine und mittelgroße, die weite Komplexe allein ausfüllen; an anderen Orten zwischen den Lymphocytenhaufen Glomeruli und isolierte Harnkanälchen, deren Epithel vielfach vollkommen nekrotisch ist, an einzelnen Stellen nur geringe diffuse Infiltration. Keine Plasmazellen, keine Granulocyten.

Zusammenfassung: Akute klein- und großzellige lymphatische Leukämie. Ausgesprochen lymphatisches Mark mit kümmerlichen Resten myeloischer Zellen. Rein lymphatische Milz. Lymphatische Thymus mit nahezu aufgehobener Struk-

tur, nur an einer Stelle unbeträchtliches infiltratives Wachstum. Strukturlose Lymphdrüsen mit ausgedehnter Wucherung im anliegenden Fettgewebe. Rundliche interstitielle Leberlymphome. Hyperplasie der Dünndarmfollikel. Diffuse Lymphome beider Nieren.

8.

Klinische Beobachtung (Prof. Eichhorst),

S., 28 J., fühlt sich krank seit dem 14. Nov. 1906 (Kopfweh, Drüsenschwellungen, Appetitverlust). Seit dem 21. Nov. hämorrhagische Diathese (Nasen-, Zahnfleisch-, Hautblutungen). 22. Nov. Aufgabe der Berufstätigkeit.

Befund vom 28. Nov. (Eintritt in die medizinische Klinik in Zürich): Zahlreiche Hautblutungen, starke Drüsenschwellungen am Halse, in der Axilla größere Pakete, weniger in den Schenkelbeugen. Kleine Retinablutungen Foetor ex ore. Zahnfleischblutungen. Kein Knochenschmerz. Herz und Lungen normal. Puls zwischen 70 und 80. Temperatur höchstens bis 37,4°.

Tonsillen nicht geschwollen.

Deutliche Dämpfung des Manubrium sterni. Milz bei tiefer Inspiration palpabel. 5 p. m. Eiweiß im Harn.

Blut: 138000 Leukocyten. Hämoglobin 125% Gowers.

Dominierend Lymphocyten, kleine, mittelgroße und sehr große; neutrophile und eosinophile Myelocyten in mäßiger Zahl.

Erythrocyten: 4800000 Normo- und Megaloblasten.

2. Dezember: Hämoglobin 70%, Leukocyten 212000, davon ca. 90% lymphatische Zellen, kleine nur ca. 3,5%, sonst mittelgroße und große, bis Riesenlymphocyten, auch Riederformen; daneben neutrophile und eosinophile Myelocyten, Normoblasten und noch mehr Megaloblasten. (Dr. Schindler, Zürich).

Verlauf: Harn blutig, Petechien in Zunahme, ebenso die Drüsenschwellungen, beträchtliches Zahnfleischbluten, heftigste Kopfschmerzen.

Seit dem 5. Dezember mäßiges Fieber.

11. Dezember Hämoglobin 50%, Rote Blutkörperchen 3000000, Leukocyten 56000. Kleine Lymphocyten 30%, größere 60%, neutrophile 5%, vereinzelt Myelocyten, also Verminderung aller Zellen, namentlich der großen Zellen, und starke Zunahme der kleinen. Ganz große Zellen nahezu völlig verschwunden.

13. Dezember: Schüttelfrost, Fieber bis 40%.

14. Dezember: Exitus.

Gegen den Tod hin in den letzten Tagen bedeutende Abnahme der Drüsenschwellungen.

Klinische Diagnose: akute lymphatische Leukämie (sehr rapider Krankheitsverlauf mit starker hämorrhagischer Diathese, konstantem Fieber, starker Lymphdrüsenschwellung und mäßiger Milzvergrößerung). Blutbild: starke Lymphocytenvermehrung.

Sektionsprotokoll (Prof. Ernst):

Streifenförmige Blutungen auf der Brust, im Nacken, an beiden Oberarmen. Ausgedehnte streifige Blutungen den Gefäßen entlang fast überall auf der Innenfläche der dura mater, am stärksten an den basalen Flächen der Frontallappen, besonders aber der Schläfenlappen. Der rechte Okzipitallappen zeigt an der medialen Fläche einen hämorrhagischen Herd von 3.5 cm Länge und 3 cm Höhe (frische dunkelrote Blutung): Halblinsengroße Blutung in den rechten Stammganglien. Kleinere Blutungen mehrfach. Starke Retinablutungen. Knochenmark des Sternum rot, aber nicht ungewöhnlich hellrot. Geringe hämorrhagische Ergüsse in Pleura und Perikard. Epikardiale Blutungen. Herzblut lackfarben. Herzmuskel fahl, welk, vereinzelte Blutungen. Geringe Tuberkulose der Hilusdrüsen und subpleuralen Lymphdrüsen. Milz 15×11,5×4. Schnittfläche himbeerrot bis graurot, weich, überquellend, abstreifbar, auch ausgedehnte flächenhafte Blutungen vorhanden. Die Nieren zeigen starke Blutungen um und in den Nierenbecken. In den Markkegeln Harnsäure-Infarkte. Im Mesenterium und über dem Psoas Blutungen. Leber ausgesprochen braun. Gewicht 1700 g. Schnittfläche rehbraun mit gelblichen Zügen. Magenmucosa fleckige Blutungen.

Mesenterialdrüsen nicht geschwellt, einige hämorrhagische Flecken. Keine Schwellung, aber Erweichung der Retroperitonäaldrüsen. Über dem Kopfnicker rechts eine große Drüse. Thymus ziemlich ansehnlich 8×8×2, aus dem Fett herauspräpariert wiegt sie 40 g. Sie ist weich, abstreifbar, trüb, grau und rot.

Uvula dick. Beide Tonsillen mit Hämorrhagien. Lymphadenoide Vegetationen im Pharynx. In beiden Axillae zahlreiche Lymphdrüsen, die meist bohnengroß, die größte taubeneigroß sind, alle weich. Inguinaldrüsen vergrößert, mit starker Erweichung, Spongiosa der Lendenwirbel hellgraurot, nicht auffällig verändert.

Coecum: flächenhafte Blutungen. Femurdiaphyse hellgelb, fettreich, gegen die Epiphyse zumeist reines Fettmark, geringe grauliche Markstreifen. Zahnfleisch: zahlreiche Blutungen.

Anatomische Diagnose.

Geringe [für Leukämie] Lymphdrüsenschwellung in beiden Achselhöhlen, links mehr als rechts, Inguinaldrüsen beiderseits. Erweichung einzelner Lymphdrüsen, z. B. einer rechtsseitigen Inguinal-, einer retroperitonäalen Drüse. Lackfarbenes Blut, sehr ausgedehnte blutige Imbibition im Endokard und in der Intima von Arterien und Venen, in der Bronchialschleimhaut. Mediastinale Lymphdrüsen nicht vergrößert. Große Milz. Knochenmark wenig affiziert (Fettmark im Femur). Hochgradige hämorrhagische Diathese. Hyperplasie der Thymus.

Mikroskopischer Befund.

Leber: Die azinöse Zeichnung deutlich. Bindegewebe nicht vermehrt. Im periportalen Bindegewebe sehr zahlreiche Lymphocyten, viel-

fach in Häufchen. Diese enthalten nahezu ausschließlich kleine Lymphocyten, nur bei Methylgrünpyroninfärbung einzelne größere sichtbar, doch sind die Kerne dieser kleinen Lymphocyten oft nicht rund, sondern unregelmäßig und länglich und in ihrer Größe sehr ungleich. In den Herden auch einzelne typische Plasmazellen. Die Leberzellen o. B.

In den Kapillaren vielfach mit Hämatoxylin bläulich gefärbte Pfröpfe, feingekörnt, die sich bei Betrachtung mit Immersion aus Kokken zusammengesetzt erweisen; sie sind Gram positiv. Manchmal sieht man bei starker Vergrößerung drei solcher Bakterienkapillarausgüsse im Gesichtsfeld, oft findet man sie verästelt. Die Durchschnitte der Gefäße sind leer. In den Kapillaren eine erheblich vermehrte Zahl von Leukocyten; die Leukocytenhaufen alle in der Peripherie, aber stets unscharf begrenzt, oft auch streifenförmig; große Gefäße von einem Mantel aus Lymphocyten umscheidet. Die Lymphome nie sehr groß und die Abgrenzung der Lymphome von den Leberzellbalken nicht scharf; manchmal dringen die Zellen zwischen die Leberzellbalken hinein. Mit Triazidfärbung sieht man in der Nähe der lymphatischen Knötchen hie und da eine eosinophile und einige neutrophile polymorphkernige Zellen.

Milz: Serosa leicht verdickt, ebenso die Trabekel. Follikel ganz vereinzelt noch andeutungsweise vorhanden. Die Milzpulpa besteht aus kleinen Lymphocyten, zwischen die vereinzelt größere mit blasserem Kern eingestreut sind; in den Kapillaren vielfach die gleichen mit Hämatoxylin gefärbten Pfröpfe wie in der Leber. Triazidfärbung: ausgenommen die roten Blutkörperchen sind fast alle Zellen kleine Lymphocyten; die Milz ist also vollständig lymphatisch umgewandelt. Milzausstrichpräparat: nichts als kleine Lymphocyten und Streptokokken. Mit Methylgrünpyronin heben sich fast überall zwischen den kleinen und großen Lymphocyten kleine und größere Plasmazellen heraus mit sehr starker Basophilie des Protoplasmas und außerordentlich typischem Kern; manchmal liegen sie in Häufchen in der Nähe der Trabekel ohne Beziehung zu Follikeln, an anderen Stellen werden sie nur vereinzelt getroffen. Kapillaren vielfach mit Kokkenpfröpfen voll gestopft. Polymorphkernige Zellen nicht zu sehen. Bei Färbung mit polychromem Methylenblau ist die Basophilie des Protoplasmas wenig deutlich, hingegen die Radspeichenstruktur der Kerne und der perinukleäre Hof besonders scharf. Keine Knochenmarkriesenzellen.

Lymphdrüse: Bei Betrachtung mit schwacher Vergrößerung läßt sich keinerlei Lymphdrüsenstruktur erkennen. Die Kapsel ist entsprechend dick, an einer Stelle ist sie aufgeblättert; zwischen ihren einzelnen Lamellen finden sich kleine Lymphocyten, daneben vereinzelte größere. Die Lymphdrüsen ziemlich reich an Kapillaren, besonders in den zentralen Teilen, im übrigen bestehen sie fast ausschließlich aus kleinen Lymphocyten und zahlreichen roten Blutkörperchen.

Inguinaldrüse: Struktur völlig verwischt; ganze Drüse voll Lymphocyten, alle klein; Kapsel deutlich, stellenweise von den gleichen

Zellen sehr stark infiltriert, stellenweise fast durchbrochen und in der Nähe der Kapsel im Fettgewebe lymphocytäre Haufen. Bei Immersion sieht man, daß die Größenunterschiede der Lymphdrüsenzellen doch häufig und nicht unbedeutend sind; es gibt tatsächlich nicht selten erheblich größere Formen, fast noch deutlicher ist das im Fettgewebe außerhalb der Kapsel; die extrakapsulären Herde sind vielfach perivaskulär gelegen, besonders deutlich ist das an den Infiltraten, die am meisten von der Kapsel entfernt sind.

Axillardrüse: Die leukämischen Infiltrate in der Kapsel und außerhalb der Lymphdrüsenkapsel im Fettgewebe bestehen ausschließlich aus kleinen Lymphocyten, auch die Lymphdrüse selbst ist ganz gleichmäßig aus zumeist kleinen Lymphocyten aufgebaut; in der Drüse selbst sehr deutliche Unterschiede in der Zellgröße; Struktur der Lymphdrüsen fast ganz verwischt. In der Peripherie Reste von Follikel erhalten, sie zeichnen sich aus durch den geschlossenen Zellbau und durch die große Gleichmäßigkeit aller Zellen, während in den übrigen Partien die Zellen lockerer stehen und ungleichmäßiger sind. Bei nochmaliger sorgfältigerer Durchmusterung gelingt es, vier Knochenmarkriesenzellen und einen eosinophilen Myelocyten aufzufinden.

Mesenterialdrüse: Zahlreiche Streptokokken und Lymphocyten auf dem Ausstrich.

Femurknochenmark. Zwischen Fettzellen reihen sich an vielen Orten Lymphocyten ein, die stellenweise Häufchen bilden; besonders zahlreich sind sie in der Umgebung von Gefäßen. Stellenweise um Gefäße kleine und vereinzelt große Lymphocyten, in den Gefäßen aber auch größere Zellen.

Lymphocytenentwicklung um Gefäße und stellenweise zwischen den Fettzellen.

Vereinzelt Zellen 3- bis 4mal so groß wie Leukocyten, die Kerntrümmer von solchen einschließen. Myelocyten fehlen. Knochenmarkriesenzellen spärlich.

Sternumknochenmark (Polychromes-Methylenblau). Die Kapillaren stellenweise vollkommen angefüllt von Bakterien. Prachtvolle Zellen mit gelbem, scholligem Pigment, und ebenso auch andere Phagocyten voll roter Blutkörperchen. Ab und zu schöne Riesenzellen. Die übrige Zusammensetzung des Markes fast nur kleine und seltener größere Lymphocyten und vereinzelt große Zellen (wohl Myelocyten); vereinzelt Knochenmarkriesenzellen mit sprossendem Kern. Plasmazellen nur vereinzelt.

May-Grünwald-Färbung. Viele Lymphocyten, selten Riesenzellen, vereinzelt, neutrophile und eosinophile Myelocyten.

Rippenmark (Methylgrün-Pyronin): Das Mark ist ausschließlich aus kleinen Lymphocyten zusammengesetzt, die sich gewöhnlich dicht aneinander drängen; ab und zu vereinzelt oder in kleinen Haufen größere Zellen vom Charakter der Myelocyten, besonders an lockeren Stellen, in deren Kern sehr deutlich 4—6 Nukleolen gesehen werden können;

die Lymphocytenkerne sind gewöhnlich rot, das Protoplasma ist ganz schmal und leicht bläulich. Bei den Myelocyten ist der Kern blaß, bläulich, die Nukleoli leuchtend rot, fast in jedem Gesichtsfelde sieht man 1 bis 2 prachtvollrot gefärbte Plasmazellen; mitunter ist das Protoplasma deutlich vakuolisiert, vielfach ist der Kern schön radiär aufgebaut und fast immer exzentrisch; die Plasmazellen liegen ganz zerstreut, niemals in Gruppen, stellenweise sind sehr häufig blutkörperchenhaltige Zellen, die große Mengen von roten Blutkörperchen in sich enthalten. Gefäßschnitte oft wahrzunehmen. Bakterien an vielen Stellen und manchmal in Häufchen vorhanden.

May-Grünwald. Dominierend Lymphocyten, dazwischen isolierte neutrophile und selten eosinophile Myelocyten. Die Lymphocyten fast alle klein, selten größere. Stellenweise Blutungen. Auch subperiosteal finden sich Lymphocytenstreifen.

Rippenmark-Ausstrichpräparat nach May-Grünwald. Enorm häufig kleine und weniger reichlich große Lymphocyten, ganz wenige neutrophile, ganz vereinzelt eosinophile Myelocyten; Mastzellen und kernhaltige rote Blutkörperchen (meist Normoblasten) selten. Fein basophil granulierte Myelocyten (basophile Jugendquote) nicht selten. An den gut erhaltenen Lymphocyten sieht man sehr schön einen einzigen Nukleolus, selten zwei, selten Riesenzellen. In jedem Gesichtsfelde fallen reichlich Bakterien auf. Mit Methylgrünpyronin oft Plasmazellen, immer mit einem Nukleolus. Normo- und Megaloblasten, oft Kernzerfall.

Gehirn: Hier fällt bei Färbung mit Methylgrün-Pyronin der Reichtum der Arachnoides an Plasmazellen auf, die sich zwischen kleinen und großen Lymphocyten finden und manchmal nesterartig vorkommen. Gruppen von Plasmazellen finden sich auch im Gehirn, und zwar im adventitiellen Bindegewebe. In den Kapillaren und Venen vermehrte Lymphocyten. Ziemlich zahlreiche und große Blutungen, die roten Blutkörperchen deutlich zu erkennen. Keine Bakterien.

Herz: Das subepikardiale Fettgewebe stark leukämisch infiltriert, fast ausschließlich kleine Lymphocyten, selten größere.

Herzblut-Ausstrichpräparat nach May-Grünwald. Rote Blutkörperchen. Massenhaft Lymphocyten, fast alle kleine, einige etwas größere. Keine granulierten Zellen. Massenhaft Streptokokken in jedem Gesichtsfelde, zumeist in Ketten, bis zu 4 bis 8 Gliedern, zum Teil gewunden. Mit Triazid auch keine granulierten Zellen.

Lunge (Methylgrün-Pyronin): Weite Kapillaren. Die interalveolären Kapillaren zum Teil voller Kokkenpfröpfe, daneben ganz vereinzelt kurze, plumpe Stäbchen, die manchmal zu langen Fäden ausgewachsen sind. Die Stäbchen liegen zuweilen gekreuzt. Manchmal liegen die Kokken auch im Lumen des Alveolus innerhalb von einkernigen Leukocyten. Hier und da Plasmazellen in interalveolären Septen. Die Alveolen zum Teil mit etwas körnigen Massen, meistens aber leer. In den Kapillaren reichlich einkernige Leukocyten, selten Übergangsformen.

Niere: Glomeruli mit weitem Kapselraum und guter Kernfärbung. Die gewundenen Kanälchen überall ohne jede Spur von Kernfärbung der Epithelien, diese vielmehr in völligem Zerfall begriffen. Die geraden Kanälchen mit wohlerhaltener Kernfärbung der Epithelien. Im Becken ein größeres Infiltrat, das sich zum größten Teil aus kleinen-Lymphocyten zusammensetzt, daneben auch vereinzelte größere, mehrkernige, manchmal sogar Riesenzellen vom Typus der Knochenmarkriesenzellen; in einem Gesichtsfeld lassen sich bei Ölimmersion vier Knochenmarkriesenzellen einstellen. An das Infiltrat schließt sich eine Blutung an; zwischen den roten Blutkörperchen zahlreiche Lymphocyten. Außerhalb der Nieren findet sich eine große Blutung; in ihrer Nähe lymphatische Bildungen, die an manchen Stellen das Fettgewebe vollständig infiltrieren. Bei Immersion erweisen sich diese Infiltrate außer einigen Knochenmarksriesenzellen, ausschließlich aus Lymphocyten zusammengesetzt. Nur in der Nähe der Blutung sehr selten einige granulierte Leukocyten; schon in der Rinde zahlreiche, aber kleine Lymphocyteninfiltrate, sehr große sodann zwischen den Tubuli recti und im Nierenbecken.

Mit Methylgrünpyronin vereinzelte Plasmazellen, in Häufchen nur in der Umgebung des Infiltrats, und zwar um Gefäße.

Die Thymus enthält zahlreiche Blutungen, keine Follikelbildung, nur ein gleichmäßiges lymphatisches Gewebe, und nur fast ausschließlich kleine Lymphocyten, selten und vereinzelt eosinophile. Fettgewebe um die Thymus stark leukämisch infiltriert.

Thymus-Ausstrichpräparate: vereinzelt sehr große Megakaryocyten zwischen kleinen Lymphocyten.

Tonsillen: Follikel, nur noch angedeutet, sind in der diffusen Wucherung aufgegangen. Alles kleine Lymphocyten, in enormer Zahl, in das Peritonsillargewebe sich ausbreitend.

Tonsillar-Ausstrichpräparat: vereinzelt eosinophile Myelocyten, viele Plasmazellen, sehr selten Kokken (May-Grünwald- und Methylgrün-Pyronin-Färbung).

Zusammenfassung: Allgemeine Streptokokkensepsis. Groß- und kleinzellige lymphatische Leukämie. Allgemeine Wucherung aller lymphatischen Gewebe mit Untergang der Struktur und Infiltration der Kapsel und ihrer Umgebung. Lymphatische Wucherungen im Fettgewebe um Lymphdrüsen, Thymus und Tonsille. Die Wucherungen bestehen ganz vorwiegend aus kleinen Lymphocyten, überall aber große Elemente eingestreut. Milz ganz lymphatisch. Knochenmark der kurzen Knochen fast ganz lymphatisch; in den langen Knochen Fettmark mit beginnender lymphatischer Umwandrung. Infiltrate in der Arachnoides und im subepikardialen Fettgewebe. Subperiosteal (Rippen) Lymphocytenstreifen.

B. Myeloische Leukämien.

9.

A. K., 37 Jahre.[1])

Krankengeschichte.

Aufgenommen in die medizinische Klinik zu Zürich 11. Januar 1905.

Im Februar 1904 Milztumor entdeckt. Besserung durch Arsen. Verschlimmerung im Oktober 1904. Sternum jetzt druckempfindlich. Milz reicht 3 Querfinger breit unter den Nabel, Leberdämpfung in der rechten Mammillarlinie 4 cm unterhalb des Rippenbogens. Inguinal-, Axillar- und Kubitaldrüsen nicht palpabel.

12. Januar: Augenhintergrund streifig, gelblich; zahlreiche Blutungen, einzelne mit weißem Zentrum.

16.—19. Januar: Starke Kopfschmerzen. Mattigkeit.

20. Januar, 7 Uhr morgens: Exitus letalis.

Klinische Diagnose: chronische myeloische Leukämie.

Das Blutbild typisch mit vielen neutrophilen und eosinophilen Myelocyten; relativ recht wenig ungranulierte Knochenmarkzellen bei hochgradiger Leukocytose.

Sektionsprotokoll (Prof. Ernst).

Bei der Sektion fällt die Farbe des Blutes auf; obwohl die Leiche noch warm ist, ist das Blut trübbräunlich oder graurot.

Gehirn: Über den Zentralwindungen, Frontalwindungen und dem Lobus infraparietalis findet sich eine flächenhafte subarachnoideale Blutung links. Ausgedehnte frische Blutung im Gebiete des linken Thalamus und Linsenkerns und am Boden des linken Ventrikels.

Blutungen auf beiden Retinae.

Sternum: helles, graugeflecktes Knochenmark.

Herzblut ist trüb und sieht aus wie Himbeermarmelade. Flachschnitt durch den Herzmuskel etwas fleckig. Endokarditische Knötchen auf der Mitralis.

Milz sehr fest adhärent, muß herausgeschält werden. Organ ungeheuer groß, $35{,}5 \times 20 \times 7{,}5$. Gewicht 3815 g. Kapsel pergamentartig. Schnittfläche konsistent; Randpartien hämorrhagisch fleckig, rotgrau, keine deutliche Zeichnung.

Nieren sehr groß. Zeichnung sehr deutlich.

Leber sehr stark vergrößert, 4517 g Gewicht.

Leberdurchschnitt: lobuläre Zeichnung deutlich, netzförmig angeordnete leukämische Herde mit Knotenpunkten, aber niemals größere Knötchen. Portaldrüsen etwas vergrößert und hell, rahmgelb. Im Duodenum blutige Flüssigkeit. Retrogastrische Drüsen auch etwas vergrößert. Halsdrüsen gering geschwellt. Balgfollikel der Zunge sind ausgeprägt. Im Darm keine Schwellung der Peyerschen Plaques und solitären Follikel. Knochenmark der Rippen, der Femora und Wirbel pyoid graugelb.

[1]) Cf. Schneiter, Über Leukämie, Inaugural-Dissertation, Zürich 1907.

Mikroskopischer Befund:

Milz: Bei schwacher Vergrößerung zeigt sich die Struktur völlig verwischt. Follikel fehlen, Trabekel klein und spärlich, goldgelbes, körniges und scholliges Eisenpigment. Die verdickte Kapsel besteht aus einigen Lagen kernarmen Bindegewebes. Die ganze Milz stellt ein gleichmäßiges, lockeres, myeloisches Gewebe dar und kann von Knochenmarkgewebe fast nur wegen der Trabekel unterschieden werden. Die Gefäße weit, außerordentlich reich an Leukocyten. Das Milzgewebe besteht aus sehr verschieden geformten Zellen, es sind vorhanden große einkernige mit einem ziemlich hellen Kern, etwas entsprechend kleinere Übergangsformen mit deutlich gebuchtetem Kern, daneben gelappt- und mehr dunkelkernige gleichgroße; manchmal begegnet man auch noch kleineren Zellen mit einem runden, dunklen Kern, doch treten diese an Zahl gegenüber den zuerst beschriebenen Formen bei weitem zurück. Zwischen den Zellen findet sich ein matt mit Eosin gefärbtes, kernarmes, lockeres Stroma, in dem sich vereinzelt spindlige Elemente erkennen lassen, die manchmal plattgedrückten Endothelien ähnlich sind. Die Fibrillen sind vielfach verdickt: auch hier besteht Neigung zur Sklerose. Bei Färbung nach May-Grünwald und bei Immersion zeigen die großen einkernigen Zellen prachtvollste eosinophile Granulationen. Man sieht bei Ölimmersion bis zu 20 eosinophile Myelocyten in einem Gesichtsfeld Die neutrophilen Granula sind nur selten deutlich zu sehen. Dagegen lassen sie sich in einem anderen mit Triazid gefärbten Präparate geradezu prachtvoll sowohl in großen einkernigen, als auch in den etwas kleineren polymorphkernigen Zellen nachweisen. Im myeloiden Gewebe lassen sich bei der Triazidfärbung wegen der außerordentlich schön gelungenen Granulafärbung auch große und kleine ungranulierte Zellen (Myeloblasten) mit allen Übergängen zu Myelocyten nachweisen. Diese ungranulierten Zellen sind nie in Haufen vorhanden, sondern stets einzeln in dem lockeren Gewebe eingestreut. Dasselbe enthält ferner überall kernhaltige und kernlose rote Blutkörperchen, von denen viele polychromatisch sind. Endlich trifft man pigmenthaltige Zellen. Kapillaren sind nur wenige vorhanden und meist von roten Blutkörperchen ausgefüllt Kernhaltige rote Blutkörperchen sind zu sehen. An einer Stelle werden dicht beieinander zwei Riesenkernzellen, deren Größe das Fünf- bis Sechsfache eines eosinophilen Myelocyten ausmacht, gesehen. Das Protoplasma hat einen rotvioletten Ton ohne eigentliche Körnelung. In einem anderen Gesichtsfelde finden sich vier ebenso große Riesenkernzellen. Mit Methylgrünpyroninfärbung lassen sich bei Ölimmersion fast in jedem Gesichtsfelde große, außerordentlich unregelmäßig gestaltete, bald mehr rundliche, bald mehr dreieckige, häufig auch in die Länge gezogene, zuweilen leicht gebogene Zellen mit stark rot gefärbtem Protoplasma und stets exzentrisch gelagertem rundem Kern nachweisen, das Kerngerüst oft radspeichenartig, um den Kern nicht selten ein heller Hof (Plasmazellen).

Knochenmark. (Femurdiaphyse): Zahlreiche, ziemlich dicke Knochenbälkchen, zwischen denen Zellmark sich findet. Nirgends mehr Maschen von Fettgewebe wahrzunehmen.

Bei Ölimmersion sieht man sehr zahlreiche, große Rundzellen mit einem ziemlich großen, blassen Kern, daneben auch etwas kleinere, einkernige Formen; kleine, Lymphocyten ähnliche Zellen selten zu erkennen. Übergangsformen ziemlich zahlreich mit mandelförmigem Kern. Zahlreiche Knochenmarkriesenzellen. Manchmal in einem Gesichtsfelde bis zu vier und mehr. Die großen einkernigen Zellen lassen schon im Hämatoxylin-Eosin-Präparat oft eosinophile Granula wahrnehmen. Die Beschaffenheit der roten Blutkörperchen schwer festzustellen. Die Kapillaren sehr spärlich und eng.

Lymphdrüse: Ein Übersichtsbild einer etwa bohnengroßen Lymphdrüse läßt eine starke Erweiterung der mit Rundzellen erfüllten Lymphsinus erkennen. Follikel sind nur stellenweise noch vorhanden, sie liegen weiter auseinander als gewöhnlich und sind klein. Außer dem adventitiellen Bindegewebe sind nur ganz feine Fäserchen zwischen den Zellen manchmal zu erkennen. In anderen Bezirken fehlen auch diese feinsten Fäserchen. Die Blutkapillaren sind weit, im Innern finden sich Rundzellen mit großem, hellem Kern etwa doppelt so groß als die im lymphadenoiden Gewebe vorhandenen kleinen Lymphocyten. Der größte Teil der Lymphdrüsen befindet sich in ausgesprochener lymphatischer Wucherung und besteht ausschließlich aus kleinen Lymphocyten, was besonders deutlich aus dem Gegensatz der Zellgröße zu den intrakapillären großen Zellen hervorgeht. Im Zentrum sind Partien, die sich sehr deutlich von den lymphatischen Gewebspartien abheben und der myeloiden Metaplasie sehr verdächtig sind wegen der Anwesenheit großer blaßkerniger Zellen im lockeren Gewebe (Granulafärbung gelingt nicht wegen der Formalinfixation). Lymphdrüsenkapsel vollkommen intakt.

2. Präparat. Starke lymphatische Wucherung in den peripherischen Zonen. Große myeloische Herde am Hilus. Follikelsinus enthalten auch myeloische Zellen und sehr reichlich Knochenmarkriesenzellen. Kapsel infiltriert und aufgefasert; extrakapsuläre Herde vorhanden.

3. Präparat. Starke lymphatische Wucherung zweifellos aus den Follikeln hervorgegangen, die nur noch angedeutet vorhanden sind; hier drängt sich dicht geschlossen ein kleiner Lymphocyt an den anderen. In den zentralen Partien myeloisches Gewebe, zum Teil ganz scharf abgesetzt; in den peripherischen Sinus myeloische Zellen und sehr viele Riesenzellen.

4. Präparat. Total myeloisch. Keine Spur lymphatischer Bildungen. Massenhaft neutrophile und eosinophile Myelocyten. Viele rote Blutkörperchen, Riesenzellen usw. Zahlreiche Plasmazellen im myeloischen Gewebe, typische kleine und auch größere.

Leber: Die azinöse Zeichnung sehr deutlich. Die Zentralvenen liegen weit auseinander, d. h. die Acini sehr stark vergrößert. Die Kapillaren außerordentlich weit mit verschiedenen großen Rundzellen erfüllt,

die kleinen von ihnen mit einem mehr dunklen, die größeren mit einem blassen Kern. Die Leberzellbalken vielfach verschmälert, in die Länge gezogen. Die Zentralvenen sowohl wie die interazinösen Gefäße weit, überall mit sehr zahlreichen weißen Blutkörperchen, gegen die die roten zurücktreten, manchmal nur schwer sichtbar sind. Zuweilen fallen auch mehr streifige Anhäufungen von Rundzellen in der Umgebung von Gefäßschnitten auf.

Bei der Färbung mit Triazid erweisen sich die in den weiten Kapillaren und häufig auch im Gebiet der Pfortaderäste in perivaskulären Streifen und Haufen vorhandenen Rundzellen, zum Teil als einkernige mit eosinophilen Granulis, auch neutrophil granulierte und ungranulierte Formen. In manchen Gesichtsfeldern der perivaskulären Herde finden sich fast ausschließlich Zellen mit eosinophilen, in anderen mit neutrophilen Granulis. Zellen mit gelappten Kernen selten getroffen. Mehrkernige Zellen fehlen. Die einkernigen Zellen mit eosinophilen und neutrophilen Granulis sind vielfach doppelt so groß wie Erythrocyten, die ungranulierten Zellen sind nur wenig größer als Erythrocyten. Kernhaltige rote Blutkörperchen sind schwer nachweisbar. Die Größe der roten Blutkörperchen ist im ganzen die gleiche. Kleine Plasma- und Mastzellen (Methylgrün-Pyroninfärbung). Die interstitiellen myeloischen Herde erinnern absolut nicht an die lymphatischen Herde der früheren Fälle, und es fehlt irgendwelche Abgrenzung gegenüber dem Acinus.

Lunge: Alle Kapillaren sind ausgedehnt, enthalten massenhaft Leukocyten, und zwar sehr viele granulierte, vereinzelte Riesenzellen.

Herz: Leukämische Gefäße. Kapillaren enthalten sehr viele Leukocyten. Keine perivaskuläre Lymphocytenbildung. Keine leukämischen Infiltrate. In den Gefäßen und Kapillaren nach May-Grünwald-Färbung finden sich eosinophile und neutrophile Myelocyten.

Darm: In der Submucosa vereinzelte größere Lymphocytenhaufen, alle bestehen ausschließlich aus kleinen, gleichmäßig großen Lymphocyten: keine Spur einer myeloischen Umwandlung; sehr schön ist der Gegensatz zu den Gefäßen und Kapillaren, die diese lymphatischen Bildungen durchsetzen, indem man hier den großen Unterschied der intravaskulären von den extravaskulären Zellen erkennen kann; diese Zellen sind in ihrer Größe viel variabler und gewöhnlich in der Mehrzahl weit größer als Lymphocyten, außerdem granuliert; eine Reihe von sehr großen Gefäßen sind ganz von leukämischen Zellen ausgefüllt.

Hoden o. B. Leukämische Gefäße. Keine Infiltrate.[1])

Zusammenfassung. Typische myeloische Leukämie.

10.

H., 1. Klinische Beobachtung: Dr. Leuch und Dr. Naegeli, Zürich. 35jähriger Förster. Mitte Juli 1905 trockener Husten ohne ob-

[1]) Unser Befund weicht von dem Schneiters in einigen Punkten ab; das Herz schien makroskopisch Infiltrate aufzuweisen, mikroskopisch erwies sich dies als Täuschung.

jektiven Befund. Mattigkeit. Blässe. Kur in den Hochalpen im August ohne Erfolg. Blässe und Mattigkeit nehmen zu, dennoch konnte er noch mehrstündige Touren ausführen. 15. September: Druck in der Leber und Milzgegend, Temperatur 37,8.

19. September: Arzt konsultiert. Befund: sehr blaß, kachektisch; Lungen ohne Befund, außer spärlichem Rasseln über dem Unterlappen. Herzdilatation nach links 0,5 cm.; Herztöne leise, rein. Leber enorm groß, von der fünften Rippe bis zum Nabel; Palpation schmerzhaft; Milz sehr groß, von der siebenten Rippe bis dreifingerbreit unterhalb Rippenwand, ebenfalls sehr schmerzhaft; Urin o. B.; keine palpabeln Lymphdrüsen, keine Petechien.

20. September: Beiderseits mehrere, kleinere und größere, frische Retinablutungen und mehrere weißlichgelbe Degenerationsherde.

21. September: Hämoglobin 55% (Sahli-Gowers). Im ungefärbten Präparate keine Vermehrung der weißen Blutkörperchen. Arsentherapie.

22. September: Durchfälle. Diazoreaktion negativ,

23. September: Hämoglobin 47%. Leukocyten 20400. Rote Blutkörperchen 2294000. Guajakreaktion negativ!

Blutbild. 10,3% neutr. Myelocyten, 7,6% eosinophile Myelocyten. 33,2% polym. Neutrophile, 17,6% polym. Eosinophile, 6,6% kl. Lymphocyten. 4,3% Mastzellen, 5,3% Übergangsformen, 13,3% kl. und 1,7% gr, Myeloblasten. 2% kernhalt. Rote, fast nur Normoblasten. Oft Megalocyten. Starke Anisocytose und Polychromasie.

Neutrophile, oft arm an Granula, ebenso eosinophile. Viele Übergänge der Myeloblasten zu Myelocyten. Vereinzelt Reizungsformen.

Diagnose: akute myeloische Leukämie.

25. September: Fortwährend intensive Schmerzen in der Milz, die schon bei Inspektion deutlich vorgewölbt erscheint.

27. September: Zahlreiche neue Retinablutungen. Degenerationsherde nicht wesentlich vermehrt. Einer im linken Auge bedeutend größer.

Bis zum 30. Oktober Temperatur immer zwischen 38,0 und 39,3 Puls um 120.

4. Oktober: Temperatur zwischen 37,8 und 38,3. Puls 132. Dilatation des Herzens 3 cm nach links.

5. Oktober: Pleuraler Erguß rechts hinten bis zum achten Brustwirbel. Leichte Ödeme. Hämoglobin 45%. Harn beständig ohne Eiweiß, Zucker und Diazoreaktion.

8. Oktober: Hämoglobin 45%. Kernhaltige Zellen 134000.

Normoblasten $4\frac{3}{4}$%. Megaloblasten 2%. Myelocyten neutrophile $5\frac{1}{4}$%, eosin. $3\frac{1}{4}$%. Polym. neutrophile $15\frac{3}{4}$%, eosin. $5\frac{1}{4}$%, Myeloblasten große $4\frac{3}{4}$%, mittlere 5%, kleine 52%. Zwischenformen zwischen Myeloblasten und Myelocyten $1\frac{3}{4}$%. Erythrocyten wie früher[1]).

Guajakreaktion negativ. Thrombose des linken Beines.

[1]) Abbildungen siehe Naegeli, Blutkrankheiten.

Starker Zerfall der Kräfte. Dyspnoë.

11. Oktober: Thrombose des rechten Beines. Anasarka am Rücken.

14. Oktober: Puls ab und zu aussetzend. Milz und Leber nicht größer als früher.

15. Oktober: Exitus.

In den letzten Tagen Temperatur nicht über 37,8.

Privatsektion (16. Oktober 1905. Dr. Fabian).

Leber ist groß. Gewicht 4500 g. Schnittfläche blaß, rötlichgelb mit verwaschener Zeichnung, nur sind bis stecknadelkopfgroße, weißrötliche Knötchen, daneben noch zahlreiche punktförmige rötliche Herdchen eingestreut.

Herz: Schließungslinien der Mitral- und der hinteren Aortenklappen mit kaum stecknadelkopfgroßen, grauweißen, weichen Wärzchen. Herzfleisch sehr blaß. Hilusdrüsen nicht vergrößert.

Milz: $28 \times 15 \times 12$; Gewicht 3000 g. Kapsel streifig verdickt. Konsistenz derb. Schnittfläche in einer 2—4 cm breiten Randpartie blaßgelb, im übrigen blaß bis dunkelrot, ohne erkennbare Zeichnung: weder Trabekel, noch Follikel zu sehen. Beide Femoralvenen durch einen gerippten Pfropf verschlossen.

Im Duodenum mehrere 10 cm große, dunkelrote Blutungen nahe dem Pylorus, die zum Teil mehr zentral im Acinus zu liegen scheinen und ausgesprochen rund sind.

Mesenterialdrüsen linsengroß, blaßrötlich, ebenso einzelne retroperitonäale Lymphdrüsen. Inguinaldrüsen blaßweiß, von gleicher Größe. Knochenmark in den Wirbelkörpern und Rippen blaßrötlich, weich; Corticalis und Spongiosa in gewöhnlicher Entwicklung. Linkes Femur nahe der oberern Epiphyse vorwiegend mit blaßrotem, fettarmem Marke, in der Diaphyse etwa $\frac{1}{3}$ Fettmark. Schädel und Femur zeigen enorm dicke Kompakta.

Anatomische Diagnose. Myeloische Leukämie mit sehr starker Hyperplasie von Milz und Leber. Ausgedehnte Infarzierungen der Milz. Endocarditis acuta verrucosa. Thrombose beider Schenkelvenen. Rötliches Knochenmark.

Mikroskopischer Befund.

Leber: Die azinöse Zeichnung nicht deutlich, einzig bei der Alaunkarmin-Färbung sehr leicht zu beurteilen. Das periportale Bindegewebe manchmal ziemlich breit. Die Kapillaren stark erweitert, aber nicht überall gleichmäßig, im Lumen sehr zahlreiche Rundzellen mit großem oder kleinem, dunklem Kern und zumeist schmalem Protoplasmasaume. Sehr geringe Anhäufungen von solchen Zellen, öfters nur vereinzelte Exemplare in der Nähe des periportalen Bindegewebes. Die Leberzellbalken nur zum Teil noch voll ausgebildet, vielfach verschmälert, manchmal fast fadenförmig. In dem Protoplasma der Leberzellen reichlich feinkörniges Pigment ohne bestimmte Lokalisation innerhalb des Acinus. Keine Vermehrung des Bindegewebes. Die Anhäufungen der Leukämiezellen sind außerordentlich verschieden groß, manchmal finden

sich nur wenige in den Kapillaren, dann wieder so viele, daß die Kapillaren außerordentlich ausgedehnt sind, endlich ganze Haufen von Leukämiezellen, unter denen isolierte Leberzellen gefunden werden. Hier handelt es sich um absolut sichere Zerstörung der Leberzellbalken, durch intrakapilläre leukämische Wucherung. Die größten dieser Herde sind schon makroskopisch sehr deutlich sichtbar. Man kann mit Sicherheit feststellen, daß die großen Herde intraazinös entstanden sind, besonders bei der Alaunkarmin-Färbung, weil sie keine großen Gefäße oder Gallengänge enthalten, weil man in vielen Acinis den gleichen Prozeß sich entwickeln sieht. Das interstitielle Gewebe ist meistens von Leukämiezellen vollständig frei; weit seltener sieht man einige streifenförmige Herde, nie follikelartige Bildungen. Die Leukämiezellen sind in ihrer Größe außerordentlich verschieden, kleine und mittelgroße lymphocyten-ähnliche Zellen herrschen vor, aber es gibt alle Übergänge zu sehr großen Formen; untermischt findet man überall bald häufiger, bald spärlicher eosinophile Zellen, die meistens große Myelocyten sind, auch in den rein leukämischen Herden sind diese eosinophilen nicht selten; neutrophile Zellen kommen auch vor, sind aber meistens nicht genügend gefärbt. In den myeloischen Herden fehlen rote Blutkörperchen. Vereinzelt kommen große Knochenmarkriesenzellen vor, keine Mastzellen und Plasmazellen. Einige Gefäße sind vollständig von Bakterien ausgefüllt. Während manche Stellen der Leber enorm verändert sind, erscheinen andere fast normal; eine erhebliche Zahl Leukocyten in den kaum dilatierten Kapillaren ist dann bemerkbar. Alle Leberzellen enthalten scholliges Eisenpigment.

Intrakapilläre myeloische Bildungen, zur Hauptsache Myeloblastome mit vorwiegend kleinen und mittelgroßen Zellen; alle anderen myeloischen Zellen aber eingestreut; ganz geringe Andeutung perivaskulärer myeloischer Bildungen. An einigen Stellen finden sich Blutungen.

Das Knochenmark (Triazidfärbung) ist ungeheuer zellreich, besteht ganz vorwiegend aus weißen Blutkörperchen. Die Zahl der roten weniger bedeutend, von einigen Stellen abgesehen. Gefäßschnitte nicht häufig, Von den Knochenmarkzellen ist ein großer Teil prachtvoll neutrophil granuliert, ein anderer Teil eosinophil und schließlich ein sehr erheblicher Teil ungranuliert; nebenbei bemerkt man kernhaltige rote Blutkörperchen, zum Teil mit dem Charakter der Megaloblasten. Diese verschiedenen Zellen sind alle bunt durcheinander gewürfelt, aber natürlich findet man doch auch sechs bis acht Zellen derselben Art nebeneinander. Der ganze Zellaufbau ist ein lockerer und entspricht vollkommen dem normalen Knochenmarkbild. Die ungranulierten Formen (Myeloblasten) sind teilweise sehr groß, teilweise, und zwar häufig, klein. Dazwischen existieren alle Übergänge, aber niemals kommt es zur Alleinherrschaft der Myeloblasten oder zu Follikelbildungen; immer sind granulierte Myelocyten wieder eingestreut. Zwischen allen Knochenmarkzellen findet man kleine Fibrillen. Noch müssen wir erwähnen die enorme Zahl von Makrophagen, die viele rote Blutkörperchen, aber auch sehr deutlich

neutrophile Zellen und Kerne in sich aufgenommen haben. Von adventitieller Lymphopoëse ist absolut keine Rede. May-Grünwald-Färbung zeigt ebenfalls, daß das Mark sehr viele neutrophil granulierte und noch mehr ungranulierte Zellen enthält; sehr selten sind Mastmyelocyten. Man sieht hier noch deutlicher die große Zahl der kernhaltigen roten Blutkörperchen, besonders oft auch Megaloblasten, aber hier fallen auch die starken Unterschiede der Myeloblasten auf; keine Spur von perivaskulärer Lymphocytenansammlung. Man erkennt hier in den Makrophagen auch goldgelbes Eisenpigment. Myelocytisch-myeloblastisches Zellmark, sehr viele Makrophagen mit hauptsächlich roten Blutkörperchen. Methylgrünpyronin-Färbung. Einige Plasmazellen, manchmal in kleinen Häufchen, gewöhnlich vermischt mit Myelocyten und Myeloblasten.

Inguinales Fettgewebe, eingelegt, um ev. mikroskopisch Drüsengewebe aufzufinden. Im Fettgewebe typische myeloische Formationen; prächtige eosinophile und neutrophile Myelocyten, perivaskulär vermischt mit Knochenmarksriesenzellen und Myeloblasten verschiedener Größe.

Milz: Mächtige, unregelmäßige, leukämische Wucherungen. Keine Spur von Follikel. Ganze Struktur vollkommen verändert. Stellenweise Vermehrung des Bindegewebes. Einige nekrotische Partien von geringem Umfang, nur leukämische Zellen, kaum gefärbt im Absterben. Eosinophile Zellen, und zwar fast immer Myelocyten, sind häufig, stellenweise massenhaft, ebenso neutrophile auch vorhanden (Färbung nicht immer gelungen). Überall eingestreut auch große und kleine ungranulierte Zellen, aber stets vereinzelt und weniger zahlreich als im Knochenmark. Man findet ganz ausgedehnte myeloische Formationen; viele rote Blutkörperchen; kernhaltige rote Blutkörperchen, keine Knochenmarkriesenzellen, keine Mastzellen. Die Struktur ist eine lockere und weicht vollkommen ab von derjenigen einer lymphatischen Milz.

Blut der Vena cava: $3\frac{1}{2}$% neutrophile, $1\frac{1}{2}$% eosinophile Myelocyten. 8% neutrophile, $2\frac{1}{2}$% eosinophile polym. Zellen. $74\frac{1}{2}$% Myeloblasten, zumeist kleine. $1\frac{1}{2}$% Riesenzellen. 7% Normoblasten, $\frac{1}{2}$% Megaloblasten.

Lymphdrüsen: Struktur sehr verändert. Kapsel normal, nicht infiltrirt. Periadenoides Gewebe ohne Infiltrate. Im Zentrum der Lymphdrüse große Gefäße und induriertes Bindegewebe. In der Peripherie zumeist kleine Zellen als Follikelreste (Lymphocyten). Im Zentrum meistens größere Zellen, viel polymorpher als die Peripheriezellen; stellenweise große und kleine durcheinander. Im Zentrum myeloische Metaplasie und sehr viele Gefäße. Eosinophile Myelocyten (neutrophile?), Knochenmarkriesenzellen, viele Plasmazellen, keine Mastzellen.

Die Ausdehnung der myeloischen Partien ist eine sehr verschiedene: in manchen Lymphdrüsen groß, in anderen geringer. In einer Lymphdrüse fehlte die Follikelentwicklung, in den anderen ist sie nur noch schwache erhalten. Das zentrale myeloische und das peripherisch lymphatische Gewebe ist nicht scharf abgegrenzt, weil viele Kapillaren,

von myeloischen Zellen begleitet, ins lymphatische Gewebe hineingehen. Im Zentrum der Lymphdrüsen in den Kapillaren viele Normo- und Megaloblasten.

Herz: Keine leukämischen Herde. Manche Gefäßschnitte enthalten reichlich weiße Blutkörperchen. Perivaskuläres Gewebe ohne oder mit vereinzelten leukämischen Zellen. In den Kapillaren überall starke Leukocytenvermehrung. In den Gefäßen große und kleine Rundzellen ohne Granulation, seltener multinukleäre Zellen (neutrophile und eosinophile); die meisten Zellen in den Herzgefäßen sind einkernig. Deutliche und schöne eosinophile Myelocyten.

Lunge: Alle Gefäße voll Leukocyten, unter denen oft eosinophile vorkommen. An einer Stelle in der Nähe eines Gefäßes ein kleiner Lymphocytenherd (Knötchen) ohne myeloische Zellen.

Niere: Keine leukämischen Infiltrate (ungefähr normal).

Zusammenfassung: Akute myeloische Leukämie. Myeloische Formationen in den Lymphdrüsen. Myeloische Milz Starke myeloische intrakapilläre Wucherungen in der Leber bis zur Entwicklung myeloischer Knötchen. Alle myeloischen Gewebe enthalten zahlreiche Myeloblasten, besonders Leber und Knochenmark.

Klinisch: akute Myelobasten-Leukämie.

I. Über die feinere Struktur, besonders der blutbildenden Organe bei der lymphatischen und myeloischen Leukämie.

Aus unseren vorliegenden Untersuchungen [1]) scheint uns mit Notwendigkeit hervorzugehen, daß ein vollendeter Gegensatz besteht zwischen den Gewebsveränderungen bei lymphatischer und myeloischer Leukämie.

Dieser Gegensatz zeigt sich darin, daß bei allen Leukämien, mögen sie typisch oder atypisch verlaufen, die Gewebsveränderungen entweder nach lymphatischem oder myeloischem Charakter auftreten.

A. Lymphatischer Typus.

Es wuchert das ganze lymphatische Gewebe, wo es vorhanden ist (Systemaffektion).

Zunächst wohl hyperplasieren die Follikel aller lymphatischen Organe (Lymphdrüsen, Tonsillen, Milz [siehe Fall J., (6)]

[1]) Für die folgenden Ausführungen stützen wir uns, außer dem hier vorliegenden Material, auf eine größere Zahl von Fällen, die einer von uns (Naegeli) in früheren Jahren beobachtet hat.

hier ganz besonders augenfällig), Magen und Darm, ferner hyperplasiert das von Helly als „diffuses" bezeichnete Lymphgewebe, das sind die hypothetischen Follikel aller Organe von Arnold und Ribbert; die kleinen erhalten gebliebenen Reste der Thymus des Erwachsenen entwickeln sich mächtig und rekonstruieren das Organ.[1]) In der Leber kommt es zu einer überaus typischen, rein interazinösen Ausbildung von rundlichen Knötchen. Das Knochenmark wandelt sich in ein Gewebe um, das aus dicht gedrängten Lymphocyten besteht. Auch an jenen Stellen, die anscheinend reines Fettmark enthalten, ergibt die histologische Untersuchung, daß doch auch schon kleine Lymphozytenwälle um Gefäße herum vorhanden sind und anfangen, Ausläufer zwischen die Fettzellen hineinzusenden. In der Niere entwickeln sich streifenförmige oder im Nierenbecken diffuse Infiltrate [Fälle B. (3), W. (7) und S. (8)]. Im Epikard finden sich [Fälle M. (5) und S. (8)] mitunter deutliche Infiltrate, ähnliche auch in der Arachnoides [Fall S. (8)], einmal im Pankreas [Fall U. (4)]. Schließlich ist nicht einzusehen, in welchem Organe solche Herde nicht sollten auftreten können (z. B. Haut, Gehirn, Hoden, Zunge, Schilddrüse, Ovarium, Nebenniere usw.).

B. Myeloischer Typus.

Es hyperplasiert das Knochenmarkgewebe auf Kosten des Fettmarkes; es bilden sich myeloische Herde in der Milzpulpa. In der Leber sieht man eine starke intrakapilläre Wucherung, wodurch die Leberzellenbalken verschmälert, eventuell erdrückt werden [Fall H. (10)]. Kleine streifenförmige Herde, nie rundliche, follikelartige, entwickeln sich auch im intraazinösen Gewebe perivaskulär. In den Lymphdrüsen trifft man myeloische Bezirke, oft große Formationen im Zentrum der Drüsen (adventitiell); auch im inguinalen Fettgewebe [Fall H. (10)] fanden wir zufällig typische myeloische Bezirke.

Ein Vergleich ergibt mithin folgende Gegensätze:

Milz. a) Lymphatische Wucherung: Vergrößerung der Follikel und allmähliche Substitution des Pulpagewebes durch lymphatisches.

[1]) Fall B. (3), W. (7) und S. (8), nicht aber in Fall R. (1) und H. (2).

b) Myeloische Wucherung geht von der Pulpa aus, verkleinert und erdrückt die Follikel bis zur rein myeloischen Milz.

Leber. a) Lymphatische Wucherung: ausschließlich interazinös, oft ungemein scharf abgegrenzt [Fall H. (2)].

b) Myeloische Wucherung: ganz vorwiegend intrakapillär und intraazinös, extraazinöse geringfügig, stellenweise ganz fehlend.

Lymphdrüsen. a) Lymphatische Wucherung verwandelt schließlich die Drüsen in einen strukturlosen lymphatischen Zellhaufen, in dem Follikelreste oft kaum mehr nachzuweisen sind.

b) Myeloische Wucherung läßt die Follikel zunächst intakt, zeigt oft nur geringfügige zentrale adventitielle Herde, kann aber schließlich die ganze Drüse unter Erdrückung der Follikel myeloisch umwandeln.

Knochenmark. a) Lymphatische Wucherung läßt ein dicht geschlossenes lymphatisches Gewebe entstehen, erst knötchenförmig, dann diffus, in dem myeloische Reste vorhanden sind oder auch ganz erdrückt wurden [Fälle R. (1), U. (4), W. (7)].

Kapillaren und erythropoëtische Herde selten.

b) Myeloische Wucherung: es bleibt der gewöhnliche lockere Zellaufbau unverändert erhalten mit zahlreichen Kapillaren, reichlichem Reticulum und Erythropoëse.

An gar keiner Stelle konnten wir uns überzeugen, daß lymphatisches Gewebe (und zwar Follikel) sich in myeloisches umwandle, und umgekehrt, wohl aber erkannten wir vielfach die strenge Gegensätzlichkeit aus der Erdrückung und Vernichtung des nicht in Wucherung befindlichen Gewebes.

In diesem Befunde befinden wir uns in völliger Übereinstimmung mit Erich Meyer und Heineke und pflichten vollkommen ihrer Äußerung bei, daß der histologische Organbefund gerade so gut wie der hämatologische Befund die Leukämie in zwei Gruppen trennt.

Kaufmann[1]) erwähnt nur, daß bei der myeloischen Leukämie Myelocyten auch in Milz und Lymphdrüsen gefunden werden, und erörtert die Frage, ob es sich dabei um Metaplasie oder um Metastase handle. Er vermeidet eine bestimmte Stellung-

[1]) Lehrbuch der spez. patholog. Anatomie, 4. Auflage. 1907.

nahme, sagt aber, daß, „die Richtigkeit der Metastasierung vorausgesetzt, eine gewisse Annäherung an das Verhalten einer malignen Geschwulst entstände, wenn es auch bei malignen Geschwulstmetastasen nicht vorkommt, daß dieselben lokal begrenzt bleiben und nicht destruierend in die Umgebung vordringen". Er macht gar keine Angaben darüber, wo in Milz und Lymphdrüsen die Myelocyten (und Riesenzellen) beobachtet werden, und in welche Beziehungen sie zum normalen Milz- und Lymphdrüsengewebe treten.

Für die chronische lymphatische Leukämie führt er das Auftreten leukämischer Infiltrate in folgenden Organen an: Leber, Niere, Herzmuskel (hier auch in diffuser Form), seröse Häute (Perikard, Pleura, Peritonaeum, Dura), selten in der Haut, im Nebenhoden, in den zarten Häuten des Gehirns, im Pankreas usw.

Ziegler[1]) dagegen bemerkt ausdrücklich, daß im Pulpagewebe der Milz bei myeloischen Leukämien Myelocyten, bei lymphatischem Lymphocyten überwiegen. Vom Verhalten der Follikel bei lymphatischer Leukämie spricht er nicht ausdrücklich, an anderer Stelle freilich (S. 103) betont er, daß bei chronischer lymphatischer Leukämie eine Hyperplasie des lymphadenoiden Gewebes, so auch der Milz einträte; für die myeloische Leukämie schreibt er, daß die vergrößerten (!) Milzfollikel neben Lymphocyten auch Myelocyten enthalten können. Für die Lymphdrüsen gibt er an, daß die Struktur erhalten (Lymphadenome) oder verwischt (Lymphosarkome) sein kann; besondere Befunde für lymphatische und myeloische Leukämie beschreibt er nicht.

Von den Lehrbüchern der pathologischen Anatomie werden spezielle Angaben über eine Gegensätzlichkeit der beiden Gewebssysteme also nicht gebracht.

Banti[2]) betont den Gegensatz zwischen dem neuen myeloischen Gewebe der Milz und zwischen dem ursprünglichen, das zugrunde gehe.

Bei Sternberg[3]) treffen wir trotz eingehender Schilderung keine präzisen Ausführungen, die diesen Gegensatz beleuchten. Er bemerkt für die myeloische Leukämie, daß in der Milz die

[1]) Lehrbuch der spez. patholog. Anatomie, 11. Auflage. 1906.
[2]) Die Leukämien, Zentralblatt für allgemeine Pathologie 1904, Bd. 15. Seite 1.
[3]) A. a. O.

Follikel- und Pulpastränge vergrößert sein können, und daß die Grenze zwischen Follikel und Pulpa häufig ganz verwischt ist. Die Follikel sollen auch Myelocyten enthalten können.

In unsern eigenen Beobachtungen konnten wir nie Vergrößerung der Follikel wahrnehmen, wohl aber häufig Verkleinerung; Myelocyten trafen wir ausschließlich in der peripherischen Follikelzone, wo Follikel- und Pulpagewebe sich durchflechten. Daher bestreiten wir entschieden eine Bildung der Myelocyten in den Follikeln und fassen das Vorkommen vereinzelter Myelocyten in der Randzone so auf, daß das myeloische Gewebe unregelmäßig vordringend die Follikel infiltriert.

Für die Leber erwähnt Sternberg diffuse und knötchenförmige Myelocyteninfiltrate im interazinösen Bindegewebe, mitunter sind die Bildungen nur intrakapillär. Für die Lymphdrüsen beschreibt er eine Vergrößerung der Follikel und Markstränge, wobei die Grenzen bisweilen undeutlich sind. Hier hebt er nun aber auch selbst hervor, daß die Follikel aus Lymphocyten bestehen, daß aber, namentlich in ihren peripherischen Anteilen, Myelocyten vorkommen.

Für die lymphatische Leukämie beschreibt Sternberg ziemlich deutliche Abgrenzung der Follikel und Pulpastränge in der Milz, obwohl beide größtenteils aus kleinen Lymphocyten bestehen. In den Lymphdrüsen ist die Struktur gewöhnlich verwischt.

Daraus ergibt sich wohl, daß Sternberg auf den von uns behaupteten prinzipiellen Gegensatz zwischen lymphatischem und myeloischem Gewebe noch nicht aufmerksam gemacht hat. In seinem bekannten Falle von Chloromyelosarkomatose[1]) allerdings wird speziell hervorgehoben, daß die myeloische Wucherung nirgends in genetische Beziehung zu den Follikeln trat, weder im Darm, noch in Milz oder Lymphdrüse; die Follikel enthielten aber in ihrer Randzone Myelocyten.

Ebensowenig wie bei Sternberg (abgesehen von dieser kurzen Notiz) finden wir bei Helly[2] diesbezügliche Angaben.

[1]) Zur Kenntnis des Chloroms (Chloromyelosarkom), Zieglers Beiträge zur patholog. Anatomie, Bd. 37, Heft 3. 1905.

[2]) Die hämatopoëtischen Organe in ihren Beziehungen zur Pathologie des Blutes, Nothnagels spez. Pathologie und Therapie, VIII. Bd., I. Teil. Wien 1906.

Dagegen betonen nun Erich Meyer und Heineke[1]) aufs schärfste, daß „das Myeloidgewebe in lymphatischen Organen nicht aus den Lymphocyten der Follikel stamme, sondern aus andern undifferenzierten Elementen, die den lymphocytenähnlichen Zellen des Knochenmarkes gleichzustellen sind". Sie finden bei lymphatischer Leukämie eine allgemeine Hyperplasie des follikulär-lymphatischen Gewebes (Milz, Leber, Lymphdrüsen, Knochenmark), bei myeloischer treffen sie sekundäre Veränderungen in Milz, Lymphdrüsen und Leber, dabei „die Vergrößerung der Milz stets durch Wucherung des in der Pulpa lokalisierten Myeloidgewebes" bedingt, die follikulären Apparate traten ebenso, wie bei den Lymphdrüsen vollkommen in den Hintergrund. Fälle, wie sie Sternberg erwähnt, bei denen auch die Follikel vergrößert waren, haben sie nicht gesehen. In der Leber fanden sie bei lymphatischer Leukämie rundliche, scharf umschriebene, interazinöse Lymphome, die der myeloischen vollkommen fehlen; diese zeigte nur streifenförmige myeloische Herde, als Hauptveränderung aber eine interazinöse und intrakapilläre Anhäufung myeloischer Zellen.

Erich Meyer und Heineke betonen den Mangel aller Angaben der Literatur in dieser Frage des Gegensatzes zwischen den beiden Systemen, der auch für die Monographie von Ehrlich, Lazarus und Pinkus gilt. Auch das Lehrbuch von Grawitz enthält nicht die geringste Angabe darüber. Dagegen sind in dem Lehrbuche von Naegeli (Teil 1) die für uns geltenden Gesichtspunkte bereits aufs schärfste ausgesprochen.[2])

In der Literatur gibt es überhaupt nur ganz wenig histologisch genau bearbeitete Einzelfälle von typischer chronischer myeloischer Leukämie außer den oben erwähnten von Meyer und Heineke. Am ehesten käme noch die Arbeit von Hindenburg[3]) in Betracht, der für jene Zeit ungewöhnlich sorgfältige histologische Befunde in Milz und Lymphdrüsen aufgenommen hat. Bei seinem ersten Falle, einer akuten Leukämie, sind die

[1]) A. a. O.

[2]) Ich habe bereits im Sommer 1904 in meiner Vorlesung an Hand von Präparaten den Gegensatz ausdrücklich betont. (Naegeli.)

[3]) Zur Kenntnis der Organveränderungen bei Leukämie, Inaugural-Dissertation, Jena 1894, und Deutsches Archiv für klinische Medizin. 54. Band.

Lymphdrüsenfollikel und Malpighischen Körperchen der Milz vorhanden. Mitosen fehlen aber in ihnen nahezu, dagegen wuchern große Zellen in den Lymphbahnen, in der Milzpulpa, in Thymus und Leberinterstitien und weisen viele Mitosen auf. Es ist das der früheste Fall, in dem bei scheinbar lymphatischer Wucherung die Nichtbeteiligung der Follikel (vgl. die sofort zu zitierende Beobachtung von Walter Schulze) nachgewiesen wurde. Für zwei myeloische Fälle erwähnt er außerordentlich kleine oder fehlende Malpighische Körperchen der Milz, obwohl man nach dem Sektionsprotokoll einen andern Befund erwarten sollte, dagegen enthielten Milzpulpa und Lymphdrüsensinus myeloische Zellen.

Außerdem finden wir bestimmte Hinweise nur in zwei atypischen Fällen, von denen wir Sternbergs Chloromyelosarkomatose bereits oben angeführt haben. Der theoretisch außerordentlich wichtige Fall akuter Leukämie von Walter Schultze[1]) zeigt in bezug auf Darm, Milz und Lymphdrüsen den gleichen Befund wie der Sternbergs, nur waren die wuchernden Zellen keine Myelocyten, sondern ungranulierte Uninukleäre, die Schultze für Myeloblasten erklärt. Im Anschluß an die Mitteilung von Walter Schultze sind einige Fälle akuter Leukämie publiziert worden (Aubertin[2]), Elfer[3]), Veszprémi[4]), für die die histologischen Veränderungen im Sinne des Gegensatzes zum lymphatischen System als myeloische Wucherungen gedeutet worden sind, obwohl im Blute eine Vermehrung der „großen Lymphocyten" nachweisbar war.

Wir können uns aus Mangel an eigenem Material zu dieser Frage nicht bindend äußern, aber wir sind sehr geneigt, hier an besondere Leukämieformen zu denken, bei denen die Zellwucherung adventitieller Genese ist.

[1]) Ein Beitrag zur Kenntnis der akuten Leukämie. Zieglers Beiträge zur patholog. Anatomie, 39. Bd. 1906.

[2]) Aubertin, Sem. médicale, 1905. Schon vorher also hatte Aubertin gleiche Befunde erhoben und die Fälle als Embryonalzellenleukämie erklärt.

[3]) Elfer, Folia haematol., 1906, S. 246. Ein besonderer Fall von Leukämie.

[4]) Veszprémi, dieses Arch., Bd. 184. Beiträge zur Histologie der sog. „akuten Leukämie".

In der eben erschienenen Dissertation von Schneiter[1]), in der unser Fall K. (9) schon veröffentlicht ist, wird der Gegensatz der beiden Gewebe auch bereits, für die Milz wenigstens, hervorgehoben.

Außer diesen spärlichen Literaturhinweisen müssen wir noch darauf aufmerksam machen, daß unsere Auffassung sich auch im Einklange befindet mit der Embryologie. In der Embryonalzeit sind lymphatische und myeloische Bildungen, auch wenn sie sich im gleichen Organe begegnen, wie die Untersuchungen Naegelis[2]) ausführen, jederzeit ganz prinzipiell getrennt.

Außer den schon lange bekannten typischen chronischen myeloischen Leukämien gibt es nun aber nach den Erfahrungen der letzten Jahre auch eine akute Form, der übrigens die bereits besprochenen atypischen Fälle von Sternberg (Chloromyelosarkomatose) und von Walter Schultze in gewissem Sinne zuzurechnen sind; selbstverständlich müßte auch diese in Milz, Lymphdrüsen usw. den Gegensatz aufweisen.

Wenn wir nun die bisher veröffentlichten Fälle daraufhin ansehen, so fehlt in den Fällen von Grawitz[3]), Billings und Capps[4]), Schleip und Hildebrand[5]), Sabrazès[6]) (I und II), Plehn[7]) und Flesch[8]) die Sektion, zum Teil lebten die Patienten zur Zeit der Veröffentlichung noch. An Ausstrichpräparaten der Sektionsorgane sind untersucht die Fälle von Thompson und Ewing[9]), Hirschfeld und Alexander[10]), Elder und Fowler[11]), Lazarus und Fleisch-

[1]) Über Leukämie, nach Beobachtungen auf der medizinischen Klinik in Zürich, Inaugural-Dissertation, Zürich 1907.

[2]) Naegeli, Beiträge zur Embryologie der blutbildenden Organe, Verhandlg. d. Kongresses f. innere Medizin, 1906.

[3]) Grawitz, Klinische Pathologie des Blutes, III. Auflage, 1906. Seite 415.

[4]) Billings und Capps, American Journal 1903, Acute myelogenous leukaemia.

[5]) Schleip und Hildebrand, München. Med. Wochenschrift, 1905, Nr. 9.

[6]) Sabrazès, Gaz. hebdom. de Bordeaux, 1904, Nr. 36—37.

[7]) Plehn, Deutsche Med. Wochenschrift, 1906, Nr. 15.

[8]) Flesch, ebenda, 1906, Nr. 16.

[9]) Thompson and Ewing, NewYork med. Record, 1898.

[10]) Hirschfeld und Alexander, Berl. Klinische Wochenschrift, 1902, Nr. 11.

[11]) Elder und Fowler, Edinburg Med. Journal, 1904, Dez.

mann[1]). Pfannkuch[2]) erwähnt nur große uninukleäre Zellen in allen Organen, bei Ewing scheint myeloische Umwandlung zu fehlen. In allerletzter Zeit sind dann noch Mitteilungen über vier Fälle von Ziegler und Jochmann[3]), Mager und Sternberg[4]) (1) und von Hirschfeld[5]) (2) erschienen. Ziegler und Jochmann heben in ihrer Beobachtung den Gegensatz der Gewebe sehr scharf hervor. Es handelte sich um eine Myeloblastenleukämie, bei der in Milz, Lymphdrüsen, in den Leberkapillaren und in der Nebenniere myeloische Formationen sich entwickelt hatten, während die lymphatischen Apparate in der Milz direkt verkleinert, ja nekrotisch (!) waren, auch in den Lymphdrüsen fand sich keine Follikelwucherung. Im Knochenmarke dominierten neben zahlreichen Myelocyten die Myeloblasten. Hirschfeld stellt in zwei neuen Fällen akuter myeloischer Leukämie eine Reihe von Organveränderungen (namentlich in Milz und Lymphdrüsen) fest, welche den Gegensatz zwischen dem wuchernden myeloischen und dem nicht affizierten lymphatischen Gewebe (Follikel) enthalten.

Es liegen also nur wenige histologische Untersuchungen vor, meist nur Ausstrichpräparate von Sektionsorganen, die natürlich einen histologischen Gegensatz nie beweisen können. Wir sind nun in der Lage, durch unsern Fall H. (10)[6]) eine typische akute Myeloblastenleukämie, den Beweis für den Gegensatz besonders deutlich erbringen zu können:

Zunächst sehen wir in markantester Weise eine geradezu enorme intrakapilläre Wucherung in der Leber, die zu hoch-

[1]) Lazarus und Fleischmann, Deutsche Med. Wochenschrift, 1905, Nr. 30.

[2]) Pfannkuch, München. Med. Wochenschrift, 1904, Nr. 23.

[3]) Ziegler und Jochmann, Deutsche Medizin. Wochenschrift, 1907, Nr. 19.

[4]) Mager und Sternberg, Wiener Klinische Wochenschrift, 1906, Nr. 45.

[5]) Hirschfeld, Berliner Klin. Wochenschr., 1905, Nr. 3 und 1907, Nr. 25.

[6]) Der Fall kommt eben, weil er in unsere Serie aufgenommen werden sollte, recht spät zur Veröffentlichung (Sektion: 16. Oktober 1905); es ist die erste hämatologisch intra vitam diagnostizierte akute Myeloblastenleukämie.

gradigster Kompression und Isolierung der Leberzellen führt, eine typische myeloische Umwandlung der ganzen Milz (Follikel untergegangen), myeloische Herde in nicht vergrößerten Lymphdrüsen, in denen noch Follikelreste vorhanden oder gar keine Follikel mehr nachweisbar sind.

Einen Widerspruch zu unserem Befunde könnte man sehen in dem Fall von Lazarus und Fleischmann, bei dem die Milzfollikel stark vorsprangen und die Solitärfollikel und Peyerschen Plaques im Darm vergrößert waren. Doch erscheint uns dieser Befund ohne histologische Untersuchung nicht ohne weiteres beweisend, da man makroskopisch zuweilen bei der Sektion Follikelhyperplasie der Milz vor sich zu haben glaubt, eine Annahme, die sich bei mikroskopischer Kontrolle als irrig erweist; die geschwellten Darmfollikel traf Hirschfeld in einem seiner letzten Fälle in myeloischer Umwandlung.

Aus diesem sonst stets gefundenen scharfen Gegensatze ergibt sich nun, daß es sich bei den beiden Leukämieformen um die Wucherung zweier verschiedener Gewebe handelt, des lymphatischen und des myeloischen. Es wären also die beiden Leukämien Systemaffektionen, bei denen in den allerverschiedensten Organen Veränderungen, entweder im Sinne lymphatischer oder myeloischer Wucherung auftreten. Freilich erweisen sich in den einzelnen Fällen die Organe oft verschieden stark affiziert: am ausgeprägtesten scheint stets die Milz (eine Ausnahme bildet vielleicht ein Fall Hirschfelds) befallen zu sein, die Beteiligung der andern Organe variiert; nahezu regelmäßig findet sich Beteiligung der Leber und der Lymphdrüsen, oft der Thymus und der Tonsille, selten schon, aber manchmal hochgradig ist die Niere affiziert, sonst sind noch, wie schon oben aufgezählt, in Darm, Herz, Hoden, Pankreas, Gehirn, Nebennieren, Schilddrüse, Ovarium usw. leukämische „Infiltrate" gefunden worden.

Aus unsern histologischen Untersuchungen kommen wir zu dem Schlusse, daß gemischte Leukämien — lymphatische und myeloische — wohl kaum vorkommen dürften; jedenfalls sind derartige Fälle histologisch durchaus nicht bewiesen. Hirschfeld suchte diesen Beweis zu liefern durch eine Mitteilung[1]), in

[1]) Hirschfeld, Berl. Klinische Wochenschrift, 1906, Nr. 32.

der er angibt, bei lymphatischer Leukämie myeloisches Gewebe (?) in den Lymphdrüsen gefunden zu haben; es liegt aber, wie bereits Erich Meyer und Heineke, Naegeli und Pappenheim übereinstimmend hervorheben, gewiß viel näher daran zu denken, daß das aus dem Knochenmark verdrängte myeloische Gewebe an anderen Orten sich zu entwickeln sucht, also vikariierende Bildung, nicht leukämische Hyperplasie.

Wir sehen, welche Schwierigkeiten sogar im histologischen Bilde für die Deutung einer Leukämie entstehen können, hämatologisch gar ist die Lage oft noch komplizierter. Das beweist gerade unsere Beobachtung des Falles H. (10), der akuten Myeloblastenleukämie, wo man noch vor wenigen Jahren zweifellos Kombinationen zweier Leukämien angenommen hätte. Wenn eben durch die rapide Wucherung des myeloischen Systems ganz unreife granulafreie große und kleine Zellen, Myeloblasten, massenhaft in die Zirkulation gelangen, dann gleicht das Blutbild in hohem Grade einer lymphatischen Leukämie, und die Differentialdiagnose ist hämatologisch nur möglich:

1. durch die Altmann-Schridde sche Färbung,
2. durch den Nachweis von 4—6 Nukleolen bei Methylgrün-Pyronin-Färbung,
3. durch das zahlreiche Vorkommen aller Zwischenstufen zwischen Myeloblasten und Myelocyten,
4. durch die große und nicht rasch sinkende Zahl anderer myeloischer Elemente, namentlich regelrechter eosinophiler und neutrophiler Myelocyten,
5. durch das Vorkommen (in manchen Fällen) geradezu massenhafter kernhaltiger roter Blutkörperchen,
6. durch den Nachweis von Knochenmarksriesenzellen.

Aus diesen Argumenten wurde denn auch im Falle H. (10) sofort bei Lebzeiten die Diagnose Myeloblastenleukämie gestellt.

Histologisch lehnt sich der Befund durchaus prinzipiell an die bei typischen myeloischen erhobenen an und weicht von den lymphatischen Leukämien grundsätzlich ab.

Es zeigen allerdings akute lymphatische Leukämien häufig im Anfange einen gewissen Prozentsatz von Myelocyten (Reizungsmyelocytose), wie eben alle fremdartigen Zellwucherungen im Knochenmarke bei Verdrängung des normalen Gewebes Myelo-

cyten im Blute erscheinen lassen (Karzinom, Granulom, Tuberkulose). Die Myelocyten nehmen aber mit der Weiterentwicklung des Leidens im Blute immer mehr und mehr ab.

In dieser Weise, glauben wir, sind wohl alle atypischen Fälle so zu erklären, daß der Gegensatz zwischen beiden Leukämien doch unüberbrückbar prinzipiell bestehen bleibt, indem eben noch nicht jede Neubildung einer der beiden Gewebsarten auch eine leukämische Wucherung ist.

Damit erfährt die Diagnose Leukämie eine ganz bedeutende Erschwerung, insofern als der histologische Befund mitunter einmal ein gemischter sein kann, ferner eine große Zahl anderer Krankheiten auch zu myeloischen Reaktionen, oft sogar von großer Ausdehnung, Veranlassung geben kann: [die stärksten myeloischen Metaplasien findet man bei Anaemia pseudoleucaemica infantum (A. Furrer)[1]], ferner zahlreiche schwere Anämien (Meyer und Heineke), Karzinomanämien (Kast, Kurpjuweit, Frese), schwere Kinderanämien, schließlich sehr häufig auch akute Infektionskrankheiten, wenn auch gewöhnlich nicht gerade umfangreich. Endlich müssen wir sagen, daß der histologische Befund beim normalen Embryo durchaus identische Veränderungen aufweist. Wir kommen damit zu dem Ergebnisse, daß die Diagnose Leukämie im wesentlichen eine quantitative ist — zum mindesten gilt dies für die myeloische —, für die lymphatische kommen noch andere Gesichtspunkte bei der jetzigen Nomenklatur in Frage.

Es ist nun naheliegend, daß das quantitative Moment ganz besonders im klinisch-hämatologischen Bilde zum Ausdruck kommen muß und daher die klinische Diagnose zumeist viel leichter gestellt werden kann. Ausnahmen gibt es aber auch hier; wir erinnern nur an die hochgradigen Remissionen beider Leukämien bei interkurrenten Krankheiten, Röntgenbestrahlungen, Arsenkuren, außerdem sind spontane Remissionen bekannt geworden (Senator, Hans Kohn). Dann erinnern wir an die sublymphämischen und submyelämischen Affektionen. Selbstverständlich leidet der Patient trotz der Remission an Leukämie, wie dies ja auch der spätere Verlauf in jedem Falle ergibt. Wie sehr dieses quantitative, funktionelle Moment bestimmend für die Diagnose ist, ersieht

[1]) Furrer, Inaug.-Dissert., Zürich 1907.

man recht gut aus dem Falle M. (5), bei dem die histologischen Veränderungen wegen der Akuität überhaupt nur geringe sind, während das Blutbild vollkommen typisch war. Nun haben wir gerade von diesem Falle alle möglichen Abstufungen zu dem histologischen Vollbilde der chronischen lymphatischen Leukämie (Fall R. (1) und H. (2)). Im Fall J. (6) war sogar das Blutbild im Leben nichtssagend, das Leichenblut freilich enthielt nun entschieden reichlich Lymphocyten, das histologische Bild zeigte Hyperplasie der lymphatischen Bildungen im Knochenmark, Milz und Lymphdrüsen, die Leber aber bot nur geringe Spuren leukämischer Lymphome. Der Tod trat in dem Moment ein, als die Ausschwemmung der Zellen ins Blut bei vorhandener Hyperplasie eben begann, und damit das leukämische Stadium der bis dahin als „echte Pseudoleukämie" zu bezeichnenden Erkrankung eingesetzt hatte. Eine eben wahrnehmbare lymphocytäre Infiltration der Leber, aber ohne Lymphombildung, zeigt der Fall M. (5), weiter vorgeschritten, aber immerhin noch unbedeutend ist die Leberveränderung im Fall S. (8), wo auch die langen Röhrenknochen noch Fettmark aufweisen, und die Beteiligung der Milz makroskopisch eine geringe ist, so daß man geneigt sein könnte, den Fall als akute Lymphomatose bzw. Lymphosarkomatose mit leukämischem Blutbefunde zu deuten. So führen unsere Fälle gradatim von fast fehlenden zu unbedeutenden bis zu ausgesprochenen und endlich hochgradigen Veränderungen, und diese Serie beweist denn, daß auch bei der lymphatischen Leukämie das quantitative Moment diagnostisch erst die Sicherheit für das oft erst in der Entwicklung begriffene Krankheitsbild verleiht, und wir vermissen jedes Argument, das prinzipiell bei beiden Leukämien histologisch eine scharfe Sonderstellung der Leukämie ermöglichte; beweisender erscheint zunächst der Blutbefund, doch vergesse man nicht, daß jeder Blutbefund die Funktion hämatopoëtischer Organe widerspiegelt, und Funktionen sind natürlich alle quantitativ. So können wir erwähnen, daß ja auch bei Pneumonien bis zu 10% Myelocyten im Blute gefunden werden können, und daß auch bei anderen Prozessen, wie Variola, Typhus, perniziöse Anämie und manchen Lymphomatosen hohe Myelocytenwerte im Blute zur Beobachtung kommen. Wir sehen deshalb keine Möglichkeit, gewisse kritische Fälle mit Sicherheit zu klassifizieren. Diese Feststellung hat für die Auf-

fassung des Wesens der Leukämie unseres Erachtens sehr große Bedeutung.

II. Zur Frage der sogenannten „Leukosarkomatose" Sternbergs, bzw. der „Sarkoleukämie" Pappenheims.

Während man bisher im allgemeinen in den Leukämien rein hyperplastische Prozesse gesehen hat, will Sternberg[1]) in scharfem Gegensatze dazu die großzelligen lymphatischen Formen als Leukosarkomatosen oder als „auf die Umgebung übergreifende, atypische, mit heterotopen Bildungen einhergehende Wucherungen des lymphatischen und hämatopoëtischen Apparates mit ‚leukämischem' Blutbefund" abgrenzen. Wir wollen im folgenden in eine Kritik dieser Auffassung eintreten. Unsere Fälle rein oder vorwiegend kleinzelliger lymphatischer Leukämie sind ganz speziell auf ihr Verhalten hinsichtlich infiltrativen Wachstums, hinsichtlich des Vorkommens heterotoper Bildungen und in bezug auf eine Atypie der wuchernden Zellen untersucht worden. Wir sind der Ansicht, daß erst eine derartige Nachprüfung der Sternbergschen Kriterien ein richtiges Urteil über seine Theorie der großzelligen lymphatischen Leukämie erlaubt. Bisher hat man sich in einseitiger Weise immer nur an die großzelligen Formen gehalten.

1. Fall M. (5).

Klinisch: groß- und kleinzellige lymphatische Leukämie.

Anatomisch: groß- und kleinzellige Wucherung.

Histologisch: nirgends (Thymus, Tonsillen, Lymphdrüsen) infiltratives Wachstum.

Heterotopien: kleines Lymphom im subepikardialen Fettgewebe.

2. Fall B. (3).

Klinisch: im mikroskopischen Bilde übertrafen die weißen Blutkörperchen die roten an Zahl.

Anatomisch: vorwiegend kleinzellige Wucherung.

Histologisch: Ausbreitung der leukämischen Wucherung in das die Thymus umgebende mediastinale Fettgewebe.

Heterotopien fehlen.

[1]) Über Pappenheims in mancher Hinsicht abweichende Anschauung siehe S. 27 folgende.

3. Fall J. (6).

Klinisch: Pseudoleukämie, agonal Vermehrung der kleinen Lymphocyten.

Anatomisch: vorwiegend kleinzellige Wucherung.

Histologisch: überall aggressiv, die Wucherung greift über die Kapsel der kleinen unvergrößerten Lymphdrüsen hinaus.

Heterotopien fehlen.

4. Fall H. (2).

Klinisch: nicht in ärztlicher Beobachtung, stirbt auf dem Transport ins Spital.

Anatomisch: rein kleinzellige, chronische Wucherung.

Histologisch: Auffaserung der Lymphdrüsenkapsel, periglanduläre Infiltrate (Drüsen makroskopisch untereinander verbacken).

Heterotopien fehlen.

5. Fall U. (4).

Klinisch: kleinzellig, chronisch.

Anatomisch: vorwiegend kleinzellige Wucherung.

Histologisch: periglanduläre Infiltrate.

Heterotopien fehlen.

6. Fall S. (8).

Klinisch: groß-, später kleinzellig, mit Rieder-Formen, akut.

Anatomisch: vorwiegend kleinzellige Wucherung.

Histologisch: ausgesprochenes infiltratives Wachstum in das umgebende Fettgewebe von Lymphdrüsen, Thymus, Tonsille.

Heterotopien: Arachnoides und subepikardiales Fettgewebe, subperiosteal (Rippen) Lymphocytenstreifen.

7. Fall W. (7).

Klinisch: klein- und großzellig, akut.

Anatomisch: vorwiegend kleinzellige Wucherung.

Histologisch: ausgedehnte periglanduläre Wucherung im anliegenden Fettgewebe, nur geringes infiltratives Wachstum der Thymus.

Heterotopien fehlen.

8. Fall R. (1).

Klinisch: kleinzellig, enorm chronisch, Dauer 8 Jahre.

Anatomisch: klein- und mittelgroßzellig.

Histologisch: außerordentlich ausgedehnte extrakapsuläre Wucherung der retroperitonäalen Lymphdrüsen.

Heterotopien: kleines Lymphom im subepikardialen Fettgewebe.

Daraus folgt, daß wir in fast allen unseren Fällen [Ausnahme: Fall M. (5), perakute Leukämie!] aggressives Wachstum insofern fanden, als von Lymphdrüsen oder auch von Thymus und Tonsille aus das angrenzende Fettgewebe zum Teil ganz erheblich infiltriert war, zum Teil allerdings nur eine Infiltration der Lymphdrüsen-

kapsel bestand. Im Fall R. (1) könnte man sogar nach dem makro- und mikroskopischen Befunde beinahe von einem Lymphosarkom der retroperitonäalen Drüsen bei eminent chronisch verlaufender (Dauer 8 Jahre) (kleinzelliger) Lymphocytenleukämie sprechen. Ein Einwuchern in Muskulatur konnten wir jedoch nie nachweisen. Hinsichtlich der von Sternberg als heterotop aufgefaßten Bildungen konnten wir folgende Befunde erheben: in drei Fällen [M. (5), R. (1) und S. (8)] subepikardiale Infiltrate, einmal [Fall S. (8)] kleinzellige Wucherungen in der Arachnoides (Lucksch (a. a. O.) erwähnt „Infiltration der inneren Meningen mit Zellen, die einen großen, runden, blassen Kern aufwiesen", also ebenfalls eine kleinzellige Heterotopie) und einmal [Fall S. (8)] subperiosteal Lymphocytenstreifen.

Wir schließen daraus, daß infiltratives Wachstum in dem von uns beobachteten Umfange und „heterotope Wucherungen" der serösen Häute nicht an die großzellige lymphatische Leukämie gebunden sind, sondern offenbar recht häufig auch bei sehr chronischen, nahezu rein kleinzelligen Formen, die aber doch nichts mit der Lymphosarkomatose zu tun haben, vorkommen.

Wir können gemäß unseren Befunden die Ansicht Sternbergs, der, wie oben kurz erwähnt, außer der weitgehenden Atypie der Zellen auch den Nachweis aggressiven Wachstums in dem Umfange, wie wir ihn feststellen konnten, als Argument für den Tumorcharakter der großzelligen Formen verwendet, nicht teilen. Sehen wir einmal den Grad dieser Aggressivität in den von Sternberg selbst veröffentlichten Fällen [1]) nach, so erweisen sich Fall V und VII laut Protokoll als überhaupt nicht infiltrativ. Seite 33 schreibt er allerdings, daß in Fall V „die Zellproliferation in einzelnen Lymphdrüsen nicht mehr streng auf diese begrenzt blieb, sondern bereits auf das umgebende Fettgewebe übergriff". Fall VI (Chlorom) kommt für unsere spezielle Abhandlung überhaupt nicht in Betracht [2]), und Fall IV zeigt lediglich eine „innige Verwachsung des der Thymus entsprechenden mediastinalen Tumors mit dem Perikard" außer der Ausbreitung der Wucherung ins mediastinale Fettgewebe, die wir auch in drei

[1]) Über lymphatische Leukämie, Zeitschrift für Heilkunde, XXV. Band. Heft VII, 1904.

[2]) Ich werde in Bälde a. a. O. zwei einschlägige Fälle mitteilen. (Fabian.)

unserer Fälle [B. (3), W. (7) und S. (8)] nachweisen konnten, überall scharf waren die Grenzen der Thymus im Falle M. (5), in den vier anderen Fällen war keine Thymus vorhanden.

Um diese strittigen Fragen des aggressiven Wachstums und der Heterotopien möglichst gut zu beleuchten, geben wir im folgenden eine Übersicht über die Literatur, wie sie in Lehrbüchern und einigen Monographien niedergelegt ist.

Orth[1]) unterscheidet einfach hyperplastische und maligne Lymphome: von diesen letzteren gehört ein Teil der Leukämie an. Seine malignen leukämischen Lymphome sind eventuell auch über die Drüsenkapsel ins anliegende Zellgewebe reichende Hyperplasien, entsprechen also den in unseren Fällen oft erhobenen Befunden.

Kaufmann[2]) schreibt, daß hauptsächlich bei chronischen (!) lymphatischen Leukämien an anderen Stellen des Körpers, wo überhaupt lymphatisches Gewebe sich findet, Anschwellungen auftreten, welche „die Grenzen des lymphoiden Gewebes überschreiten können"; so entwickeln sich an zahlreichen Stellen (Leber, Nieren, Lungen, Haut, Peritonaeum, Dura, Herz usw.) knötchenförmige oder diffuse lymphatische Herde.

Borst[3]) nimmt für die Leukämie eine „echte Hyperplasie" an und stützt sich dabei auf die Injektionsversuche von Rindfleisch, der zeigte, daß die Lymphsinus selbst bei stärkster leukämischer Schwellung sowohl von zu- als von abführenden Lymphgefäßen her wegsam waren. In Lymphdrüsen, Milz und Knochenmark bleibt die Hyperplasie auf die Grenzen dieser Gewebe beschränkt, propagiert nicht in die Umgebung. Eine Verschmelzung von Lymphdrüsen ist lediglich durch irritative entzündliche Vorgänge zustande gekommen. Die „heteroplastischen" (d. h. in Leber, Niere, Lunge) leukämischen Lymphome sind diffuse oder umschriebene Infiltrate.

Ribbert[4]) faßt die lymphatische Leukämie nur als eine Variation des Lymphocytoms auf und damit als direkte maligne Neubildung. Desgleichen betrachtet er auch die myeloische Leuk-

[1]) Lehrbuch der speziellen pathologischen Anatomie, Bd. I, S. 73. 1887.
[2]) A. a. O.
[3]) Die Lehre von den Geschwülsten, 1902.
[4]) Geschwulstlehre, 1904.

ämie als Tumorbildung, die vom Knochenmark ausgehe, eine Ansicht, die er später in einem eigenen Aufsatze noch schärfer präzisiert, indem er teilungsfähige Leukocyten, die Myelocyten, auf dem Blutwege in alle Organe gelangen und dort Metastasen bilden läßt, die denen der echten Geschwülste meist deutlich an die Seite zu stellen seien.

Grawitz[1]) sagt von den leukämischen Lymphdrüsenschwellungen, „daß sie stets intrakapsulär bleiben und wohl manchmal große Konglomerate verschieden großer Knoten bilden, jedoch nie auf das umgebende Gewebe übergreifen".

Sternberg[2]) selbst führt aus, daß bei der myeloischen Leukämie die Kapsel der Lymphdrüsen sehr häufig von den gleichen (myeloischen) Zellen dicht infiltriert ist, nicht selten auch das umgebende Zellgewebe, besonders wenn die Lymphdrüsen zusammenhängende Pakete bilden, innerhalb deren sie nicht mehr deutlich abgrenzbar sind. Bei der lymphatischen Leukämie ist nach Sternberg die Wand der kleinen Blutgefäße in den Lymphdrüsen oft von Lymphocytenzügen durchsetzt (Lymphome in der Blutgefäßwandung), die bisweilen frei in das Gefäßlumen hineinragen. Manchmal ist auch die Drüsenkapsel von Lymphocyten streckenweise infiltriert(!).

Nach Helly[3]) mangelt den leukämischen Lymphdrüsenschwellungen im allgemeinen die Tendenz, auf das fremde Gewebe der Umgebung überzugreifen; außerdem bestreitet er entschieden das Vorhandensein leukämischer Metastasen. Er will den Tumorcharakter der lymphatischen Leukämie wohl anerkennen, „sie aber nicht in eine Linie mit den pathologisch-anatomisch als bösartig bezeichneten Geschwülsten stellen, sondern sie etwa den Myomen, Adenomen usw. anreihen".

Die größte Übereinstimmung mit unserer oben gegenüber der Sternbergs kurz skizzierten Auffassung treffen wir bei M. B. Schmidt[4]), der sich in den Schlußsätzen seiner Ab-

[1]) Klinische Pathologie des Blutes, 3. Auflage, 1906, pag. 406.
[2]) A. a. O.
[3]) A. a. O.
[4]) Die Verbreitungswege der Karzinome und die Beziehung generalisierter Sarkome zu den leukämischen Neubildungen, Jena, 1903.

handlung dahin ausspricht, daß enge Berührungspunkte zwischen leukämischen, pseudoleukämischen und lymphosarkomatösen Neubildungen bestehen. Er weist darauf hin, daß infolge des von ihm geführten Nachweises einer diffusen lymphatischen Wucherung im Periost bei echter chronischer kleinzelliger lymphatischer Leukämie wohl alle als Sarkomatosen des Periosts beschriebenen Beobachtungen als Systemerkrankungen zu betrachten und in das Gebiet der lymphomatösen Prozesse einzureihen seien [1]). „Bei dieser Betrachtungsweise muß man sich an das grobanatomische Verhältnis halten, nach ihm beurteilen, ob ein Übergreifen der Wucherung auf die Umgebung stattgefunden hat oder nicht, und somit dieselbe als Lymphosarkom oder bloß als hyperplastisches Lymphom leukämischer oder pseudoleukämischer Art zu bezeichnen ist. Läßt man die mikroskopische Untersuchung maßgebend sein, so kann man überaus häufig an den scheinbar einfachen Hyperplasien bei Leukämie einen Übergang des lymphadenoiden Gewebes von dem normalen Standort auf die Nachbarteile konstatieren, so von Lymphdrüsen auf das einhüllende Fettgewebe und von den Tonsillen auf die Muskulatur der Gaumenbögen, also den Zustand, welcher streng genommen als Ausdruck des lokal bösartigen Tumors, des Lymphosarkoms, gilt. Unsere jetzige Einteilung ist berechtigt und notwendig, um die verschiedenen anatomischen Erscheinungsweisen dieser lymphomatösen Neubildungen zu charakterisieren. Aber eine Lösung des inneren Zusammenhanges zwischen Lymphosarkom und den Lymphombildungen der Leukämie und Pseudoleukämie ist nicht möglich."

Ferner weist Banti [2]) darauf hin, daß die Begrenzung aller lymphatischen Wucherungen, auch der kleinzelligen, nicht scharf sei, sondern daß z. B. die Lymphdrüsen unter Kapsel-

[1]) So dürfte auch der kürzlich publizierte Fall von Gluziński und Reichenstein, das Myelom und Leucaemia lymphatica (plasmocellularis), Polnisches Archiv für biologische und medizinische Wissenschaften, Bd. III, 1907, nicht als Myelom und Leukämie, sondern als Leukämie mit periostalen Infiltraten zu deuten sein.

[2]) A. a. O.

schwund mit der Umgebung verwachsen. Es gibt nach ihm alle Übergänge von abgegrenzter zu infiltrativer Leukämie.

Pappenheim hat an vielen Orten (Kritiken und Fußnoten der Folia haematologica 1904—1907) und namentlich in seiner letzten umfangreichen Studie[1]) zu diesen Fragen Stellung genommen und ist dabei zu folgenden uns hier interessierenden Ergebnissen gelangt:

1. Es gibt:

a) echte Leukämien als reine Hyperplasien,

b) Sarkoleukämien = Scheinleukämien = stark aggressive Fälle (in Wirklichkeit wohl Tumoren).

2. Es gibt unter den großzelligen lymphatischen Leukämien:

a) echte, rein hyperplastische,

b) Sarkoleukämien = Sternbergs Leukosarkomatosen, ausgezeichnet durch das häufige Vorkommen von Rieder-Formen[2]).

3. Der nur mikroskopisch erhobene Befund aggressiven Wachstums ist nicht so prinzipiell entscheidend; es handelt sich eventuell nur um „entzündliche Kapselgranulationen".

Obwohl Sternberg im Literaturverzeichnisse seiner Monographie die eben zitierte Arbeit von M. B. Schmidt aufführt, nimmt er im Text nirgends auf den darin enthaltenen höchst bemerkenswerten Fall Feldmann Bezug, der, obwohl echte Lymphocytenleukämie, und zwar fast ausschließlich kleinzellige (sowohl nach dem Blutbefunde, wie nach der zelligen Zusammensetzung der lymphatischen Neubildungen) neben einer leukämischen Hyperplasie des Periosts an den Vorderenden aller knöchernen Rippen, die doch zweifellos zu den Heterotopien (in Sternbergs Sinne) gehört, folgenden mikroskopischen Befund in den Lymphdrüsen aufwies:

„In das umgebende Fettgewebe geht oft eine dichte kleinzellige Infiltration hinein, welche ebenfalls aus Lymphocyten,

[1]) Über die Stellung der akuten großzellig-lymphocytären Leukämie im nosologischen System der Leukämien usw., Folia haematologica, 1907, Nr. 1—4.

[2]) = stark eingekerbte, eventuell mehrlappige Zellen, die aber nicht zu den Leukocyten, sondern zu den Lymphocyten gehören, und durch die plumpen, blassen Kerne von den multinukleären, bzw. polymorphkernigen Leukocyten zu unterscheiden sind (vgl. Ehrlich, Anämie, 1, S. 47, Fig. 3).

nicht Leukocyten besteht, also nicht entzündlicher, sondern sicherlich ebenfalls leukämischer Natur ist; die Drüse selbst hat dabei ihre scharfe Abgrenzung gewahrt, ihre dünne Kapsel ist vollkommen erhalten, obschon ebenfalls von Lymphocyten durchsetzt."

K. Ziegler[1]) überträgt die von Borst und Pappenheim den Verwachsungen der Lymphdrüsen untereinander gegebene Deutung als einer entzündlich-reaktiven Wucherung auch auf die Verwachsung der Thymus mit dem Perikard, die Sternberg in seinem typischen Falle (IV) von „Leukosarkomatose" als maligne Wucherung auffaßt.

So verschieden nun auch die Auffassungen der von uns eben angeführten Autoren im einzelnen sein mögen, so scheint doch zwingend daraus hervorzugehen (vgl. Orth, Kaufmann, Borst, Helly, M. B. Schmidt, Banti, Pappenheim), daß aus derartigen, doch immerhin geringfügigen infiltrativen Prozessen, wie es das Einwuchern der Lymphome in das Tonsillen, Thymus und Lymphdrüsen umgebende Fettgewebe darstellt, und aus den sogenannten „heterotopen" Wucherungen ein so weitgehender Schluß wie der auf die Zugehörigkeit zu den Tumoren, den Sternberg macht, nicht gezogen werden darf.

Wenn wir uns nun die von ihm in seiner Monographie als Typen der Leukosarkomatose hingestellten Fälle auf den Grad des infiltrativen Wachstums hin ansehen, so ergibt sich, daß vorlag in den Fällen von Israel und Strauß eine peri- und parostale Sarkomatose mit Einwuchern in die Muskulatur (Israel) und Metastasen in Pleura, Lungen, Rippen (Strauß), im Falle Palma ein „Thymussarkom" mit Durchwucherung des Perikards und Übergreifen auf die Pleura, im Falle Askanazy ein Infiltrat des weichen Gaumens, im Falle Brandenburg[2]) ein Lymphosarkom des Mediastinums, mit Übergreifen auf den Herzbeutel und Metastasen in Zwerchfell und Herz, im Falle Drozda ein Lymphosarkom des Magens, Duodenums und der

[1]) Experimentelle und klinische Untersuchungen über die Histogenese myeloider Leukämie, Jena 1906.

[2]) Brandenburg selbst hält seinen Fall trotz der anatomischen Diagnose nicht für Lymphosarkom, sondern für eine allgemeine Lymphocytenwucherung.

Dura mater, im Falle Türk endlich ein Lymphosarkom der retroperitonäalen Drüsen.

Wir geben zu, daß es sich in allen diesen Fällen um lokal aggressives Wachstum, wie wir es sonst nur von den Lymphosarkomen kennen, gehandelt hat. Ob man aber diese Fälle bei dem im übrigen charakteristischen Blut- und wohl auch Organbefunde prinzipiell von den Leukämien sondern darf, erscheint uns zum mindesten fraglich.

Für das Einwuchern der Leukämien ins Fettgewebe, das Sternberg für seinen Fall V neben der Atypie der Zellen als beweisend für den Tumorcharakter des Prozesses hinstellt, leugnen wir auf Grund unserer Untersuchungen aufs bestimmteste, daß diesem Argument bereits eine solche Beweiskraft zukommt, hingegen gestehen wir zu, daß ein Einbruch in die Muskulatur, den wir in keinem unserer Fälle beobachten konnten, oder Veränderungen, wie wir sie eben in den Fällen aufgezählt haben, die Sternberg als Typen der Leukosarkomatose anführt, einen Vergleich mit der Lymphosarkomatose Kundrats zulassen, freilich nur in dem Sinne, daß es sich dabei um partiell tumorartiges Wachstum, nicht aber um einen von vornherein völlig tumorartigen Prozeß handelt. Es besteht nur lokal aggressives Wachstum einer Leukämie, nicht etwa eine von vornherein atypische, geschwulstähnliche Systemerkrankung, wie Sternberg will.

Eine scharfe Trennung der klein- und großzelligen lymphatischen Leukämie, wie Sternberg sie durchführt, geht nicht an; es sind das nicht zwei völlig wesensverschiedene Prozesse, sondern es sind Leukämien, die sich nur hinsichtlich ihres lokalen Verhaltens voneinander unterscheiden.

Die kleinzelligen Formen sind im allgemeinen vorwiegend hyperplastisch und zeigen nur geringe Tendenz ins Nachbargewebe einzubrechen oder heterotope Wucherungen hervorzubringen, die großzelligen Formen dagegen zeigen gewöhnlich an einer oder auch an mehreren Stellen grob-aggressives, manchmal schon makroskopisch als infiltratives wahrnehmbares Wachstum, wie es sonst nur den Lymphosarkomen eigen ist, und bringen viel häufiger und ausgedehnter heterotope Wucherungen hervor. Doch

sind diese Unterschiede, wie unsere Untersuchungen ergeben haben, keine prinzipiellen, sondern nur graduelle.

Sternberg macht nun noch außer den eben besprochenen beiden Punkten, dem infiltrativen und heterotopen Wachstum, unter Hinweis auf eine Mitteilung von Babes[1]) ganz besonders auf die weitgehende Atypie der Zellen in den Fällen großzelliger lymphatischer Leukämie aufmerksam. Er behauptet, daß „sie keine echten Lymphocyten sind, sondern geschwulstähnliche Elemente, die normalerweise den betreffenden Organen fremd sind". Man dürfe sie keinesfalls mit den typischen Lymphocyten identifizieren, müsse sie vielmehr von ihnen trennen, wie schon Askanazy hervorgehoben habe. Allerdings ständen sie in gewisser Beziehung zu ihnen und hätten den Entstehungsort gemein. Sternberg ist jedoch nicht imstande, ein sicheres Kennzeichen, durch das sich die Atypie verrät, anzugeben. Wir gestehen nun zu, daß der Eindruck, es handle sich um „organfremde Zellen", im Schnittpräparat bis zu einem gewissen Grade erweckt wird, für Abstrichpräparate jedoch ist es unmöglich, eine Grenze zu ziehen zwischen diesen „atypischen Zellen" und den großen Lymphocyten Ehrlichs. Selbst das Vorkommen von Rieder-Formen (vgl. S. 492, Anmerkung 2) beweist in der Hinsicht nichts.

In seinem Fall VII sieht Sternberg das Vorhandensein „atypischer Zellen" in Blut, Knochenmark, Leberinfiltraten, Milz und Lymphdrüsen allein schon als ausreichend an zur Diagnose „Leukosarkomatose"; aggressives und heterotopes Wachstum fehlte in diesem Falle. Allerdings rechnet Sternberg, was er ganz besonders in seiner letzten Veröffentlichung[2]) hervorhebt, auch mit der Möglichkeit, daß bei sehr akutem Verlaufe oder zufällig frühzeitigem Tode die lymphatischen Bildungen noch lokal begrenzt sein können, eine Annahme, welche freilich auf seinen Fall VII (Dauer der Erkrankung etwa 4 Wochen) kaum Anwendung finden dürfte. Außerdem würde diese Einschränkung aber auch

[1]) Neoplastische Leukämie, Zentralblatt für allgemeine Pathologie, XIII. Band. 1902.

[2]) Bemerkungen zu dem Aufsatze „Zur lymphatischen Leukämie" von Dr. Franz Lucksch und zur angefügten „Anmerkung des Herausgebers", Folia haematologica, 1906, Nr. 10, S. 651.

Übergänge von rein hyperplastischen Wucherungen in aggressive zulassen; es würde dann die strenge Trennung der beiden Prozesse nicht mehr aufrecht zu erhalten, sondern darin eine Annäherung an unsere Auffassung zu sehen sein.

Nun können wir aber auch die von Sternberg in letzter Linie unter allen Umständen geltend gemachte Zellatypie nicht als Ausdruck einer von der Leukämie prinzipiell verschiedenen Affektion anerkennen, und zwar aus folgenden Gründen:

1. zeigen alle lymphatischen Leukämien, auch jene Fälle, die, selbst histologisch, kein infiltratives Wachstum haben, abnorm große Lymphocyten (Sternbergs Leukosarkomatosezellen) im Blute, freilich zumeist in geringer Zahl (Türk, Naegeli); von unseren Fällen wies der Fall S. (8) anfänglich fast lauter große Lymphocyten oder Riederformen auf bei nur 3,5 % kleinen Lymphocyten, der Fall M. (5) 44 % große, 33 % kleine Lymphocyten, der Fall W. (7) zahlreiche große Lymphocyten, der Fall J. (6) vereinzelt, der Fall U. (4) wenig, der Fall R. (1) allerdings gar keine großen Lymphocyten.

2. findet man durchaus nicht selten einen Wechsel während des Lebens; in unserm Falle S. (8) war er ganz besonders ausgeprägt: Verschwinden der Riederformen und nahezu aller großen, bei Vermehrung der kleinen Lymphocyten, ähnlich wohl in den Fällen von Dennig[1]), Lustgarten[2]), MacCrae[3]) und Seelig[4]) (anfänglich überwiegend große, im Leichenblute hingegen kleine Lymphocyten).

Umgekehrt ist aber auch ein Übergang von kleinzelliger Leukämie in großzellige beobachtet worden. Fälle von Lucksch[5]) und Flesch[6]) und ein noch in Beobachtung befindlicher Fall Naegelis, der drei Jahre lang nahezu ausschließlich kleine Lymphocyten aufwies und später (d. h. jetzt) ohne ersichtliche Ursache und ohne Änderung des Allgemeinbefindens sehr zahlreiche große Formen darbietet.

[1]) Münchener Medizinische Wochenschrift, 1901.
[2]) Inaugural-Dissertation, Bukarest 1903.
[3]) British Medical Journal, 1905, 25. Febr.
[4]) Deutsches Archiv für klinische Medizin, 1895, Bd. 54, S. 537.
[5]) Folia haematologica, 1906, S. 325.
[6]) Deutsche Medizinische Wochenschrift, 1907, Nr. 8, S. 399.

Es hält zudem gar nicht selten schwer, im Blutbilde zu entscheiden, von welcher Größe an man eine Zelle als großen Lymphocyten zu bezeichnen hat, da eine scharfe Grenze nicht existiert. Außerdem ist es doch gewiß ungemein auffallend, daß neben den großen Lymphocyten ganz gewöhnlich auch die kleinen beträchtlich vermehrt sind, namentlich wenn man die absoluten Zahlen berücksichtigt, die ja allein für die Mehrbildung in den Organen maßgebend sind. Sternberg gibt ja die Schwierigkeit selbst zu, diese Fälle zu klassifizieren; man müßte ja eigentlich eine Kombination von kleinzelliger lymphatischer Leukämie und Leukosarkomatose annehmen. Sternberg deutet nun diese Fälle (vgl. Fall Lucksch[1]) als in der Entwicklung begriffene Leukosarkomatosen und schreibt, es könne niemand entscheiden, ob sich hier eine Leukosarkomatose aus einer lymphatischen Leukämie entwickelt habe. Das ist allerdings so lange unmöglich, als der Begriff der Leukosarkomatose nicht schärfer präzisiert ist.

Wie aber will Sternberg damit jene oben angeführten Fälle erklären, bei denen umgekehrt, wie in unserem Falle S. (8), die großen Zellen verschwinden und nur die kleinen zurückbleiben? Für unseren Fall S. (8) könnte man ja wohl höchstens an einen Rückgang der Leukosarkomatose unter dem Einflusse der Sepsis denken. Wir möchten eher annehmen, daß die Lymphocytenbildung durch die Sepsis gehemmt worden ist, und daß die vor der Teilung stehenden großen Lymphocyten spärlich geworden sind. Daraus würde dann aber wiederum hervorgehen, daß die großen Formen nicht prinzipiell von den kleinen abzutrennen sind. Nun war die in Sternbergs Sinne aggressive Wucherung in diesem Falle an Lymphdrüsen, Thymus und Tonsille vorhanden, außerdem (heterotope) Infiltrate in der Arachnoides und im subepikardialen Fettgewebe, sowie subperiosteal; man müßte dann, wenn man sich Sternberg anschließt, diesen Fall entweder als kleinzellige Leukosarkomatose, was es nicht gibt, oder als Lymphosarkomatose[2]) mit leukämischem Blutbefunde deuten. Dagegen spricht aber eben für uns die geringfügige, nur mikroskopisch

[1]) A. a. O.

[2]) Die Existenz einer kleinzelligen echten Lymphosarkomatose leugnet Sternberg übrigens gar nicht, wie er letzthin (a. a. O.) noch einmal Pappenheim gegenüber scharf betont hat.

nachweisbare infiltrative Wucherung, die wir in viel stärkerem Grade bei außerordentlich chronischem Verlauf [(z. B. Fall R., Krankheitsdauer 8 Jahre, aber ebenso unsere übrigen Fälle, ausgenommen M. (5)] beobachten konnten, und deshalb als eine der des Lymphosarkoms ähnliche nicht anerkennen. Wir fordern dafür einen stärkeren Grad von Bösartigkeit (zum mindesten Einbruch in die Muskulatur oder Übergreifen auf andere Organe). Nimmt man aber hier Lymphosarkom an, so bleibt das zeitweilige Auftreten fast ausschließlich großer Lymphocyten im Blute (= leukosarkomatöser Blutbefund Sternbergs) dennoch unerklärt.

Sternberg rechnet allerdings den Fall Seelig zur Leukosarkomatose, obwohl sich „im Leichenblut vornehmlich kleine, einkernige Lymphocyten, die die roten Blutkörperchen an Größe nur um ein geringes übertrafen, fanden". Hier bleibt ja dann aber sein wichtigstes Postulat, das der Zellatypie, unerfüllt. Wenn 16 Tage vor dem Tode einmal Überwiegen der großen Leukocyten vom Charakter der sogenannten Markzellen (?) im Blute nachweisbar gewesen ist, so muß doch vor dem Tode eine Änderung der Zellart erfolgt, also zum mindesten ein Übergang der Leukosarkomatose in lymphatische Leukämie eingetreten sein. Man ist aber, wenn ein Umschlag der Zellart erfolgt ist, schwerlich berechtigt, die „zahlreichen weißen Knoten an der ganzen vorderen Fläche des Perikards" als Heterotopien, die eine Leukosarkomatose beweisen könnten, aufzufassen.

In diesem Zusammenhange müssen wir schließlich noch eines Falles von Ogawa[1]) Erwähnung tun, bei dem die kleinen Lymphocyten 90 % ausmachten, die aber trotzdem vom Autor als eine allgemeine Sarkomatose der lymphatischen Apparate neben primärem Thymussarkom aufgefaßt wird, ja sogar zu dem verallgemeinernden Schlusse Veranlassung gibt, daß die lymphatische Leukämie vielleicht besser mit Banti an die Sarkome angereiht wird. Daß wir diesen Schluß durchaus nicht für richtig halten, haben wir schon zur Genüge hervorgehoben.

[1]) Ein Fall von akuter lymphatischer Leukämie, entwickelt auf der Basis von primärem Thymussarkom (Original japanisch), zitiert nach einem Referat in den Folia haematologica, 1906, Nr. 7 u. 8.

3. Ist der Gegensatz zwischen histologischem und hämatologischem Befunde überaus auffällig, z. B. Fall W. (7) [z. T. auch Fall S. (8)], wo intra vitam größere Lymphocyten sich fanden, während in den Organen danach gesucht werden mußte.

Gerade der Wechsel der kleinen und großen Lymphocyten, oder auch umgekehrt ist ein zwingendes Argument für unsere Auffassung, daß kein prinzipieller Unterschied zwischen klein- und großzelligen Lymphämien besteht, sondern daß sie Erscheinungsformen ein und derselben Krankheit darstellen. Es ist jedenfalls durchaus nicht angängig, so wie Sternberg es tut, beim Auftreten von großen Lymphocyten in größerer Zahl sofort von „Leukosarkomatose" zu sprechen. Sternberg muß dann sicherlich unseren Fall M. (5), der im Blute und in den Geweben viele große Lymphocyten enthält, als Frühstadium einer Leukosarkomatose auffassen, während wir bei Vergleich mit unseren andern Fällen einen durchgreifenden Unterschied, der dazu berechtigte, nicht zu erkennen vermögen. Leider ist man ja über das Vorkommen der großen Lymphocyten im Blute bei anderen Prozessen, besonders bei infektiösen und septischen Erkrankungen, noch zu wenig orientiert, wie auch die jüngsten Beobachtungen von Türk[1]) und Morawitz[2]) (Bild einer akuten großzelligen Lymphämie, dennoch ganz unerwartet und ziemlich rasch Heilung) beweisen.

Übrigens hat schon K. Ziegler gegen Sternbergs „Leukosarkomatose" Stellung genommen, indem er einmal die Zellatypie nicht als Beweis für den Geschwulstcharakter anerkennt, sondern nur das „Bestehen krankhafter, die normale Zellenbildung störender Zustände" annimmt, und zum andern betont, daß diese Fälle im übrigen den Charakter hyperplastischer Prozesse, wie alle Leukämien, haben. Dann hat Naegeli in seinem Lehrbuche es schon ausgesprochen, daß manche Zellen bei der großzelligen Leukämie „einen abnorm pathologischen Charakter haben, deshalb aber noch nicht gerade Tumorzellen zu sein brauchen".

[1]) Türk, Wiener Medizinische Wochenschrift, 1907, Nr. 8, S. 399.
[2]) Morawitz, Deutsches Archiv für klinische Medizin, 1907, 88. Band, Seite 493.
[3]) A. a. O.

Eine der unsrigen sehr genäherte Auffassung hat vor allem schon Türk in seinem „System der Lymphomatosen“[1]) vertreten: er unterscheidet dort die kleinzellige, chronische lymphatische Leukämie, die akuten Lymphomatosen und das Lymphosarkom, bzw. die Lymphosarkomatose, nimmt aber für sie alle eine „innige Familienverwandtschaft“ in dem Sinne an, daß alle denkbaren Übergänge möglich sind. Er läßt nun freilich das Auftreten maligner Wucherung abhängig sein von dem Mangel einer Ausfuhr der Zellen ins Blut, eine Ansicht, die wir in keiner Weise für bewiesen halten können. Vielmehr möchten wir umgekehrt annehmen, daß eine hochgradig atypische Wucherung in Lymphdrüsen, wie sie beim Lymphosarkom statthat, eine Ausschwemmung ins Blut verhindert, weil die Beziehungen zu den Ausfuhrwegen atypische geworden sind[2]).

Daß die Lymphwege bei leukämischen Wucherungen offen bleiben, hat Rindfleisch[3]) durch seine Injektionsversuche bewiesen; auch nach den Untersuchungen von W. Müller[4]) stehen die Lymphwege in hyperplastischen Lymphdrüsen offen. Für das Lymphosarkom und die „Leukosarkomatose“ wären die gleichen Versuche sehr erwünscht. Mit der Deutung, die Türk den großzelligen lymphatischen Leukämien, den Leukosarkomatosen Sternbergs, gibt als „einer akuten Lymphomatose mit teilweise aggressivem (lymphosarkomatösem) Lokalcharakter“, stimmen wir vollkommen überein.

Ferner hat sich Weinberger[5]) allerdings speziell für das Chlorom, das Sternberg ja aber gerade als Typus seiner

[1]) Wiener Klinische Wochenschrift, 1903, S. 1073.

[2]) Es ist verschiedentlich behauptet worden, daß das Zustandekommen der Leukämie von Einbrüchen der Zellwucherungen in Gefäße abhinge. Dagegen wendet schon Sternberg mit Recht ein, daß sich dann die höchsten Grade von Leukämie beim Lymphosarkom finden müßten, was noch niemand beobachtet hat.

[3]) Nach Borst, Geschwulstlehre.

[4]) Zur Kenntnis des Baues gesunder und krankhaft veränderter Lymphdrüsen, Zeitschrift für rationelle Medizin, 1863, 3. Reihe, 20. Bd., S. 117 (zitiert nach Hindenburg [a. a. O.]).

[5]) Über lymphoides und myeloides Chlorom sowie dessen Beziehungen zur lymphoiden und myeloiden Leukämie, Zeitschrift für Heilkunde, XXVIII. Bd., 1907, Heft II.

„Leukosarkomatose" hinstellt, zur Frage der (Chloro-) „Leukosarkomatose" geäußert: „Er legt vor allem auf die klinische und pathologische Erscheinungsform des Krankheitsbildes als Leukämie besonderes Gewicht und bezeichnet das Chlorom als Kombinationsform der Leukämie mit lympho- bzw. myelosarkomatöser Wucherung (Neoplasie)." Seine Auffassung entspricht also nahezu der unseren.

Pappenheim[1]) äußert sich dahin, daß die Formen der Lymphocyten im Verlaufe einer Leukämie sich ändern können, es könne sich auf eine kleinzellige eine großzellige aufpfropfen. Sodann behauptet er das Vorkommen kleinzelliger aggressiver Lymphosarkome mit leukämischem Blutbefund. Unseres Wissens liegt hierfür allerdings bisher nur ein einziger einwandfreier Fall (von Türk) vor, wenn man nicht den Fall Staub-Virchow, den Sternberg als Leukosarkomatose, also großzellige Wucherung, anspricht, hierher rechnen will.

Helly[2]) steht auf einem ähnlichen Standpunkte wie Sternberg, insofern als er den Tumorcharakter der „Leukosarkomatose", allerdings, wie oben erwähnt, mit gewissen Einschränkungen, anerkennt, jedenfalls sieht er in den großen, ungranulierten Zellen keine Lymphocyten[3]), aber auch keine Leukocyten. Er verwirft deshalb den von Sternberg vorgeschlagenen Namen des „Leukosarkoms", „weil er nicht imstande ist, die richtige Vorstellung von dem betreffenden Prozesse zu erwecken". Da es sich um „Leukocyten lymphocytären Charakters" handelt, spricht er von „leukocytoidem Lymphosarkom."

Wir haben auf Grund unserer Fälle keine Veranlassung auf diesen Punkt näher einzugehen. Nur kam es uns darauf an, den Nachweis zu führen, daß die von Sternberg angegebenen Kriterien für den Tumorcharakter der großzelligen lymphatischen Leukämie nicht stichhaltig sind, weil sie auch zum Teil für Fälle zutreffen, die sicherlich typische Lymphocytenleukämien sind, daß demnach eine prinzipielle Trennung der klein- und groß-

[1]) A. a. O.
[2]) A. a. O.
[3]) Die großen Lymphocyten werden auch von Banti (a. a. O.) für mehr weniger atypisch erklärt.

zelligen Formen nicht durchführbar ist, da, wie schon Türk es aussprach, „alle möglichen Übergänge vorkommen".

Eine gewisse Übereinstimmung mit unsern Ausführungen weist übrigens auch die Entgegnung auf, die Benda dem Vortrage Sternbergs „über lymphatische Leukämie" auf der Naturforscherversammlung in Kassel 1903[1]) auf Grund seiner ausgedehnten Untersuchungen der bekannten Fälle A. Fraenkels unmittelbar folgen ließ. Er erklärt, daß sich bei jeder aktiven Lymphdrüsenhyperplasie die großen Lymphocyten (= Lymphogonien), die den Keimzentrumszellen morphologisch gleichen, vermehren, und daß eine Vergrößerung der Lymphdrüsen, bei der nur die kleinen Lymphocyten wuchern, überhaupt nicht vorkommen[2]). „Die verschiedenen Formen der Lymphämien seien deshalb nur graduell verschieden."

Sternberg betonte in seiner Erwiderung, daß in seinen Fällen von großzelliger lymphatischer Leukämie Lymphdrüsen, Milz, Knochenmark usw. fast ausschließlich aus den großen Zellen beständen, wobei die normale Struktur vollkommen verloren gehe: eine Umwandlung, wie sie bei andern hyperplastischen Veränderungen des lymphatischen Apparats niemals vorkomme. Einen völligen Verlust der Lymphdrüsenstruktur bei Vorhandensein kleiner und großer Lymphocyten (vgl. z. B. Inguinal- und Axillardrüse) haben wir nun außer im Falle M. (5) in unserm so merkwürdigen Falle S. (8) [angedeutet auch in den Fällen K. (7) und R. (1)] gesehen, in dem noch während des Lebens ein Umschlag der großen in die kleinen Lymphocyten im Blutbilde eintrat, so daß man hier nicht von Leuko-, sondern höchstens von Lymphosarkomatose reden könnte, was aber, wie wir oben auseinandergesetzt haben, auch nicht angeht.

Walter Schultze[3]) spricht sich für seinen Fall akuter großzelliger Leukämie, den er allerdings als myeloischen deutet,

[1]) Verhandlungen der Deutschen Pathologischen Gesellschaft, 1903. S. 33, Diskussion.

[2]) Über diesen Punkt wären allerdings wohl noch weitere ausgedehntere Untersuchungen sehr erwünscht; vgl. hierzu auch Pietrowskis gleich zu erwähnende Arbeit.

[3]) A. a. O.

obwohl er weitgehende Ähnlichkeit mit den früher als großzellige lymphatische Leukämie bezeichneten Fällen hat, in bezug auf die Atypie der Zellen zugunsten der Sternbergschen Auffassung aus; er bezeichnet die Zellen in „Kern und Protoplasma, Gestalt und Tinktion als grundverschieden von den echten Lymphocyten". Auch fänden sich in den Organen im Gegensatze zur lymphatischen Leukämie zwei verschiedenartige Zellen. Wir haben nun aber gezeigt, daß sich dieser Befund, wenngleich sehr viel weniger ausgesprochen, auch bei der gewöhnlichen kleinzelligen lymphatischen Leukämie erheben läßt. Im übrigen ist Schultze geneigt, Sternbergs Leukosarkomatose als eine Art Myeloblastenleukämie, eine Art myeloischer Leukämie zu erklären. Uns erscheint sein Fall deshalb besonders wichtig, weil er auch mikroskopisch nichts von aggressivem oder heterotopem Wachstum hat erkennen lassen, obwohl die Zellform die für die Leukosarkomatose charakteristische war. Es dürfte daher wohl dieser Fall als Beispiel einer großzelligen, rein hyperplastischen Leukämie bezeichnet werden, deren Vorkommen von Lehndorff bezweifelt wird.

Ganz ähnlich verhielt sich dann der erste der von Pietrowski[1]) beschriebenen Fälle, in dem die wuchernden Zellen gleichfalls den Sternbergschen Forderungen entsprachen, maligne Wucherung jedoch sowohl von seiten der Lymphdrüsen, wie von seiten der in den übrigen Organen des Körpers angetroffenen Infiltrate fehlte. Er publizierte außer diesem gleichzeitig noch drei andere für uns hier weniger wichtige Fälle und resümiert schließlich, daß „zwischen der lymphatischen Leukämie, sowohl der typischen, wie der atypischen, und dem Lymphosarkom eher ein gradueller Unterschied bestehe, und daß es von beiden Arten der lymphatischen Leukämie Übergänge zum Lymphosarkom geben dürfte".

Für die Sternbergsche Auffassung ist unter Mitteilung dreier einschlägiger Fälle Lehndorff[2]) eingetreten; seine Ansicht geht dahin, „daß man vorderhand neben der hyperplastischen essentiellen Leukämie eine symptomatische Form derselben

[1]) Zur lymphatischen Leukämie. Zeitschrift für Heilkunde, XXVII. Band, Heft IV, 1906.

[2]) Über Lymphocytenleukämie im Kindesalter. Wien. Kl. Wochenschrift, 1906, No. 7.

unterscheidet; denn es gibt zweifellos sarkomatöse Prozesse, die unter dem klinischen Bilde der Leukämie verlaufen (Leucaemia sarcomatosa, Lymphosarcomatosis leucaemica oder Pseudoleukämie)." Vor allem wendet er sich gegen die Überschätzung, die dem Blutbefunde, „der etwas Akzidentelles, nur ein klinisch wichtiges und interessantes Symptom darstellt", zuteil wird. Er verlangt zur schärferen Bestimmung der Grenzen zwischen den verschiedenen mit lymphämischen Blutbildern einhergehenden Krankheitsformen weitere nach jeder Hinsicht genau studierte Beobachtungen. Nach ihm gibt es für den lymphocytären (symptomatischen) Blutbefund (zum mindesten) zwei, anatomisch absolut verschiedene Substrate, eben die echte Lymphämie und die Leukosarkomatose. Anatomische Unterschiede seien zweifellos vorhanden, über die Konstanz des Blutbefundes hält er ein abschließendes Urteil für verfrüht. Sicher findet er sich in den weitaus meisten Fällen. Einwandfreie Fälle mit makrolymphocytärem Blutbefund und einfacher Hyperplasie existieren nicht in der Literatur, oder die ausgeführte histologische Untersuchung ist anfechtbar [1]). Lehndorff erkennt also die von Sternberg durchgeführte scharfe, prinzipielle Trennung der makro- und mikrolymphocytären Formen im allgemeinen an.

Was seine eigenen Fälle anlangt, so ist für uns an ihnen interessant, daß es sich im ersten um einen Tumor des vorderen Mediastinums handelte, der Thymus und mediastinale Lymphdrüsen in sich einbezog, auf den Herzbeutel, die linke Lunge und Pleura übergriff und histologisch als Lymphosarkom zu deuten war. Im zweiten Falle ergab die Obduktion nicht den Befund eines eigentlichen Tumors, dagegen zeigte sich mikroskopisch ein diffuses Infiltrat des Wurmfortsatzes, aggressives Wachstum der sonst normalen Thymus und beginnende atypische Wucherung in Tonsille und Lymphdrüsen (hier unter Überschreiten der Kapsel).

Im dritten Falle war bei der Sektion weder ein Tumor, noch eine besonders starke Hyperplasie der lymphatischen Organe nachweisbar, mikroskopisch ließ sich jedoch bereits beginnendes atypisches Wachstum in der scheinbar unveränderten Tonsille und in den abgegrenzten, leicht geschwollenen Lymphdrüsen erkennen.

[1]) Vgl. S. 32, Fälle von Walter Schultze und Pietrowski.

Wir geben zu, daß im ersten Falle lymphosarkomartiges Verhalten der Thymus, im zweiten Falle des Wurmfortsatzes vorlag, können aber in dem aggressiven Wachstum der Thymus und Lymphdrüsen im zweiten Falle nichts Besonderes sehen, wenn wir uns unserer eigenen ähnlichen, bei kleinzelligen lymphocytären Leukämien erhobenen Befunde erinnern. Die beginnende atypische Wucherung in Tonsille und Lymphdrüsen des dritten Falles halten wir nicht für eine so charakteristische Veränderung, um eine Diagnose wie die der Leukosarkomatose genügend zu stützen. Im ganzen haben wir also gegen Lehndorffs Schlußfolgerungen die gleichen Einwände wie gegen die Sternbergs.

Unsere Untersuchungen lehren ebenso wie die von uns gegebene Literaturübersicht, daß es unbedingt nötig ist, weiterhin noch zahlreiche Fälle von lymphatischer Leukämie, klein- wie großzelliger,

a) fortlaufend hämatologisch auf das Verhalten der kleinen und großen Lymphocyten während der ganzen Krankheitsdauer zu untersuchen und

b) den hämatopoëtischen und lymphatischen Apparat sowie sämtliche leukämische Infiltrate einmal auf ihre Zusammensetzung aus kleinen und großen Lymphocyten, sodann auf ihr Verhalten zur Umgebung hin eingehend zu prüfen. — Nur so werden sich die von Steinberg aufgeworfenen, wie wir gezeigt zu haben glauben, aber durchaus noch strittigen Fragen endgültig beantworten lassen.

Nun ist die Geschwulsttheorie der Leukämien besonders von Banti[1]) neuerdings auch von Ribbert[2]) und Schneiter[3]) auf die myeloischen Formen ausgedehnt worden auf Grund einmal der Zellatypie (abnorm große und oft in der Granulation mangelhafte Formen), dann der Wucherungen im Periost und schließlich auf Grund der als Metastasen aufgefaßten leukämischen Veränderungen in Milz, Lymphdrüsen usw.

Wir können die Atypie der Zellen hier erst recht nicht als etwas Besonderes gelten lassen, weil man hinsichtlich der myeloischen Umwandlungen in Milz, Lymphdrüsen usw. bei vielen In-

[1]) A. a. O.

[2]) Deutsche Medizinische Wochenschrift 1907, Nr. 9, S. 329.

[3]) A. a. O.

fektionskrankheiten die gleichen Beobachtungen macht; über die periostalen Infiltrate haben wir unsere Ansicht bereits bei der lymphatischen Leukämie angeführt, wir sehen in ihnen nichts Besonderes. In bezug auf die „Metastasen" ist die Argumentation unseres Erachtens ganz unglücklich, denn gerade das Vorkommen zahlreicher und ausgedehnter myeloischer Herde bei vielen Infektionskrankheiten und zahlreichen schweren Anämien beweist mit aller Sicherheit, daß es sich hier ganz entschieden nicht um Tumorbildungen handeln kann. Für die myeloische Leukämie hat nun schon Kaufmann[1]) in Übereinstimmung mit Veszprémi die Geschwulsttheorie (Bántis) abgelehnt, weil „eine geringe Ähnlichkeit im histologischen Bilde noch nicht zu einer solchen berechtige". Wir glauben, daß man die gleiche Kritik auf einige der als Leukosarkomatose gedeuteten Fälle der lymphatischen Leukämie anwenden darf. Allerdings ist der Streit, ob man die Leukämien und die ihnen verwandten Lymphomatosen bzw. Lymphosarkomatosen wegen der Art ihres Wachstums und ihrer Verbreitung im Körper eher zu den Infektionsgeschwülsten als zu den echten Neubildungen zu rechnen habe, so lange nicht zu schlichten, als der oder die Erreger nicht gefunden sind.

Erwähnen möchten wir noch, daß Ribbert, Hirschlaff und Litten Infiltrate im Netz bei myeloischer Leukämie gefunden haben, doch jedenfalls heterotope Wucherungen im Sinne Sternbergs. Das würde dann durchaus auch dafür sprechen, daß Heterotopien überhaupt nichts so Besonderes sind, wie Sternberg meint, zum mindesten nichts der Leukämie Fremdes.

Als letzten wichtigen Punkt unserer Beobachtungen erwähnen wir das überaus häufige Vorkommen von akuter Endokarditis [Fälle H. (2), B. (3), K. (9), H. (10)], daneben wiederholt den mikroskopischen Nachweis von Kokken im Blut, teils durch Kultur [R. (1) Fraenkelsche Diplokokken], teils durch Kokkenembolien in verschiedenen Organen [Fall S. (8)], teils in Ausstrichpräparaten des Blutes [Fall N. (4) intravital, Fall S. (8) postmortal: Streptokokken, (7) Fraenkelsche Diplokokken]. Auffallend war, daß die klinischen Symptome dabei oft wenig dem

[1]) A. a. O.

Bilde der Sepsis entsprachen, und auch das makroskopische Verhalten der Milz nicht direkt charakteristisch war. Doch handelte es sich stets um eine sekundäre, im Verlaufe der Leukämie auftretende Infektion, niemals konnte die Sepsis als Ätiologie der Leukämie in Anspruch genommen werden. Einmal war die Todesursache eine fibrinöse Pneumonie [Fall H. (2)], ein anderes Mal fibrinöse Perikarditis im Anschluß an fibrinöse Pneumonie mit Fraenkelschen Diplokokken im Blute [Fall R. (1)].

Es ergab sich mithin auch in unseren Fällen eine durch die Leukämie bedingte Disposition zu allgemein-septischen wie zu infektiösen Erkrankungen der serösen Häute.

Wir haben uns bemüht, in unseren möglichst knapp gehaltenen Darlegungen fest auf dem Boden der Tatsachen stehen zu bleiben und nirgends einer müßigen Spekulation Raum zu geben, was in hämatologischen Arbeiten leider nur noch allzu oft geschieht. Im zweiten Teile unserer Arbeit wollten wir nicht eine umfassende theoretische Kritik der Sternbergschen Anschauungen über die lymphatische Leukämie geben, sondern nur die von ihm aufgestellten Sätze an unseren Fällen auf ihre Richtigkeit hin prüfen.

Das Ergebnis unserer Untersuchungen fassen wir in folgenden Schlußsätzen zusammen:

A.

1. Die lymphatische und myeloische Leukämie sind durch bestimmte Gewebsveränderungen charakterisiert und durch diese ebenso voneinander zu unterscheiden, wie durch den Blutbefund.

2. Die akute myeloische Leukämie verhält sich histologisch im wesentlichen wie die chronische, hämatologisch ist sie durch den größeren Reichtum an ungranulierten Knochenmarkszellen (Myeloblasten) ausgezeichnet.

B.

1. a) Die lymphatische Leukämie (akute und chronische, klein- und großzellige) kann

heterotopes und in gemäßigter Form auch aggressives Wachstum zeigen, d. h. es können sich bei ihr auch leukämische Infiltrate in den serösen Häuten und Wachstum über die Grenzen von Lymphdrüsen, Thymus und Tonsille hinaus ins angrenzende Fettgewebe hinein (Orths malignes leukämisches Lymphom) finden.

b) Es gibt Fälle (wohl vorwiegend großzelliger!) lymphatischer Leukämie = Sternbergs Typen der „Leukosarkomatose", in denen lokal stark aggressives Wachstum, wie es sonst nur dem Lymphosarkom zukommt, auftritt; es sind das Leukämien mit partiell lymphosarkomähnlichem Wachstum.

2. Das Auftreten sog. atypischer Zellen = großer, ungranulierter Einkerniger im Blute und in den Geweben (Knochenmark, Milz, Lymphdrüsen, Thymus, Tonsillen, Darmfollikel und leukämische Infiltrate) kann nicht als prägnantes Merkmal einer besonderen, von der echten kleinzelligen lymphatischen Leukämie abzutrennenden Erkrankung, der „Leukosarkomatose", Sternbergs, gelten.

3. Aus 1. und 2. folgt, daß sich eine scharfe Grenze nicht ziehen läßt zwischen der echten kleinzelligen, rein hyperplastischen, lymphatischen Leukämie und zwischen der großzelligen, lymphatischen Leukämie, die „auf die Umgebung übergreifende, atypische, mit heterotopen Bildungen einhergehende Wucherungen des lymphatischen und hämatopoëtischen Apparates" setzt, = Sternbergs „Leukosarkomatose, daß es also nicht zwei vollkommen selbständige, nicht zwei prinzipiell, sondern nur zwei graduell verschiedene Prozesse sind.

4. Der Grund für das Zustandekommen oder Ausbleiben der Blutveränderung bei Lymphomatosen ist unbekannt.

5. Bei schwer zu klassifizierenden Fällen von Lymphomatosen sind hämatologischer und histologischer Befund in gleicher Weise zu berücksichtigen.

6. Die Geschwulsttheorie der myeloischen Leukämie ist noch weniger haltbar, als die der großzelligen lymphatischen Leukämie, die wenigstens gelegentlich partiell lymphosarkomähnlichen Wachstumscharakter annimmt.

7. Die lokale (Lunge, seröse Häute usw.) wie die allgemein-septische Infektion sind Folgezustände der Leukämie, durch die eine Disposition zur Infektion geschaffen worden ist.

Zum Schlusse sprechen wir dem früheren und dem jetzigen Direktor des Pathologischen Instituts in Zürich, Herrn Professor P. Ernst, Heidelberg, und Herrn Professor M. B. Schmidt, unseren besten Dank aus für die Überlassung des Materials.

Zusatz bei der Korrektur:

Nach Abschluß unserer Arbeit sind einige weitere Veröffentlichungen über Leukämie erschienen, die sich, wenigstens teilweise, mit den gleichen Fragen beschäftigen:

1) Moritz, Zur Frage der akuten Lymphozytenleukämie und Pseudoleukämie, Folia haematologica, 1907, Nr. 5.
2) Lehndorff und Zak, Myeloische Leukämie im Greisenalter mit eigenartigen histologischen Befunden, ibidem.
3) Goldschmidt, Ein Beitrag zur Kenntnis der akuten Leukämie, ibidem.
4) Mayer, Zur Klinik der Erkrankungen des lymphatischen Apparates, Naturforscherversammlung, Dresden 1907.

Wir begnügen uns damit, auf die Arbeit von Moritz hinzuweisen, der sich in ähnlicher Weise wie wir gegen Sternberg aus-

spricht. Er fragt: „Wo hört die leukämische Hyperplasie auf, und wo beginnt der Tumor?“ Das ist dieselbe Fragestellung wie die, die wir dem zweiten Teile unserer Arbeit zugrunde gelegt und die wir an der Hand unserer Fälle in dem Sinne beantwortet haben, daß sich zwischen leukämischer Hyperplasie und atypischer Wucherung (= Tumor) eine scharfe Grenze nicht ziehen läßt. Allerdings gehen wir insofern noch über Moritz hinaus, als wir einen Durchbruch der Wucherung durch die Lymphdrüsenkapsel keineswegs als malign gelten lassen; und er bezweifelt andererseits, ob man ein diffuses Infiltrat der Darmwand ohne Durchbruch durch die Serosa als Tumor auffassen kann. Er gibt allerdings zu, daß man alle Fälle großzelliger (akuter) lymphatischer Leukämie, in denen kein Tumor nachweisbar ist, als erstes Stadium der „Leukosarkomatose“ betrachten kann; dann bekennt man sich aber zu nahezu derselben einheitlichen Anschauung, wie wenn man die „Leukosarkomatose“ als besonderes Krankheitsbild völlig in Abrede stellt.

XVII.

Kasuistischer Beitrag zur Lehre von den Hernien der Regio duodenojejunalis.

(Aus dem Pathologischen Institut zu Erlangen.)

Von

Richard Basset,

Assistenzarzt am Stadtkrankenhaus in Hof i. B.

Um uns an der Leiche die Regio duodenojejunalis sichtbar zu machen, schlagen wir Magen, Netz und Colon transversum nach oben und ziehen das Dünndarmschlingenpaket auf die linke Seite. Es tritt dann das Peritoneum parietale posterior zutage, d. h. das Peritoneum, welches die hintere Bauchwand überzieht. In diesem Peritoneum kommen nach Broesike folgende sieben Bauchfelltaschen vor:

1. Recessus duodenojejunalis sinister,
2. Recessus duodenojejunalis posterior,
3. Recessus duodenojejunalis superior,

4. Recessus intermesocolicus transversus,
5. Recessus duodenomesocolicus superior,
6. Recessus duodenomesocolicus inferior,
7. Recessus parajejunalis.

Von den aufgezählten Bauchfelltaschen sind die wichtigsten die beiden zuerst genannten, nämlich der Recessus duodenojejunalis sinister, auch venosus genannt, und der Recessus duodenojejunalis posterior, und zwar aus dem Grunde, weil sie häufig Veranlassung zu inneren Hernien geben.

Ich halte es für unangebracht, an dieser Stelle die seit der grundlegenden Arbeit von Treitz „Über Hernia retroperitonaealis" stattlich angewachsene Literatur aufzuzählen — es ist dies von anderer Seite wiederholt geschehen[1] —, sondern möchte vielmehr nur erwähnen, daß, während Broesike nur eine Hernia duodenojejunalis sinistra (Treitzii) kennt und das Vorkommen einer anderen Hernia in der Regio duodenojejunalis bestreitet, von Abée im Jahr 1901 in einer Dissertationsschrift eine Hernie des Recessus duodenojejunalis posterior (Gruber-Landzert) beschrieben wurde. Ich bin nun in der Lage, in dieser Arbeit, abgesehen von einer Hernia duodenojejunalis (Treitzii), Mitteilung von zwei Fällen von Hernien des Recessus duodenojejunalis posterior (Gruber-Landzert) zu machen, möchte aber zum Verständnis dieser Hernien eine kurze anatomische Beschreibung des Recessus duodenojejunalis sinister und des Recessus duodenojejunalis posterior (Gruber-Landzert) vorausschicken.

Der Recessus duodenojejunalis s. liegt in dem erwähnten Peritoneum parietale posterior links von der Flexura duodenojejunalis. Der Eingang zu dieser Tasche ist rechts gelegen und wird begrenzt: rechts von der Flexura duodenojejunalis links von einer Bauchfellfalte, der Plica venosa, die den freien Rand der Tasche bildet. In dieser Bauchfellfalte verläuft die V. mesenterica inferior; mehr oder weniger seitlich davon nach dem Colon descendens zu verläuft die A. colica sinistra. Die obere Spitze der Falte geht in das Mesocolon transversum über, die untere Spitze geht in den Peritonealüberzug des Duodenum über. Der Recessus duodenojejunalis posterior liegt hinter der Flexura duodenojejunalis und schiebt sich von links her zwischen das Ende des Duodenums und die

hintere Bauchwand ein. Ihre vordere Wand bilden die Flexura duodenojejunalis und das obere Ende der Pars ascendens duodeni, ihre hintere Wand das Peritonaeum parietale posterior. Der Eingang in diese Bauchfelltasche ist links gelegen und wird von zwei Peritonealfalten begrenzt, deren rechte Broesike als Plica suspensoria, deren linke als Plica duodenojejunalis posterior bezeichnet.

Nach dieser kurzen Darstellung der Anatomie der Regio duodenojejunalis und der beiden wichtigsten Bauchfelltaschen in dieser Gegend möchte ich weiter eine Definition der Hernia duodenojejunalis s. und der Hernia duodenojejunalis posterior geben. Wir verstehen unter einer Hernia duodenojejunalis sinistra eine Verlagerung von Dünndarmschlingen in den Recessus duodenojejunalis sinister, unter einer Hernia duodenojejunalis posterior eine Verlagerung von Dünndarm in den Recessus duodenojejunalis posterior (Gruber-Landzert). Beide Hernien bieten folgende charakteristische Eigenschaften, die ich der besseren Übersicht halber einander gegenüberstelle.

I. Herna duodenojejunalis sinistra (Treitzii).	II. Hernia duodenojejunalis posterior.
1. Die Bruchpforte ist nach rechts geöffnet.	1. Die Bruchpforte ist nach links geöffnet.
2. Die V. mesenterica inferior verläuft im freien Rand der Bruchpforte.	2. Der freie Rand der Bruchpforte zeigt sich völlig frei von Gefäßen.
3. Die Hernie schiebt sich hinter das Mesocolon transversum oder hinter das Colon descendens hinein, habelt es von dem retroperitonäalen Bindegewebe ab. Infolgedessen ist der Bruchsack hauptsächlich in der linken Leibeshöhle gelegen.	3. Die Richtung des Bruchsackes geht von links oben außen nach rechts unten hinten. Der Bruchsack ist hauptsächlich in der rechten Leibeshöhle gelegen.
4. Der Bruchsack besteht daher überall da, wo er der hinteren Bauchwand anliegt, aus einem einfachen, an jeder an-	4. Analog wie bei I[4]), nur ist statt Mesocolon descendens, Mesocolon ascendens zu setzen.

deren Stelle aus einem doppelten Peritonäalsack, von dem das oberflächliche Blatt das abgehabelte Mesocolon desc., das tiefere den ausgestülpten Peritonäalsack darstellt.	
5. In der Bruchpforte liegt nur der abführende Darmabschnitt. Das eintretende Darmstück gelangt durch die Wand des Bruchsackes in diesen.	5. Wie I[5]).

Was die Entstehung der Hernia duodenojejunalis sinistra und der Hernia duodenojejunalis posterior betrifft, so gibt Treitz als häufigste Ursachen innerer Hernien folgende Umstände an:

1. „eine abnorme Erschlaffung des Bauchfelles im Alter, bei plötzlicher Abmagerung fetter Personen nach überstandener Schwangerschaft oder schnell rückgängig gewordener Schwangerschaft."

2. „Verstärkte Wirkung der Bauchpresse bei respiratorischen Anstrengungen, bei erschwertem Harn- und Kotlassen, Geburtswehen, größeren Körperanstrengungen." Diesen Umständen ist jedoch nach Treitz nur eine geringe Bedeutung für die Entstehung einer inneren Hernie zuzuschreiben, da dieselbe Kraft, welche das Jejunum gegen den Recessus duodenojejunalis treibt, gleichzeitig auf die Wendungen des Recessus wirke und sich so kompensiere.

3. „Übermäßige Ausdehnung der Gedärme durch Gas oder Nahrungsmittel." Nach Treitz kann jedoch nur dann die Bildung einer inneren Hernie zustande kommen, „wenn die übermäßige Ausdehnung ausschließlich den Magen und den Zwölffingerdarm treffen würde. Die Darmcontenta, welche an einer stärkeren Flexur und einer hohen Plica duodenojejunalis schon im gewöhnlichen Zustand aufgehalten werden, müßten sich, von dem muskelkräftigen Duodenum fortgetrieben, in der Flexur um so mehr anhäufen, als durch die angenommene Nichtüberfüllung der übrigen Gedärme der Ausdehnung der Bauchfelltasche nach vorn und nach dem Mesocolon hin, kein Hindernis entgegenstände."

4. „Erschütterungen des Körpers, besonders, wenn sie anhaltend und gleichmäßig sind, wie beim Gehen, Tanzen, Reiten usw.“ Treitz erscheint dieser Umstand besonders geeignet für die Entwicklung einer inneren Hernie zumal wenn der Darm mit flüssigem Inhalt gefüllt sei. Er gibt hierfür folgende Erklärung, die ich wegen ihrer Wichtigkeit im folgenden wiedergebe:

„Denke man sich eine in der Flexura duodenojejunalis durch eine hohe Falte abgesperrte Flüssigkeit und dazu die immerwährende Erschütterung eines Fußgehers oder eines Reiters, wobei das Lumen des Darmes durch die scharfe Kante der Falte noch mehr verengt wird, so wird man begreifen, daß diese Flüssigkeitssäule leicht hinter den Gefäßbogen herabgleiten und einen Teil des Jejunum nach sich ziehen kann, indem sie die Peritonealtasche gleichzeitig ausdehnt. Dieses ist um so leichter möglich, als die Menge der Flüssigkeit vom Duodenum aus immer neuen Zuwachs erhält und ihr Abfluß ins Jejunum durch die Falte gänzlich gehindert sein kann. Das Gewicht einer solchen Flüssigkeitssäule ist freilich ein geringes, dafür wird aber die Peritonealhernie nicht plötzlich entstehen. Einmal eingelenkt, kann sie aber unter diesen Umständen rascher anwachsen, als jede andere Hernie, und in sehr kurzer Zeit ihre möglichste Größe erreichen.“

Was das Vorkommen und die Häufigkeit von Hernien in der Regio duodenojejunalis betrifft, so möchte ich erwähnen, daß bisher über 60 Fälle von Hernia duodenojejunalis s. beschrieben worden sind, während von Hernia duodenojejunalis post. meines Wissens nur drei Fälle, nämlich von Gruber-Landzert, Abée und in neuester Zeit von Merkel veröffentlicht wurden.

Klinische Erscheinungen machen innere Hernien naturgemäß nur dann, wenn sie eingeklemmt werden. Die Symptome sind dann die des Darmverschlusses, des Ileus. In den meisten Fällen wurden innere Hernien als Nebenbefunde bei Sektionen beobachtet, die intra vitam keinerlei Beschwerden gemacht hatten. So war es in dem Falle von Hernia abdominalis s., die vor kurzem im hiesigen Pathologischen Institut bei der Sektion eines 80jährigen Mannes gefunden wurde, der an Lungenödem und Urämie zugrunde gegangen war. Im folgenden führe ich das Sektionsprotokoll an.

80j. Mann.

Klinische Diagnose: Uraemie, parenchymatöse Nephritis, allgemeine Arteriosklerose, Leptomeningitis, Degeneration des Herzens, Ödem der Lunge.

Leichendiagnose: Arteriosklerotische Schrumpfniere. Fettige Degeneration und Dilatation des Herzmuskels. Adipositas cordis, Hypertrophie des rechten Ventrikels, Coronarsklerose, Hydropericard. Leichte schwielige Verdickung der Aortentaschen.

Arteriosklerose der Aorta thoracica et abdominalis sowie beider Iliacae.

Diffuses substantielles Lungenemphysem, Hyperaemie und Ödem sämtlicher Lungenlappen. Totale Obliteration beider Pleurahöhlen. Bronchitis, Tracheitis. Diffuse Anthrakose. Schwielige Anthrakose der Bifurkations- und Hilusdrüsen.

Pachydermie des Ösophagus. Struma parenchymatosa. Stauungsorgane (Leber, Milz, Nieren).

Schrumpfung der Gallenblase mit Obliteration des Ductus cysticus Cholelithiasis. Verwachsung der Gallenblase mit der Flexura coli dextra und dem Netz.

Perisplenitis.

Verwachsungen des Netzes mit Dünndarm und Dickdarm und einzelner Dünndarmschlingen untereinander.

Stauungshyperämie des Magendarmkanales.

Treitzsche Hernie mit Verlagerung von 3 reponiblen Dünndarmschlingen in den Bruchsack.

Nabelhernie mit Verlagerung und Fixation von Netz.

Allgemeine Adipositas.

Ödem der unteren Extremitäten.

Hyperämie des Gehirns und seiner Häute. Chronische Leptomeningitis, leichter Hydrocephalus ext. und int., Plexuszysten, Arteriosklerose der Basisgefäße.

Sektionsbefund. Mittelgroße, senile, außerordentlich fettreiche männliche Leiche. Hautfarbe blaß-gelb, die ganze rechte Seite, sowie am Rücken und an der Innenseite der linken unteren Extremität außerordentlich reichliche Totenflecke. Die unteren Extremitäten leicht ödematös, an der Vorderfläche in der Mitte beider Tibiaepiphysen zweimarkstückgroße, flache Narben mit Epithelborken bedeckt. Die Umgebung sehr stark braun pigmentiert und abschilfernd, durch die Haut durchscheinend zahlreiche varikös erweiterte Venen, unmittelbar unterhalb des Nabels eine leichte etwas über walnußgroße Verwölbung, unter der man einen weichen, nicht reponiblen Tumor durchfühlt. Unterhautfettgewebe besonders in der Umgebung beider Mammae und über dem Abdomen sehr reichlich entwickelt. Muskulatur etwas schlaff.

Kopfhöhle: s. Leichendiagnose.

Brusthöhle: s. Leichendiagnose.

Bauchhöhle:

Abdomen: außerordentlich fettreich, die Fettschicht stellenweise 10—12 cm dick. Unmittelbar unterhalb des Nabels eine hühnereigroße Hernie, in der Netz fixiert ist. Der Bruchsackhals etwa 1,5 cm weit.

Nach Eröffnung der Bauchhöhle die Darmschlingen bedeckt von dem außerordentlich fettreichen Netz, welches an verschiedenen Stellen mit dem Dünndarm und mit der Flexura coli dextra und mit dem Periton. parietale in der rechten Fossa iliaca verwachsen ist.

Hinter der Plica duodenojejunalis führt eine für den Arm durchgängige Öffnung in einen allseitig von Peritonaeum umkleideten gut kindskopfgroßen Sack, der sich besonders nach links unten zu ausgebildet hat und sich ballonartig in die Bauchhöhle hin vordrängt. In dem Sack finden sich etwa $\frac{3}{4}$—1 m Dünndarm, der sich ohne Mühe aus der nach rechts unten schauenden Bruchsacköffnung hervorziehen und sich in den Bruchsack leicht zurückbringen läßt. Die Darmserosa ist etwas stärker injiziert, sonst jedoch ohne Veränderungen. Der Bruchsack ist an seiner Vorderfläche von einer dicken Fettschicht bedeckt und wird an der Vorderfläche vom Mesokolon gebildet. In der halbmondförmigen nach rechts unten zu konkaven Plica duodenojejunalis verläuft die federkieldicke V. mesenterica inf. Der Bruchsack wird in toto im Zusammenhang mit Magen-Duodenum und etwa 3 m Dünndarm herausgenommen.

Leber: von normaler Form und Größe. Die Vorderfläche mit dem Peritoneum parietale durch zahlreiche fibröse Adhäsionen verwachsen. Parenchym sehr blutreich, Zeichnung verwaschen.

Gallenblase: in Adhäsionen eingebettet, klein. In derselben ein fast haselnußgroßer fazettierter Cholestearinstein. Schleimhaut der Gallenblase in derbes Narbengewebe eingebettet. Ductus cysticus obliteriert. Ductus choledochus weit, gut durchgängig.

Milz: ziemlich groß. Kapsel zeigt bindegewebige Adhäsionen mit dem Peritoneum parietale. Konsistenz derb. Auf dem Durchschnitt Parenchym sehr blutreich, dunkelviolett.

Pankreas: sehr fettreich, sonst o. B.

Nieren: Linke Niere in reiche Fettmassen eingebettet. Niere etwas kleiner als normal. Kapsel deutlich adhärent. Oberfläche zeigt zahlreiche tiefere narbige Einziehungen, meist an der Konvexität gelegen. Venensterne bis in die feinsten Verästelungen sichtbar. Auf dem Durchschnitt die Rinde sehr stark injiziert, blaurot; die Marksubstanz tief dunkelrot, gestreift. Die Rinde deutlich verschmälert, stellenweise nur 3 mm breit. Das ganze Nierenparenchym stark reduziert, Hilusfett dagegen stark gewuchert. Nierenbecken: nicht erweitert. Rechte Niere etwas kleiner als die linke Niere, sonst wie die linke.

Ureteren: o. B.

V. cava inf.: o. B.

Blase: enthält etwa 1 Schoppen klaren Urins. Schleimhaut blaß, o. B.

Prostata: o. B.

Hoden: normal groß, blaß, spärliche Samenkanälchen abhebbar.

Samenblasen: o. B.

Magen-Darmkanal: Magen-Duodenum und Jejunum werden zur Erhaltung der Treitzschen Hernie nicht eröffnet.

Ileum: Schleimhaut etwas stärker injiziert, sonst o. B.

Dickdarm: im Coecum ein haselnußgroßes, submuköses Lipom. Schleimhaut stärker injiziert, sonst o. B.

Mesenterialdrüsen: nicht vergrößert, in dem hochgradig entwickelten Fettgewebe des Mesenteriums nur mit Mühe aufzufinden.

Große Gefäße: Aorta abdominalis hochgradig atheromatös entartet, ebenfalls die Iliacae.

Eine nähere Beschreibung des bei der Sektion gewonnenen und in der Sammlung des Institutes aufgehobenen Präparates lasse ich folgen.

Schlagen wir an dem Präparat das Colon transversum und den beträchtlich dilatierten Magen zurück, so sehen wir, daß der größte Teil der Darmschlingen in einem von einer dicken Fettschicht bedeckten Peritonäalsack liegt, dessen vordere Wand das Mesocolon descendens und dessen hintere Wand das Peritonaeum parietale posterior d. h. das durch den Bruch ausgestülpte Peritonaeum des Bruchsackes bildet. Dieser Sack hat einen nach rechts offenen Zugang, durch den man bequem die Faust hindurchbringen kann. Die genauen Maße der Bruchpforte sind: Länge 7 cm, Breite 4 cm. Der freie Rand der Bruchpforte fühlt sich sehr scharf und strangartig an, man sieht in ihm die durch Präparation freigelegte V. mesenterica inferior, lateralwärts von derselben die in das fettreiche Mesocolon descendens eingebettete und teilweise frei präparierte A. coli sinistra. Die Maße des Bruchsackes betragen: größter Längendurchmesser 20 cm, größter Breitendurchmesser 15 cm. Die vordere Wand ist infolge der sie bedeckenden Fettschicht sehr dick, etwa 2 cm, die hintere fühlt sich sehr weich und zart an. Die Form des Sackes ist eine ovale. Den Inhalt bilden $\frac{1}{2}$—$\frac{3}{4}$ Dünndarmschlingen, die sich aus dem Bruchsack bequem herausholen und wieder hereinbringen lassen. Die Flexura duodenojejunalis sinistra liegt bereits im Bruchsack. Ob eine Injektion der Darmserosa vorhanden war, läßt sich an dem Präparat nicht mehr feststellen. Die Darmschlingen zeigen einzelne Verwachsungen. Das Mesenterium ist sehr fettreich.

Diesem Fall von Hernia duodenojejunalis sinistra stelle ich einen Fall von Hernia duodenojejunalis posterior gegenüber, von dem ebenfalls ein Präparat in der Sammlung des Institutes vorhanden ist. Ich gebe nachstehend zunächst die Krankengeschichte wieder.

Krankengeschichte.

F. H., 26 j. Tagelöhner aus Nbg., in der Med. Kl. Erlg. v. 24. 10. 98 bis 25. 4. 99.

Diagnose: Tuberculosis pulmonum et laryngis progressiva.

Anamnese: Patient gibt an, ungefähr im 8. Lebensjahr Scharlach durchgemacht zu haben, an welchen sich eine fast zwei Jahre dauernde Augenerkrankung angeschlossen habe (Trachom). Im 18. Lebensjahr habe er 13 Wochen an Gelenkrheumatismus in Nürnberg gelegen, wobei hauptsächlich linke Schulter, beide Füße, beide Knie und beide Fußgelenke befallen gewesen sind. Seit der Zeit verspürte er hauptsächlich bei schlechter Witterung vorübergehende Schmerzen in beiden Hüften und in beiden Fußgelenken, die er jedoch nicht weiter beachtete, er konnte seiner Arbeit nachgehen. Vor zwei Wochen hat allmählich Husten mit ziemlich reichlichem Auswurf, Stechen auf der linken und rechten Brustseite und langsam fortschreitende Abmagerung sich eingestellt (früher angeblich 150 Pfd., jetzt 125¾ Pfd.) Während der letzten 2 Jahre war Patient sechsmal im Nürnberger Spital, in Zeiträumen von 3 Tagen bis 3 Wochen u. s. f., das letzte Mal 13 Wochen, und wurde vor drei Wochen, also anfangs Oktober, aus dem Krankenhaus in Nbg. entlassen mit der Diagnose: Tuberculosis pulmonum. Seit der Zeit seiner Entlassung konnte Patient nichts arbeiten und sucht heute wegen Verschlimmerung seines Zustandes die hiesige Klinik auf.

Die gegenwärtigen Klagen sind: starke Atemnot, mäßiger Husten, zeitweise mit Blut vermischter Auswurf, Stechen auf der Brust, sehr große Mattigkeit und Abgeschlagenheit. Keine Kopfschmerzen, keine Stuhlbeschwerden, keine besondere Schweißsekretion, Appetit gut. Stuhlgang dünn, 4—5 mal täglich.

Vater gestorben nicht sicher, ob an Gelenkrheumatismus oder Blattern, Mutter an Lungenschwindsucht, keine Geschwister. Großvater väterlicherseits ist gleichfalls an Lungenleiden gestorben, von den Großeltern mütterlicherseits ist dem Patienten nichts bekannt.

Status praesens 24. Okt. 1898.

Mittelgroßer Patient von ziemlich kräftigem Knochenbau, leidlich entwickelter Muskulatur, geringem Fettpolster. Gesichtsfarbe ziemlich blaß, Wangen bis in die Supraorbitalgegend hektisch gerötet. Konjunktivalschleimhaut anämisch. Orbitalfett stark geschwunden.

Hörvermögen: normal.

Rachenschleimhaut und Uvula etwas gerötet. Tonsillen nicht vergrößert. Schlucken normal.

Ziemlich breiter, oben etwas abgeflachter Thorax, epigastrischer Winkel = R. Supra- und Infraklavikulargruben deutlich eingesunken. Sternocleidomastoidei mäßig vorspringend. Zu beiden Seiten des Halses geringe Pulsation sichtbar.

Körperhaut sehr blaß, fühlt sich trocken, aber nicht heiß an.

Lungengrenzen: R. V. untere VI. Rippe, ziemlich gute Verschieblichkeit.
L. V. untere III. Rippe, leidliche Verschieblichkeit.
H. beiderseits 11. B.-W.

Über der rechten Spitze verkürzter Perkussionston.

Vorn beiderseits leidlich guter Schall, nirgends nachweisbare Dämpfung, neben Vesikuläratmen besonders rechts oben feinblasiges Rasseln zu hören.

Rechts hinten bis zur Höhe des 4. Brustwirbels gedämpfter Schall, der sich nach unten hin wieder aufhellt. Über den gedämpften Partien leises kleinblasiges Rasseln mit klingenden Nebengeräuschen. In den unteren Partien ziemlich gutes Vesikuläratmen.

Herzgrenzen: nach oben relative Dämpfung untere 3., absolute untere 4. Rippe, nach rechts linker Sternalrand. Spitzenstoß im 5. I.-R., innerhalb der Papillarlinie, schwach zu fühlen, nicht sichtbar.

Herzaktion ruhig, ebenso Atmung; die rechte Seite bleibt bei der Atmung etwas zurück.

Erster Ton an der Spitze akzentuiert, kein Geräusch hörbar, übrige Töne sämtlich rein.

Radialpuls ziemlich schwach, leicht unterdrückbar, regelmäßig, nicht beschleunigt, 84. Arterienrohr weich.

Leber und Milz nachweisbar nicht vergrößert. Abdomen in Mittelstellung, überall ziemlich weich, nirgends druckempfindlich, tympanitisch klingend, nirgends Resistenz durchzufühlen. Geringes Darmgurren.

Leistendrüsen gut fühlbar, nicht geschwollen.

An den Genitalien nichts besonderes.

Ebenso an den Extremitäten nichts besonderes.

Bauchdeckenreflexe sehr lebhaft, ebenso Patellar- und Achillessehnenreflexe. Deutliches Fußphänomen.

Keine Störung der Motilität und Sensibilität.

Mäßig viel zäh-schleimiges, grünliches, geballtes Sputum. Tuberkelbazillennachweis +.

Urin: ohne E.

Ordination: Apomorphin mit Morphium. — Kalte Waschungen mit Essigwasser.

Leichendiagnose: Chron. Tuberkulose der Lungen mit Kavernenbildung und chron. Miliartuberkulose. Partielles Emphysem der Lungen. Hyperämie der Unterlappen. Ausgedehnte Verwachsungen beider Lungen.

Kleines tuberkulöses Geschwür im Kehlkopf.

Tracheitis und Bronchitis. Entzündliche Schwellung und Tuberkulose der Bifurkationsdrüsen.

Kropfknoten in der Schilddrüse.

Stauungsleber, Stauungsmilz. Stauungskatarrh des Magens, Tuberkulöse Geschwüre des Dünn- und Dickdarmes. Hernie des Recessus Gruber-Landzert. Geringer seröser Erguß in die Bauchhöhle. Geringe Varicocele am rechten Samenstrang.

Normaler Hirnbefund.

Sektionsbefund. Große männliche Leiche von schlechtem Ernährungszustand, Hautfarbe blaß, am Rücken blaurote Totenflecken, ebenso an der Seite des Halses, an der Schläfe und am Ohr Totenstarre noch vorhanden. Thorax in den oberen Partien abgeflacht, Supra- und Infraklavikulargruben eingesunken, Bauch flach, Drüsenschwellungen nicht vorhanden.

Kopfhöhle: siehe Leichendiagnose.

Brusthöhle: siehe Leichendiagnose,

Bauchhöhle: Unterhautzellgewebe sehr schlecht entwickelt, Muskulatur kräftig, von normaler rotbrauner Farbe.

Nach Eröffnung der Bauchhöhle Netz herabgeschlagen, bedeckt die Dünndarmschlingen, Netz stark injiziert, von geringem Fettgehalt. Colon ascendens, transversum, descendens in normaler Lage. Coecum und Proc. vermiformis in normaler Lage frei beweglich. In den beiden Hypochondrien und im kleinen Becken geringe Menge seröser Flüssigkeit mit spärlichen Fibrinflocken untermischt. Fast sämtliche Dünndarmschlingen stecken frei beweglich in einem eihautähnlichen Sack, welcher sich als eine mächtige Ausstülpung der Plica duodenojejunalis erweist.

Leber: überragt den Rippenbogen um 2 Finger. Mehrere Verwachsungen mit dem Zwerchfell. Rand der Leber scharf, Oberfläche glatt glänzend, rotbraun, gelblich gesprenkelt. Schnittfläche sehr blutreich. Läppchenzeichnung erhalten.

Gallenblase: mit der Leber fest verwachsen, enthält dunkelgrüne, dickflüssige Galle in geringer Menge, Schleimhaut deutlich gitterförmig, gelblich imbibiert.

Milz: vergrößert, Länge 18 cm, Dicke $4\frac{1}{2}$ cm, Kapsel glatt. Spannung normal, an der oberen Fläche bindegewebige Auflagerungen. Rand stark gelappt. Schnittfläche dunkelrot, ziemlich blutreich, Pulpa über die Kapsel hervorquellend, brüchig.

Pankreas: ziemlich groß, locker azinös, blutreich.

Nieren: Linke Niere nicht verschieblich. Nebenniere der Niere direkt aufsitzend. Rinde und Marksubstanz ohne pathologischen Befund. Die Niere selbst groß, von glatter Oberfläche, glänzend, etwas gelappt. Kapsel leicht abziehbar. Schnittfläche sehr blutreich. Rechte Niere: groß, Kapsel glatt, glänzend, leicht abziehbar. Konsistenz etwas derb. Schnittfläche weniger blutreich, Rinde von normaler Breite, Pyramiden gut entwickelt, Nierenbecken ohne pathologischen Befund. Nebenniere: Rinde gelblich, Marksubstanz graubraun.

Ureteren: o. B.

Harnblase: leer, kontrahiert, Schleimhaut glatt, glänzend gefaltet.

Hoden: linker normal groß. Parenchym weich, über die Schnittfläche hervorquellend. Fadenziehendes Sekret. Nebenhoden normal. Rechter Hoden: an der Oberfläche ein Konvolut sehr stark geschlängelter und stark gefüllter Venen. Parenchym wie links. Nebenhoden ebenfalls wie links.

Aorta abdominalis leer. Intima glatt und glänzend. Vena cava inferior mit dunklem Blut gefüllt. Arteriae und Venae iliacae normal.

Retroperitonäale Lymphdrüsen nicht vergrößert.

Magen: enthält etwas gallig gefärbten Schleim. Schleimhaut stärker injiziert und besonders an der hinteren Wand in der Regio cardiaca etwas warzig und fleckig ekchymosiert.

Der Dünndarm enthält sehr reichlich gallig gefärbte, lockere Chymusmassen. Schleimhaut etwas mehr gerötet, in den untersten Schlingen einige kleine tuberkulöse Geschwüre. Der Dickdarm enthält reichliche Mengen halbweicher, gelblich gefärbter Faeces von fäkulentem Geruch. Schleimhaut des Coecums und des Colon ascendens an einzelnen Falten stärker injiziert. Auf der Höhe dieser Falten einzelne kleine tuberkulöse Geschwüre.

Eine nähere Betrachtung und Untersuchung des Präparates veranlaßt mich, noch folgendes dem Sektionsprotokoll hinzuzufügen:

Wenn wir, nachdem wir das Präparat in situ hingelegt haben, wieder Netz, Magen und Colon transversum nach oben schlagen, so sehen wir medianwärts vom Colon ascendens einen etwa kindskopfgroßen Sack mit sehr zarter, eihautähnlicher Wandung, durch welche Darmschlingen hindurchschimmern. Die Wandung des Sackes besteht aus zwei übereinander verschieblichen Peritonealblättern und ist von blaßgelblicher Farbe. Die Form des Sackes ist rundlich-oval. Sein größter Längendurchmesser beträgt 18 cm, sein größter Breitendurchmesser 14 cm. Auf seiner linken Seite hat dieser Sack eine Öffnung, durch welche man bequem vier Finger hindurchführen kann. Der vordere freie Rand dieser Öffnung ist sehr dünn und scharf, er erweist sich als völlig frei von Gefäßen. Lateralwärts, nach links sehen wir den Recessus duodenojejunalis sinister, kenntlich an seinem derben freien Rand mit den Gefäßen. Als Inhalt finden wir in dem Sack den letzten Abschnitt des Duodenum und 1 m Dünndarm. Der Dünndarm läßt sich mit seinem Mesenterium leicht aus dem Bruchsack herausnehmen und wieder in denselben zurückbringen. Die Serosa des Darmes ist glatt, zeigt keine Spuren einer vorhanden gewesenen Entzündung; es bestehen keine peritonitischen Verwachsungen. Das Mesenterium bietet im ganzen keine Besonderheiten; es ist dünn und zart, nur wenig fettreich. Die Innenfläche des Bruchsackes ist ebenfalls glatt und zart, läßt sich auf dem äußeren Blatt leicht verschieben. Die vordere Wandung des Bruchsackes wird, wie erwähnt, aus zwei Blättern gebildet, nämlich aus dem Mesocolon ascendens und dem Peritoneum parietale posterior, d. h. dem durch den Bruchinhalt ausgestülpten Peritoneum des Bruchsackes.

Ein drittes Präparat des hiesigen Institutes ist der Torso eines Kindes und besteht aus einem Teile der Brustwirbelsäule mit den dazu gehörigen, aber nur teilweise erhaltenen Rippen, der Lendenwirbelsäule, dem Becken sowie sämtlichen Organen der Bauchhöhle. Dieses Präparat ist deshalb so interessant, weil es eine eben beginnende Hernia duo-

denojejunalis posterior darstellt. Die sämtlichen Bauchorgane bieten, soweit zugänglich, makroskopisch keine Besonderheiten. Das Mesocolon ascendens ist sehr lang und das Colon ascendens daher sehr beweglich. Das Mesenterium zeigt sich sehr zart und blaß, in ihm eingebettet sehen wir hanfkorn- bis erbsengroße Lymphknoten. Legen wir uns die Regio duodenojejunalis wieder frei, so sehen wir an der rechten Seite der Wirbelsäule einen etwa taubeneigroßen Sack mit sehr zarter blasser Wandung. Dieser Sack geht direkt aus der hinteren Bauchwand an der Mesenterialwurzel hervor. Was die Nachbarorgane betrifft, so liegt das Pankreas oben und hinter dem Sack, die rechte Niere unter und hinter demselben. Dieser Sack hat eine nach links offene eiförmige Öffnung, deren freier Rand sehr dünn und frei von Gefäßen ist. Nach hinten und links von der Sacköffnung zeigt sich, besonders wenn man an der Flexura duodenojejunalis stärker zieht, eine nach rechts hin offene Tasche im Peritoneum, der Recessus duodenojejunalis sinister. Im freien Rande dieser Tasche sind deutlich Gefäße zu sehen. Die Wandung des Sackes besteht aus zwei leicht verschieblichen Peritonealblättern und ist so dünn, daß man etwas von dem Inhalt des Sackes hindurchschimmern sieht. Der Inhalt besteht aus der Flexura duodenojejunalis sinistra und 1 cm Dünndarm. Der Darm ist mit der vorderen Wandung des Sackes fest verwachsen.

In den hier mitgeteilten Fällen sehen wir bei dem ersten Fall alle charakteristischen anatomischen Merkmale einer Hernia duodenojejunalis sinistra, bei dem zweiten und dritten Falle alle Characteristica einer Hernia duodenojejunalis posterior. Bei dem Falle der Hernia duodenojejunalis sinistra ist der Bruchsack hauptsächlich in der linken Leibeshöhle gelegen, die Bruchpforte ist an der rechten Seite des Bruchsackes gelegen, ihr freier Rand ist derb, in ihm verläuft die A. mesenterica inferior. Bei den beiden anderen Fällen der Hernia duodenojejunalis posterior liegt dagegen der Bruchsack hauptsächlich in der rechten Leibeshöhle, die Bruchpforte ist an der linken Seite des Bruchsackes gelegen, der freie Rand der Bruchpforte ist dünn und zart und enthält kein Gefäß. Der an dritter Stelle mitgeteilte Fall von Hernia duodenojejunalis posterior ist noch sehr wenig entwickelt und stellt eigentlich nur die erste Anlage eines inneren Bruches dar. Was die Größe der Hernia duodenojejunalis sinistra und der an zweiter Stelle angeführten Hernia duodenojejunalis posterior betrifft, so können wir sie nach Jonnesco, der die Brüche in große, mittlere und kleine einteilt, zu den großen rechnen.

Sehr zu beachten ist, daß bei den beiden ersten Fällen, wie aus der Krankengeschichte und den Mitteilungen des behandelnden Arztes hervorgeht, nie irgendwelche klinische Erscheinungen, wie Unterleibsschmerzen, Verdauungsstörungen, Stuhlbeschwerden vorhanden gewesen sind. Es ist demnach niemals eine Incarceration der Brüche eingetreten. Über den dritten Fall vermag ich in dieser Hinsicht keine Mitteilungen zu machen, da mir klinische Angaben nicht zur Verfügung stehen.

Was die Entstehung der mitgeteilten inneren Hernien betrifft, so nehme ich an, daß es sich dabei hauptsächlich um eine kongenitale Anlage gehandelt hat und daß die in Frage kommenden Bauchfelltaschen schon von Anfang an besonders gut ausgebildet waren. Es konnte sich in die so präformierten Bauchfelltaschen leicht eine Darmschlinge einlagern, welche dann durch erhöhten intraabdominalen Druck gelegentlich weiter in die Bauchfelltasche hineingedrängt wurde. Es folgten dann weitere Darmschlingen und hoben allmählich die vordere Bruchsackwand ab. Der Bruch konnte sich nun in dieser Weise weiter bis zu seiner jetzigen Größe entwickeln. Wir können uns diesen Vorgang an dem dritten Fall wenigstens in seinem Anfangsstadium sehr gut verständlich machen. Wir sehen dort den Recessus duodenojejunalis posterior sehr groß angelegt und sehen in ihm erst einen verhältnismäßig kleinen Darmabschnitt eingelagert. Die Bauchfelltasche läßt sich aber leicht erweitern, so daß noch mehr Dünndarm in ihr Platz hat. Bei Lebzeiten des Individuums hätte demnach sehr wohl noch mehr Dünndarm in die Bauchfelltasche eintreten und Veranlassung zu einer größeren Bruchbildung geben können.

Literatur.

Treitz. Hernia retroperitonealis.

Palla, Franz. Dieses Archiv 3. Heft 1901.

Bigel. Über Hernia retroperitonealis duodenojejunalis. Dieses Archiv 1901. 1. Heft.

v. Luschka. Die Pars abdominalis der Speiseröhre. Prager Vierteljahrschrift für praktische Heilkunde.

Narath. Zur Pathologie u. Chirurgie der Hernia duodenojejunalis. Archiv für klin. Chirurgie 1903. XL.

Krauss. Über Hernia retroperitonealis Treitzii Inaug.-Diss. Erlg. 1884.

Göbel. Über Hernia duodenojejunalis Treitzii Inaug.-Diss. Kiel. 1902.
Brüning. Ein Fall von Hernia duodenojejunalis sinistra. Inaug.-Diss. Würzburg 1894.
Abée. Über Hernia duodenojejunalis. Inaug.-Diss. Marburg. 1901.
Rüping. Ein Fall von Hernia retroperitonealis Treitzii, eine Ovarialcyste vortäuschend. Inaug.-Diss. Tübingen. 1895.
Merkel. Über einen Fall von retroperitonealer Hernia mit Bruchsackberstung. Münch. Med. Wochenschrift Nr. 37. 1906.
Manski. Über retroperitoneale Hernien. Münch. Med. Wochenschrift Nr. 23 und 24. 1893.

XVIII.

Über den physiologischen Brom-Gehalt des Organismus.

(Aus dem Krankenhause der isr. Gemeinde in Budapest.)

Von

Dr. Jakob Justus.

Primarius des Hospitals.

Die drei halogene Elemente Cl, Br und J finden sich fast niemals vereinzelt. Obzwar ihre Menge eine sehr verschiedene ist, kann man auf dem Fundorte des Einen fast ausnahmslos auch die beiden Anderen nachweisen. Allbekannte Beweise hierfür bietet das Wasser des Meeres und sehr zahlreicher Heilquellen. Als beispiellos müßte man den Fall betrachten, daß sich an einem Fundorte Fl, Cl und J nachweisen ließen, dagegen Br nicht zu finden wäre. Trotzdem wird diese Annahme für den tierischen Organismus, wenigstens stillschweigend, zugegeben.

Ich habe in 1902 und 1904 in zwei Arbeiten [1,2] auf Grund qualitativer und quantitativer Methoden nachgewiesen, daß der tierische und menschliche Organismus in jedem Organe, ja sogar in jeder Zelle J enthält. Diese Ergebnisse fanden, so weit ich es einem Referate des Prof. Kraus-Berlin entnehme, durch die Arbeiten Bönnigers [3], wenigstens in qualitativer Hinsicht, mehrfache Bestätigung.

Da der Cl-Gehalt schon seit langer Zeit ein zweifelloser ist, konnte ich begründet voraussetzen: das Element Br, welches zwischen beiden, seinen Eigenschaften nach, eine Mittelstellung

einnimmt, im Organismus wohl vorhanden sein müsse. Auch Schultz[4] gibt dieser Ansicht Ausdruck: „Bedenkt man, daß die drei andern Repräsentanten derselben chemischen Gruppe Cl, J und Fl als normale Bestandteile unseres Körpers bekannt sind, so würde das Br allein in dieser Hinsicht eine Ausnahme bilden."

In der Literatur finden sich Arbeiten von Dário-Baldi[5], der es in der Schilddrüse, und von Paderi[6], welcher es in der Zirbeldrüse fand. Eine neuere Untersuchung führte Pribram[7] mit Hilfe einer elektrolytischen Methode durch. Er konnte in einer Anzahl menschlicher Organe das Br. nicht nachweisen.

In der Einleitung seiner Thèse de Paris erwähnt Bourcet[8], beim Nachweise von J habe sich das zum Ausschütteln verwendete Chloroform häufig gelb braun gefärbt. Diese Färbung schreibt er dem in zahlreichen Organen enthaltenen Br zu. Nähere Angaben macht er nicht.

Meine Arbeiten, die ich im Januar dieses Jahres begann, hatten den Zweck, in möglichst zahlreichen tierischen und menschlichen Organen das Br nachzuweisen. Nach mehrfachen Versuchen gelang es eine ziemlich bequeme und genügend genaue Methode auszuarbeiten.

Dieselbe ist analog derjenigen, welche ich zur quantitativen Bestimmung des Jods verwendete. 100 g des frischen Organes, mit der Maschine zerkleinert, mischt man mit 10 g kaustischem Kali. Man erhitzt in einer eisernen Schale über einer kleinen Flamme bis eine gleichmäßige braune Flüssigkeit entsteht. Nun wird die Flamme vergrößert. Die Masse dickt ein, sie verkohlt und wird endlich glühend. Nach einigen Minuten starken Glühens ist der Aufschließungsprozeß beendet. Es soll beachtet werden, daß überall das Durchglühen ein gleichmäßiges sei, weil nicht gänzlich verkohlte organische Reste den Bromnachweis erschweren. Nach vollkommenem Abkühlen der Schale gieße man zwei bis drei Finger hoch H_2O_2 zu. Unter starkem Aufschäumen verwandelt sich die fest haftende Kohle in ein loses, leicht abhebbares Pulver. Nach Aufhören der Gasentwicklung erhitze man zum Sieden, lasse die Kohle absetzen und filtriere. Um das Bromalkali möglichst vollständig auszulaugen, koche man mehrmals mit destilliertem Wasser aus.

Die vereinigten Filtrate etwa 300 bis 400 ccm werden auf 25 bis 30 ccm eingeengt und abgekühlt. Unter fortwährendem Umrühren und Abkühlen tropfe man bis zur schwach sauern Reaktion Schwefelsäure zu (1 Vol. H_2SO_4 auf 2 Vol. H_2O). Mit einigen Tropfen Kalilauge wird wieder alkalisiert. Nach kurzem Stehen hat sich der größte Teil des K_2SO_4 ausgeschieden. Man filtriert, wäscht gut nach und hat in der geringen Menge Flüssigkeit fast alles Br erhalten, welches in dem Organe vorhanden war.

Man kann zur Entfernung des überflüssigen Kali auch eine gesättigte Lösung von Weinsteinsäure benutzen. Selbe wird bis zur entschieden saueren Reaktion zugesetzt und hierauf filtriert oder der Niederschlag abzentrifugiert.

Das Filtrat wird mit der 3 bis 5 fachen Menge konzentrierter Schwefelsäure unter dauernden, starken Abkühlen vermischt. Man gebe — je nach der zu erwartenden Menge des Bromes — 25 bis 100 ccm Chloroform hinzu und einige Tropfen einer 20prozentigen Natriumnitrosum-Lösung[1]). Die Flüssigkeit wird von frei gewordenem Br sofort gelblich gefärbt. Durch lange dauerndes und kräftiges Schütteln in einer Kochflasche führt man das Br ins Chloroform über. Nach kurzem Stehen sammelt sich das letztere oberhalb der schweren Flüssigkeit und zeigt die charakteristische Farbe, welche in der dicken Schicht ganz ausgezeichnet wahrnehmbar ist. Da in jedem Organe auch J enthalten ist, bekommen wir die rein braungelbe Nuance der reinen Br-Chloroformlösung nur dann, falls wir genügend große Mengen des H_2SO_4 hinzugefügt haben. Andernfalles färbt das J orange, was bei der quantitativen Bestimmung stören würde.

Ich habe mehrere Male das J aus der schwach angesäuerten Lösung mit Cu_2SO_4 und schwefliger Säure ausgefällt. Hierbei wird Br bekanntlich nicht niedergeschlagen. Ich konnte mich aber überzeugen, daß der orangefarbige Jodton des Chloroforms um so weniger sichtbar wird, je mehr H_2SO_4 wir zur Flüssigkeit, die beide enthält, hinzufügen. Man kann sich auch durch einen Eprouvettenversuch überzeugen, daß bei Anwesenheit sehr kleiner

[1]) Die anderen oxydierenden Reagentien, die zum Freimachen des Br angeführt werden, erwiesen sich weniger geeignet. Cl ist fast unbenutzbar, vielleicht infolge der Gegenwart starkbindender organischer Reste.

J-Mengen in Gegenwart größerer Bromquanta die Jodnuance gänzlich verschwindet, wenn man vor dem Ausschütteln mit Chloroform einen sehr großen Überschuß H_2SO_4 hinzugab.

Zur Messung des Bromgehaltes diente folgendes Verfahren. Man bereite eine einprozentige Bromkalilösung. 1 ccm = 0.67 mgr Br. 1 ccm dieser Lösung wird zu 5 bis 10 ccm H_2SO_4 hinzugefügt. Mit ein bis zwei Tropfen Natriumnitrosumlösung mache man das Br frei und nehme es in 10 bis 100 ccm Chloroform auf. In einem Glaszylinder von etwa 8 cm Durchmeser ist die gelbbraune Bromfarbe sehr gut sichtbar. In einen andern Zylinder desselben Durchmessers wird das Organextrakt übergossen. Man vermag nun die beiden obenauf schwimmenden gelbbraunen Chloroformschichten sehr gut zu vergleichen, insbesonders wenn man sie auf einem großen Papierblatte gegen das Fenster hält.

Ich lernte zwei Fehlerquellen kennen. 1. Der Organextrakt wurde nicht mit genügender Säure versetzt, daher sich das Br nicht vollständig nach Zusatz des $NaNO_2$ ausschied, da Br. bekanntlich von $NaNO_2$ nur in stark saueren Flüssigkeiten frei gemacht wird. Derselbe Umstand kann, wie oben angeführt, durch das Verbleiben der Jodnuance auch den Vergleich der Chloroformschichten erschweren. Man muß daher in solchen Fällen noch reichlich H_2SO_4 hinzufügen und neuerdings ausschütteln. 2. In konzentrierter Lösung ist das Br-Chloroform braun. Man soll daher diluieren bis zur Erreichung einer hellgelblichbraunen Farbe. Überdies ist das Auge gegen Abstufungen hellerer Nuancen viel empfindlicher.

Prüfung der Reagentien. Eine größere Menge Kali causticum wird in wenig Wasser gelöst und nach Erkalten unter fortwährendem Kühlen — wie oben beschrieben — angesäuert. Nach Abscheiden des überschüssigen K_2SO_4 wird filtriert und $NaNO_2$ hinzugegeben. Das Merksche Kali und das gleichzeitig kontrollierte H_2SO_4 enthielt niemals Br respektive das zum Ausschütteln benutzte Chloroform färbte sich nicht. Nur nach sehr langem (Stunden) Stehenlassen über der Flüssigkeit, zeigte sich in dicker Schicht ein eben wahrnehmbarer blaßgelber Ton. Von Br frei erwies sich auch das H_2O_2. Um einen etwaigen Br-Gehalt der eisernen Schale zu erschöpfen, wurde vor Benutzung in derselben mehrmals Kali causticum geschmolzen.

Es erübrigte noch einen Beweis zu führen, ob die gelbe Farbe des Chloroforms wirklich durch Br und nicht etwa durch einen Farbstoff der Organe hervorgerufen werde. Das Chloroform wird abpipettiert und mit überschüssiger H_2SO_3 in geschlossenem Gefäße stark umgeschüttelt. Nach längerem Stehen filtriert man durch ein angefeuchtetes Filter. Man lasse nun in die schweflige Säure, die auch das BrH enthält, einen kleinen Tropfen einer verdünnten Ag NO_3-Lösung fallen. Es bildet sich sogleich ein blaß-gelb-grüner Niederschlag von AgBr. Mehr AgBr würde auch die Chloride ja sogar das H_2SO_3 fällen und der reichliche weiße Niederschlag das wenige und bleiche AgBr verdecken.

Ergebnisse:

Tierische Organe:

	Untersuchte Menge	Br-Gehalt in Milligrammen
Rindsblut:	190 cc	22.4
	95 cc	11.2
	285 cc	33.6
	285 cc = zirka 300 g	
Rückenmark vom Rinde:	100 g	14.3
	100 „	15.1
	200 g	29.4
Stierhoden:	100 g	19.6
	100 „	18.9
	100 „	21.1
	100 „	27.1
	400 g	86.7
Rindsleber:	100 g	20.1
	100 „	20.0
	100 „	21.8
	100 „	21.8
	100 „	16.0
	100 „	16.0
	600 g	115.7
Hirn vom Rinde:	100 g	19.2
	100 „	19.2
	100 „	20.6
	133 „	25.9
	100 „	18.0
	533 g	102.9

	Untersuchte Menge	Br-Gehalt in Milligrammen
Rindsniere:	50 g	9.57
	50 „	9.57
	100 „	19.1
	100 „	24.5
	300 g	62.74
Kalbsthymus:	100 g	20.1
	100 „	22.0
	200 g	42.1
Rindsmilz:	50 g	9.3
	50 „	10.8
	50 „	13.4
	100 „	20.4
	50 „	10.4
	300 g	64.3
Rindsmuskel:	100 g	22.3
	100 „	22.0
	200 g	44.3
Rindsmagen (Pylorus):	50 g	10.3
	50 „	10.2
	100 g	20.5
Rindslunge:	100 g	22.9
	100 „	22.9
	200 g	45.8
Weißes Knochenmark:	50 g	12.3
(Rind)	100 „	27.2
	150 g	39.5
Dünndarm (Rind):	50 g	13.4
Nagelsubstanz (Kalb):	50 g	16.0
	100 „	29.5
	150 g	45.5
Schilddrüse (Rind):	50 g	15.0
	100 „	37.2
	100 „	39.0
	160 „	40.0
	100 „	33.5
	50 „	22.1
	50 „	18.0
	50 „	18.0
	150 „	65.1
	100 „	31.0
	910 g	318.9

	Untersuchte Menge	Br-Gehalt in Milligrammen
Nebenniere (Kalb u. Schaf):	9 g	7.65
	20 „	11.5
	20 „	11.0
(Kalb)	9 „	5.95
(Ochs)	48 „	17.0
(Ochs)	48 „	17.0
	154 g	70.1

Menschliche Organe:

Haar:	50 g	15.4
(aus einer Barbierstube)	50 „	15.4

Alter und Todesursache unbekannt:

Nebenniere:	4 g	4.87
Schilddrüse:	20 „	17.0
Niere:	46 „	7.3
Lunge:	18 „	8.4
Leber:	22 „	13.4
Muskel:	60 „	13.4

Mann 48 Jahre alt, sehr abgemagert, Carcinoma ventriculi:

Lunge:	26 g	4.79
Milz:	60 „	8.37
Leber:	43 „	5.21
Niere:	55 „	11.2

Ein Testikel eines ertrunkenen 13 jähr. Knaben und zwei Testikel eines 54 jähr. Mannes (Apoplexia cerebri):

Hoden:	55 g	16.0

Organe eines 13 jähr. ertrunkenen Knaben:

Niere:	35 g	13.4
Milz:	30 „	13.4
„	20 „	5.7
Herzmuskel:	50 „	13.4
„	50 „	13.4
Leber:	35 „	21.0
„	40 „	26.0
Nebenniere:	26 „	16.0
Dickdarm:	84 „	25.0
Magen:	50 „	22.3
Gehirn:	50 „	18.0
„	50 „	20.0
Dünndarm:	20 „	7.64
Lunge:	40 „	12.0
„	45 „	12.0

	Untersuchte Menge	Br.-Gehalt in Milligrammen
31 jähr. Mann, Meningitis tuberculosa:		
Nebenniere:	10 g	7.73
Pankreas:	43 „	8.37

Übersicht des Br-Gehaltes der tierischen Organe auf 100 g berechnet

in 100 g	Milligr. Br
Blut:	11.2
Rückenmark:	14.7
Leber:	19.1
Gehirn:	19.3
Hoden:	20.3
Niere:	20.9
Thymus:	21.0
Milz:	21.43
Muskel:	22.1
Magen:	22.5
Lunge:	22.9
Weißes Knochenmark:	26.3
Dünndarm:	26.8
Nagel:	30.2
Schilddrüse:	35.0
Nebenniere:	45.52

Eine Übersicht des Br-Gehaltes menschlicher Organe auf je 100 g berechnet zu geben, erscheint mir nicht gut möglich, da mein geringes Material zum Teile Leichen unbekannten Alters und unbekannter Todesursache entstammt und auch wo die Diagnose eine festgestellte war, die Verschiedenheit der Todesursachen und des Alters einen Vergleich nicht gut erlaubt. Ich vermag nur so viel festzustellen, daß den höchsten Br-Gehalt so wie beim Rinde Nebenniere und Schilddrüse ergeben.

Ich möchte noch eines Versuches erwähnen, den ich ausgeführt habe um zu erfahren, welche Organe es sind, die — wenigstens durch einige Tage — das meiste Br vom in Organismus gebrachten Bromalkali retenieren. Von zwei gleichalterigen Kaninchen gleichen Gewichtes wurde eines getötet und der Br-Gehalt seiner Organe bestimmt. Das andere erhielt 0.50 g Br-K. unter die Haut gespritzt und wurde nach vier Tagen getötet, seine Organe der gleichen Untersuchung unterzogen.

Organ	Br in Milligrammen	
	Kontrolltier	Bromtier
Schilddrüse:	2.27	5.58
Beide Nebennieren:	2.79	4.78
Dickdarm (18 g):	12.3	11.2
Lunge:	6.0	5.0
Leber:	11.2	11.5
Dünndarm (18 g):	9.5	5.5
Magen:	8.3	
Haut mit Haaren (40 g):	11.7	6.7
Gehirn:	8.3	20.1
Beide Nieren:	6.7	13.4
Milz:	Spuren	3.9
Herz:	6.7	4.2

Es scheint, daß die physiologischerweise das meiste Br enthaltenden Organe, Schilddrüse und Nebennieren von dem in den Stoffwechsel gebrachten Bromalkali auch das meiste Br. zurückzuhalten vermögen. Ferner scheint auch der Br-Gehalt des Gehirns auffallend vermehrt, was mit unseren Erfahrungen betreffend die Wirkung desselben auf das zentrale Nervensystem wohl übereinstimmt.

In der folgenden Tabelle soll der Br- und J-Gehalt der Organe des Rindes respektive des Kalbes nebeneinander angeführt werden. Die Jodzahlen sind meiner oben zitierten[2]) Arbeit entnommen.

Organ	in 100 g sind enthalten	
	Milligramm Br	Hundertstel Milligramm J
Leber:	19.1	22.0
Gehirn:	19.3	6.4
Hoden:	20.3	39.8
Niere:	20.9	10.0
Thymus:	21.9	46.8
Milz:	21.43	15.0
Lunge:	22.9	15.0
Weißes Knochenmark:	26.3	0.0
Nagel:	30.2	100.0
Schilddrüse:	35.0	105.3

Die Tabelle läßt schließen: die Organe enthalten eine viel größere Menge Br als J. Letzteres läßt sich in Hundertstel Milligrammen bestimmen, während das erstere nach Milligrammen zählt, immer auf je 100 g des Organs bezogen. Das Verhältnis

der beiden Elemente ist demzufolge ein ähnliches wie an anderen Fundorten derselben. Z. B. im Meerwasser und in den Heilquellen.

Im Vergleiche mit dem dritten Halogene Cl ist wieder eine ähnliche Übereinstimmung des Organismus mit anderen Stätten ihres Vorkommens zu konstatieren. Cl ist in der größten Menge vorhanden, viel weniger Br und bei weitem am allergeringsten ist der Jodgehalt.

Als Schlußfolgerung meiner Untersuchungen möge folgendes gelten: in allen untersuchten tierischen und menschlichen Organen war Br zu finden. Am reichsten daran sind: Nebenniere, Schilddrüse, Nägel und vielleicht (beim Menschen) die Leber.

Literatur:

1. Justus, Über den physiologischen Jodgehalt der Zelle Orvosi Hetilap und Dieses Archiv 1902.
2. Derselbe, Orvosi Hetilap, und Dieses Archiv 1904.
3. Kongress für innere Medizin, Wiesbaden 1906. Referat des Prof. Kraus über Pathologie der Schilddrüse.
4. Schultz, Inorganische Arzneimittel. Leipzig 1907. Thieme.
5. Archives ital. de biologie. 29, 1853.
6. Soc. med.-chir. di Pavia in der Riforma medica vom 5. Aug. 1898.
7. Přibram, Untersuchungen über das Vorkommen des Broms in normalen menschlichen Organen. Zeitschrift für physiologische Chemie Band 49. S. 457.
8. Bourcet, de l'iode dans l'organisme. Thèse de Paris 1900. (Jouve et Boyer.)

XIX.

Über das Vorkommen von Bilirubinausscheidung in Kristallform bei Icterus gravis.

(Aus dem Pathol. Institut der Universität Freiburg i. B.)

Von

Oberarzt Waechter,

kommandiert zum Pathol. Institut.

Nach den allgemein verbreiteten Anschauungen über die Ausscheidung von Gallenfarbstoff bei Erwachsenen fällt derselbe in Form von kleinen Körnchen, dagegen fast nie kristallinisch aus[1]). Nur ausnahms-

[1]) Kaufmann, Lehrbuch der Pathol. Anat., 1907. Ziegler, Allgem. Pathol. Anat. 1905.

weise und speziell bei akuter gelber Leberatrophie und perniziöser Anämie mit Ikterus wurde von Orth das Auftreten von kristallinischem Bilirubin in den Geweben Erwachsener in gleicher Form wie beim Neugeborenen beobachtet[1]).

Es erscheint mir daher bemerkenswert über einen von mir sezierten Fall von Pankreaskarzinom zu berichten, bei dem sich in Nieren und Leber zahlreiche Bilirubinkristalle vorfanden.

Es handelte sich um einen 52jährigen Mann, der wegen eines inoperablen Magenkarzinoms in die Klinik geschickt und dort nach einigen Tagen gestorben war.

Die 24 Stunden p. m. vorgenommene Sektion ergab ein primäres Pankreaskarzinom mit ausgebreiteten Metastasen in sämtlichen Organen der Bauchhöhle und ausgesprochenem Ikterus der Haut und der Eingeweide. In der Lebergegend waren Pankreas, Duodenum und Leber zu einem festen Klumpen verwachsen, so daß der Ductus choledochus komprimiert und ein Austreten von Galle verhindert wurde. Bei Eröffnung des Darmes erschien der Inhalt ausgesprochen tonfarben. Nach Durchtrennung der Verwachsungen des Duodenum und Pankreas entleerte sich bei Druck auf die prall gefüllte Gallenblase aus der Papille des Ductus choledochus braunschwarze Galle. Steine waren weder in der Gallenblase noch in den Ausführungsgängen zu finden.

Es handelte sich also um einen hochgradigen Stauungsikterus, bedingt durch Kompression des Ductus choledochus.

Die mikroskopische Untersuchung eines frischen Nierenschnittes zeigte eine stark vorgeschrittene parenchymatöse Nephritis, und neben vereinzelten Gallenzylindern und Pigmentablagerungen in den Epithelien der Harnkanälchen zahlreiche, zerstreut liegende, zierliche, bräunliche Kristalle, die als Bilirubin angesprochen wurden. Sie lagen größtenteils in der Rindensubstanz in Häufchen zu zwei und drei, öfters büschelartig gekreuzt, in den Glomerulusschlingen. Doch fanden sie sich, wenn auch nicht ebenso zahlreich, regellos zerstreut auch zwischen den geraden und gewundenen Harnkanälchen, anscheinend den Kapillaren entsprechend. Die mikrochemische Untersuchung bestätigte die Annahme, daß es sich um Bilirubinkristalle handle.

Bei Zusatz von konzentrierter Schwefelsäure trat Rotfärbung und bei Behandlung mit Kalilauge und Salpetersäure die Gallenfarbstoffreaktion ein. Bei der Untersuchung der in Müller-Formol gehärteten Präparate zeigte sich die auffallende Erscheinung, daß die Kristalle anscheinend verschwunden waren. Auf Anregung von Herrn Prof. Aschoff untersuchte ich nun die Schnitte nach jedem einzelnen Färbungsakt.

Im ungefärbten Gefrierschnitt fanden sich die Kristalle in gleicher Form und Zahl wie in dem frischen Schnitt, desgleichen auch nach der Färbung mit Hämat-Eosin und Differenzierung mit Salzsäurealkohol. Auch die Entwässerung in steigendem Alkohol wurde, wie zu erwarten, gut

[1]) Orth, dieses Archiv, Bd. 63.

vertragen, dagegen lösten sich die Kristalle bei der Aufhellung in Karbol-Xylol, sowie auch in reinem Toluol auf, d. h. in Körpern, die beide der Benzolgruppe angehören[1]).

Brachte ich jedoch die Schnitte zur Aufhellung in Glyzerin, so blieben die Kristalle sichtbar, wenn sie auch im gefärbten Präparat sich nicht so plastisch von ihrer Umgebung abhoben.

Bezüglich des Icterus neonatorum ist das Auftreten von Bilirubinkristallen wohl als eine den Neugeborenen eigentümliche, postmortale Ausfällung des im Blut vorhandenen Gallenfarbstoffes anzusehen. Dagegen ist die Ausfällung der Kristalle beim Icterus gravis der Erwachsenen jedenfalls äußerst selten, bzw. selten beobachtet worden. Indessen ist auch hier die postmortale Abscheidung wohl als sicher anzunehmen, da andernfalls bei der relativen Größe der Kristalle die schwersten Symptome und Veränderungen, auch mechanischer Art, an den Organen gefunden werden müßten.

Welche Umstände nun beim Neugeborenen gerade diese Form der Ausscheidung hervorrufen, dürfte zurzeit wohl noch nicht völlig geklärt, vielleicht aber in der unfertigen Zusammensetzung der Körpersäfte und dem eigentümlichen Stoffwechsel der Neugeborenen zu suchen sein.

Ebenso unklar liegen die Verhältnisse beim Erwachsenen.

Fäulnisvorgänge sind sicher nicht für die Bildung der Kristalle verantwortlich zu machen. Dagegen sprechen die Befunde bei Neugeborenen von E. Neumann[2]), desgleichen der von mir beschriebene Fall, bei dem von Fäulnis wenig zu finden war. Auch habe ich, um den etwaigen Einfluß der Fäulnis zu beobachten, die Organe absichtlich faulen lassen, aber weder eine Vermehrung noch eine Verminderung der Kristalle finden können.

Daß nicht etwa die Menge des im Blut gelösten Gallenfarbstoffes allein die kristallinische Ausscheidung bedingt, geht daraus hervor, daß auch bei intensivstem und lange dauerndem Ikterus, außer bei den erwähnten Krankheitsgruppen, keine kristallinische Bilirubinausfällung beobachtet worden ist.

Auch mir ist es nicht gelungen in zwei kurz hinterher sezierten Fällen von Icterus gravis bei Karzinom die Kristalle nachzuweisen.

Zweck der Mitteilung war, darauf aufmerksam zu machen, daß bei den gewöhnlichen Methoden der Paraffineinbettung und Behandlung der Schnitte mit Xylol und Kanadabalsam dem Untersucher diese Kristalle entgehen können. Ich glaube, daß bei systematischer Untersuchung ungefärbter bzw. in Glyzerin eingebetteter Schnitte von ikterischen Organen auch häufiger als bisher die Ausscheidung von Bilirubinkristallen beobachtet und dann auch vielleicht eine Erklärung für die eigentümliche Ausfällungsform gefunden werden könnte.

[1]) Nach S. Fraenkel, Deskriptive Biochemie 1907, ist Bilirubin unlöslich in Wasser, Alkohol, Äther, kaum löslich in Amylalkohol und Glyzerin, leicht löslich in Chloroform, wenig löslich in Benzol, Schwefelkohlenstoff und Nitrobenzol.

[2]) E. Neumann, dieses Arch., Bd. 114.

Inhalts-Verzeichnis

zu Bd. CLXXXI—CXC des Archivs.

Die römischen Ziffern I—X bezeichnen die Bandnummern der 19. Folge, Band 181 bis 190, XB das Beiheft zu Band 190, die arabischen Ziffern die Seitenzahl.

A. Autorenverzeichnis.

A.

Abramow, S., Beiträge zur Pathogenese des Ikterus. I. 201.

Achúcarro s. Catola.

d'Amato, L., Über experimentelle, vom Magendarmkanal aus hervorgerufene Veränderungen an der Leber und über die dabei gefundenen Veränderungen der übrigen Bauchorgane. VII. 435.

Arnold, J., Die Rolle der Zellgranula bei der hämatogenen Pigmentierung nebst Bemerkungen über „entzündliche" Zellformen. X. 134.

Ascher, L., Das Altersgesetz der natürlichen Widerstandskraft. VII. 163.

Assmann, Zum Verständnis der Knochenneubildung bei der osteoplastischen Karzinose. VIII. 32.

B.

Basset, Kasuistischer Beitrag zur Lehre von den Hernien der Regio duodenojejunalis. X. 510.

Beckhaus, Ein Blutgefäßendotheliom mit Ausbreitung in den erweiterten Gefäßen eines diffus myomatösen Uterus. X. 177.

Beitzke, Über den Weg der Tuberkelbazillen von der Mund- und Rachenhöhle zu den Lungen, mit besonderer Berücksichtigung der Verhältnisse beim Kinde. IV. 1.

—, Über den Ursprung der Lungenanthrakose. VII. 183.

—, Über die Infektion des Menschen mit Rindertuberkulose. X B. 58.

Beitzke und Neuberg, Zur Kenntnis der Antifermente. III. 169.

Bennecke, H., Über kavernöse Phlebektasien des Verdauungstraktus. IV. 171.

Berka, F., Zur Kenntnis der Rhabdomyome des weiblichen Geschlechtsorgans. V. 380.

Berner, O., Histologische Untersuchungen der Organe bei Fettgewebsnekrose. VII. 360.

Bittorf, Al., Ein Beitrag zur Lehre von der Entstehung von Höhlen im Rückenmark und über symptomlose Hydromyelie. II. 520.

Böhmig, Beitrag zu den Geschwülsten der Oberkieferhöhle (Zystadenom mit epulidem Grundgewebe). X. 421.

Bonney, Victor, Eine neue und leicht auszuführende dreifache Färbung für Zellen und Gewebsschnitte nach Flemmings Dreifachbehandlung. V. 359.

Borrmann, Ein Fall von blind endigendem Ureter mit zystischer Vorwölbung in die Harnblase, kombiniert mit Zystenniere derselben Seite. VI. 25.

—, Ein Fall von Lipom des Lig. latum. IX. 431.

Boye s. Fuss u. Boye.

Braunwarth, C., Über Nierenzysten. VI. 341.

Bregmann u. Steinhaus, Zur Kenntnis der Geschwülste der Hypophysis und der Hypophysisgegend. VIII. 360.

Brian, O., Über eine aus Knochenmark bestehende Geschwulst zwischen Niere und Nebenniere. VI. 258.

Brubacher, Einfluß der Nervendurchschneidung auf die Struktur der Zahnpulpa. VII. 516.

Buday, Experimentell-histologische Studien über die Genese des Nierentuberkels. VI. 145.

Busse, O., Über Zerreißungen und traumatische Aneurysmen der Aorta III. 440.

—, Über ein Chondro-Myxo-Sarkoma pleurae dextrae. IX. 1.

C.

Cagnetto, G., Neuer Beitrag zum Studium der Akromegalie mit besonderer Berücksichtigung der Frage nach dem Zusammenhange der Akromegalie mit Hypophysengeschwülsten. VII. 197.

Catola und Achúcarro, Über die Entstehung der Amyloidkörperchen im Zentralnervensystem. IV. 454.

Coca, A. F., Die Bedeutung der „Fibroglia"-Fibrillen. VI. 297.

Di Cristina, Die chemischen Veränderungen bei der fettigen Degeneration in Beziehung zu den anatomischen. I. 509.

D.

Daels, Beitrag zum experimentalen und anatomo-pathologischen Studium der Augentuberkulose. X B. 90.

Dantchakow, Wera, Über die Entwicklung und Resorption experimentell erzeugter Amyloidsubstanz in den Speicheldrüsen von Kaninchen. VII. 1.

Daus, Über sekundäre Hautkrebse. X. 196.

Davidsohn, C., Beiträge zur Pathologie der Unterkiefer-Speicheldrüse (Glandula submaxillaris). VIII. 395.

Dieterle, Th., Die Athyreosis, unter besonderer Berücksichtigung der dabei auftretenden Skelettveränderungen sowie der differentialdiagnostisch vornehmlich in Betracht kommenden Störungen des Knochenwachstums. IV. 56.

Djewitzky, Über die Geschwülste der Herzklappen. V. 195.

Dunin-Karwicka, Marie, Untersuchungen über das Vorkommen von Fett in Geschwülsten. IV. 414.

Dürck, H., Über eine neue Art von Fasern im Bindegewebe und in der Blutgefäßwand. IX. 62.

Dyrenfurth, F., Über feinere Knochenstrukturen, mit besonderer Berücksichtigung der Rachitis. VI. 321.

E.

Ebstein, W., Zur Frage von der Lepra in der Malerei. IX. 519.
Edens, Über lokales und allgemeines Amyloid. IV. 137.
Edling, L., Zur Kenntnis der Zystadenome des Pankreas. II. 110.
Ehlers, H., Ein Fall von wahrscheinlich kongenitaler Hypertrophie der Ösophagusmuskulatur bei gleichzeitig bestehender kongenitaler hypertrophischer Pylorusstenose. IX. 512.
Eijkman u. van Hoogenhuyze, Experimentelle Untersuchungen über den Verbrennungstod. III. 377.
Elbe, Die Nieren- und Darmveränderungen bei der Sublimatvergiftung des Kaninchens in ihrer Abhängigkeit vom Gefäßnervensystem. II. 445.
Eller, R., Über die Beziehungen eines Uterusmyoms zu gleichzeitig vorhandenen multiplen Tumoren beider Nieren. I. 338.

F.

Fabian, E., Beiträge zur Kenntnis der Leukämie. X. 436.
Fahr, Über die sog. Klappenhämatome am Herzen der Neugeborenen. IV. 274.
—, Das elastische Gewebe im gesunden und kranken Herzen und seine Bedeutung für die Diastole. V. 29.
—, Über die muskuläre Verbindung zwischen Vorhof und Ventrikel (das Hissche Bündel) im normalen Herzen und beim Adams-Stokesschen Symptomkomplex. VIII. 562.
Fermi, Cl., Untersuchungen über Tollwut. VIII. 428.
Ferrata, A., Über die plasmosomischen Körper und über eine metachromatische Färbung des Protoplasmas der uninukleären Leukocyten im Blut und in den blutbildenden Organen. VII, 351.
Fibiger, Joh., Beiträge zur Kenntnis des weiblichen Scheinzwittertums. 181. 1.
Fischer, Walther, Über großknotige tumorähnliche Tuberkulose der Leber, wahrscheinlich kombiniert mit Syphilis. VIII. 21.
Fraenkel, Eugen, Über Allgemeininfektion durch den Bacillus pyocyaneus. III. 405.
Frangenheim, Multiple Primärtumoren. IV. 201.
Frankenberger, O., Angeborene Atresie des Kehlkopfes. II. 64.
Freund und Thomé, Eierstocksschwangerschaft. III. 54.
Friedmann, Fr. Franz, Experimentelle Beiträge zur Frage kongenitaler Tuberkelbazillenübertragung und kongenitaler Tuberkulose. I. 150.
Fuchs, Über ein primäres Sarkom des Magens. III. 146.
Fuss, Siegfr., Der Lidspaltenfleck und sein Hyalin. II. 194.
—, Der Greisenbogen. II. 407.
—, Zur Frage des elastischen Gewebes im normalen und myopischen Auge. III. 465.
—, Die Bildung der elastischen Faser. V. 1.
Fuss u. Boye, Über kongenitale Unwegsamkeit der Leberausführungsgänge. VI. 288.

G.

Gambaroff, Untersuchungen über hämatogene Siderosis der Leber, ein Beitrag zur Arnoldschen Granulalehre. VIII. 469.
Gebert, Ernst, Die kleinzellige Infiltration der Haut. IV. 149.

Geissler, Über Arterientuberkulose. VI. 135.
Getzowa, Sophia, Über die Glandula parathyreoidea, intrathyreoideale Zellhaufen derselben und Reste des postbranchialen Körpers. VIII. 181.
Giese, Experimentelle Untersuchungen über Fragmentatio myocardii. V. 439.
Glas, Emil, Beiträge zur Pathologie gutartiger Tonsillartumoren. II. 91.
Glaserfeld, B., Das Vorkommen von Kalk in den Rindengefäßen der kindlichen Niere. VIII. 92.
Gredig, M., Über eine Entwicklungsstörung im Kleinhirn in einem Fall von Spina bifida lumbosacralis. II. 498.
Gümbel, Beitrag zur Histologie des Callus. III. 470.
Guszmann, Josef, Experimentelle Untersuchungen mit implantierten Hautstücken. I. 391.

H.

Hart, Carl, Über die Defekte im oberen Teile der Kammerscheidewand des Herzens mit Berücksichtigung der Perforation des häutigen Septums. I. 51.
—, Über das Aneurysma des rechten Sinus Valsalvae der Aorta und seine Beziehungen zum oberen Ventrikelseptum. II. 167.
Henke und Minkowski, Über die fragliche Fähigkeit gewisser Hefestämme, Neubildungen im Tierkörper hervorzurufen. I. 135.
Herxheimer, G., Über Pankreaszirrhose. III. 228.
—, Über Zystenbildungen der Niere und abführenden Harnwege. V. 52.
Hildebrandt, H., Über Ferment-Immunität. IV. 325.
Hildebrandt, Kurt, Zur Kenntnis der gliomatösen Neubildungen des Gehirns mit besonderer Berücksichtigung der ependymären Gliome. V. 341.
Hilgermann, Robert, Ein Beitrag zu den traumatischen Erkrankungen des Pankreas. I. 276.
Hirschberg, A., Chromatophoroma medullae spinalis, ein Beitrag zur Kenntnis der primären Chromatophorome des Zentralnervensystems. VI. 229.
Högström, A., Zwei Fälle von Zysten der Vagina. VII. 47.
van Hoogenhuyze u. Eijkman s. Eijkman. III. 377.
Horn, O., Ein Fall von primärem Adenokarzinom der Lunge mit flimmerndem Zylinderepithel. IX. 414.
Huebschmann, Über Herzamyloid. VII. 35.
Hueter, C., Hypophysistuberkulose bei einer Zwergin. II. 219.
— und Karrenstein, Eine Mischgeschwulst (Osteoïdsarkom) der weiblichen Milchdrüse. III. 495.

J.

Jaeggy, E., Zystombildung im Bereiche eines Renculus. V. 268.
Jaquet, J., Ein Fall von metastasierenden Amyloidtumoren (Lymphosarkom). V. 251.
Jores, L., Hypertrophie und Arteriosklerose in den Nierenarterien. Erwiderung an Dr. Ulrich Friedemann. I. 568.
Justus, Über den physiologischen Bromgehalt des Organismus. X. 524.

K.

Karas, Henr., Ein Fall von multilokulärer Zyste des Netzes. VIII. 138.

Karpa, P., Zwei Fälle von Dünndarmatresie. V. 208.
Karrenstein und Hueter s. Hueter. III. 495.
Kathe, Zur Kenntnis des anatomischen Befundes der Lysolvergiftung. V. 132.
—, Hans, Zur Kenntnis des myoblastischen Sarkoms. VII. 265.
—, Partielle Verdoppelung der Speiseröhre. X. 78.
Katzenstein, M., Experimenteller Beitrag zur Kenntnis der bei Nephritis auftretenden Hypertrophie des linken Herzens. II. 327.
Kaya, R., Über die Phlebosklerose. IX. 466.
Kimla, Rud., v. Hansemanns Malakoplakia vesicae urinariae und ihre Beziehungen zur plaqueförmigen Tuberkulose der Harnblase. IV. 469.
—, Cystitis caseosa. VI. 96.
Kirschner, J., Paraffininjektionen in menschliche Gewebe. Eine histologische Studie. II. 339.
Kitamura, S., Über sekundäre Veränderungen der Bronchien und einige Bemerkungen über die Frage der Metaplasie. X. 163.
Klebs, Immunisation bei Tuberkulose. X B. 134 und X B. 537.
Klemm, Paul, Ein Beitrag zur Genese der mesenterialen Chylangiome. I. 541.
Klopstock, F., Alkoholismus und Leberzirrhose. IV. 304.
—, Über Milztumor, Ikterus und Aszites bei Leberzirrhose. VII. 111.
Koch, M., und Rabinowitsch, L., Die Tuberkulose der Vögel und ihre Beziehungen zur Säugetiertuberkulose. X B. 246.
Kon, Iutaka, Über Leukämie beim Huhn. X. 338.
Kronthal, P., Über Wachstumsenergie und Ätiologie der bösartigen Geschwülste. VI. 478.
Krüger, Zur Kenntnis der Ostéoarthropathie hypertrophiante pneumique. V. 43.

L.

Langenbach, E., Ein Fall von Chondrodystrophia foetalis mit Asymmetrie des Schädels. IX. 12.
Langhans, Th., Über die epithelialen Formen der malignen Struma. IX. 69.
Lapinsky, Michael, Über Degeneration und Regeneration peripherischer Nerven. I. 452.
—, Zur Frage über die Beteiligung der Nervenstämme der hinteren Extremität an der vasomotorischen Innervation der distalen Gebiete derselben und über die Veränderung der vasomotorischen Elemente sowie der Gefäße selbst der Hinterpfote nach Beschädigung des Nervus ischiadicus. III. 1.
Leonhardt, Arthur, Über Myxome des Herzens, besonders der Herzklappen. I. 347.
Leube, M., Pseudotuberkulose im Dickdarm (enzystierte Amöben?). V. 517.
Levy, R., Differentialdiagnostische Studien über Pneumokokken und Streptokokken. VII. 327.
Lewandowsky, Felix, Über subkutane und periartikuläre Verkalkungen. I. 179.
Lissauer, M., Über Pleuritis gummosa. VII. 347.
Loeb, Leo, Vergleichende Untersuchungen über die Thrombose. V. 160.
Löw und Oppenheim s. Oppenheim. II. 39.

Löwenstein, C., Die Entwicklung der Hypophysisadenome. Ein Beitrag zur Lehre von den Geschwülsten. VIII. 44.
Lubarsch, O., Über die Bedeutung der pathologischen Glykogenablagerungen. III. 188.
—, Zur Myelomfrage. IV. 213.

M.

Mac Carty, Beiträge zur normalen und pathologischen Histologie des Wurmfortsatzes. V. 483.
Mc Kenzie, Epithelmetaplasie bei Bronchopneumonie. X. 350.
Malatesta, R., Über Knorpelheilung nach aseptischen Verletzungen am hyalinen, von Perichondrium überzogenen, fertigen Knorpel. IV, 123.
Manasse, Zur pathologischen Anatomie der traumatischen Taubheit.. IX. 188.
Martini, Über Mischtumoren endothelialen Ursprungs der Speicheldrüsen. IX, 337.
Menne, Zur Kenntnis der Myelomzellen. III, 115.
Meyer, Robert, Zur Anatomie und Entwicklungsgeschichte der Ureterverdoppelung. VII. 408.
Michaud, L., Die Histogenese der Struma nodosa. VI. 422.
Minelli, Primärer melanotischer Gehirntumor. III. 129.
—, Über die Malakoplakie der Harnblase (v. Hansemann). IV. 157.
—, Beitrag zum Studium der Lymphomatose der Speichel- und Thränendrüsen. V. 117.
Minkowski und Henke s. Henke. I. 135.
v. Miram, Meteorismus und Reflexe. VI. 125.
Mönckeberg, Über heterotope mesodermale Geschwülste am unteren Ende des Urogenitalapparates. VII. 471.
—, Über „syncytium"haltige Hodentumoren. X. 381.
Morgenroth und Stertz, Über den Nachweis syphilitischer Antikörper im Liquor cerebrospinalis von Paralytikern nach dem Wassermann-Plautschen Verfahren der Komplementablenkung. VIII. 166.
— und Willanen, Über die Wiedergewinnung des Diphtherietoxins aus seiner Verbindung mit dem Antitoxin. X. 371.

N.

Naegeli, O., Beiträge zur Kenntnis der Leukämie. X. 436.
Nakai, M., Über die Entwicklung der elastischen Fasern im Organismus und ihre Beziehungen zu der Gewebsfunktion. II. 153.
Napp, O., Über den Fettgehalt der Nebenniere. II. 314.
Neuberg und Beitzke s. Beitzke. III. 169.
Neuberger, J., Über die Morphologie, das Vorkommen und die Bedeutung der Lymphocyten und uninukleären Leukocyten im gonorrhoischen Urethralsekret nebst Bemerkungen über die sog. Kugelkerne. VII. 309.
Neumann, E., Über „peptische" Magengeschwüre, postmortale und pseudovitale Autodigestion. IV. 360.
—, Ältere und neuere Lehren über die Regeneration der Nerven. IX. 209.
Niosi, Die Mesenterialzysten embryonalen Ursprungs nebst einigen Bemerkungen zur Entwicklungsgeschichte der Nebennierenrindensubstanz sowie zur Frage des Chorionepithelioms. X. 217.

O.

Oberndorfer, Über Riesenzellbildung in der Decidua. X. 368.

Ogawa, S., Über den Bau, die eintretenden Gefäße und das Wachstum der warzenförmigen Angiome der Haut. IX. 433.

Oppenheim, M., und Löw, O., Klinische und experimentelle Studien zur Pathogenese der gonorrhoischen Epididymitis. II. 39.

Oppenheimer, Rudolf, Über Aortenruptur und Arteriosklerose im Kindesalter. Ein Beitrag zur Entstehung der Arteriosklerose. I. 382.

—, Riesenleberzellen bei angeborener Syphilis. II. 237.

Orth, J., Nachschrift zur Kimlaschen Arbeit: Cystitis caseosa. VI. 123.

—, Oscar Israel. VIII. Anfang.

— Vorwort zu Virchows Rede. VIII. I.

—, Über lokalisierte Tuberkulose der Leber. VIII. 177.

— und Rabinowitsch, L., Zur Frage der Immunisierung gegen Tuberkulose. X B. 1.

Otten, Über bakteriologische Blutuntersuchungen an der Leiche. IV. 284.

P.

Pawlicki, Fr., Die Veränderungen an der Niere des Kaninchens nach zweistündiger Unterbindung der Vena renalis. V. 293.

Permin, Über Myelom. IX. 439.

Petrén, Karl, Über das gleichzeitige Vorkommen von Akromegalie und Syringomyelie (zugleich ein Beitrag zur Frage nach dem Vorkommen von Akromegalie ohne Veränderung der Hypophysis). X. 1.

Pfaundler, M., Notiz zu der Arbeit Torkels „Die sog. Pylorushypertrophie eine Entwicklungsstörung" in Heft 2, Bd. 180 dieser Zeitschrift. I. 199.

Pfister, R., Statistische Beiträge zur Frage nach der Verbreitung und Ätiologie der Rachitis. VI. 1.

Poult, Jacob, Ein Teratom der Thyreoidea. Beitrag zur Geschwulstlehre. I. 101.

R.

Rabinowitsch, L., Über spontane Affentuberkulose. Ein Beitrag zur Tuberkulosefrage. X B. 196.

— und Koch s. Koch. X B. 246.

— und Orth s. Orth. X B. 1.

Raubitschek, Über Nierenamyloidose. II. 297.

Rauenbusch, L., Über Gallertkrebs der Harnblase. II. 132.

Rehn, E., Über echte und falsche Strangdegenerationen bei sekundärer Karzinomatose der Rückenmarkshäute. VI. 307.

Ribbert, Noch einmal das Traktionsdivertikel des Ösophagus. IV. 403.

Risel, W., Über die erste Entstehung von Leberabszessen durch retrograde Embolie. II. 258.

Roegner, Gertrud, Ein Enterokystom des Mesenteriums und Netzes. I. 521.

Rosenberger und Schmincke. Zur Pathologie der toxischen Graviditätsmyelitis. IV. 329.

Rössle, R., Die Veränderung der Blutkapillaren der Leber und ihre Bedeutung für die Histogenese der Leberzirrhose. VIII. 484.

Roth, E., Über Schrumpfnieren ohne Arteriosklerose. VIII. 527.

S.

Saigo, Y., Über die Altersveränderungen der Ganglienzellen im Gehirn. X. 124.

Saito, S., Zur pathologischen Physiologie der durch Ätzung erzeugten Schleimhauterkrankung des Magens. V. 524.

Saltykow, S., Über diffuse Myokarditis. II. 1.

Sasaki, K., Untersuchungen über die elektrische Leitfähigkeit der Aszitesflüssigkeit bei experimentell erregter Niereninsuffizienz. III. 180.

Schantz, K., Beitrag zur Kenntnis der Stauungsleber, insbesondere der Ungleichmäßigkeit ihres Baues. VIII. 98.

Schatiloff, P., Beiträge zur Kenntnis der Leukämie. X. 436.

Scheidemantel, Eduard, Über die durch Adrenalininjektionen zu erzeugende Aortenverkalkung bei Kaninchen. I. 363.

Schilling, Karl, Über einen Fall von multiplen Nebenmilzen. VIII. 65.

Schlagenhaufer, Beiträge zur pathologischen Anatomie der Aktinomykose beim Menschen. IV. 491.

—, Fr., Über meist familiär vorkommende histologisch charakteristische Splenomegalien (Typus Gaucher). Eine Systemerkrankung des lymphatisch-hämatopoëtischen Apparates. VII. 125.

Schmincke, Zur Kasuistik primärer Multiplizität maligner Tumoren. III. 160.

— und Rosenberger s. Rosenberger.

Schmolck, Mehrfacher Zwergwuchs in verwandten Familien eines Hochgebirgstals. VII. 105.

Scholz, Fritz, Einige Bemerkungen über das meningeale Cholesteatom im Anschluß an einen Fall von Cholesteatom des III. Ventrikels. IV. 255.

Schöppler, H., Über Leberregeneration und Adenombildung bei akuter Atrophie. V. 402.

Schöppler, H., Ein Fall von Hernia retroperitonaealis Treitzii. VIII. 235.

Schottelius, E., Ein malignes Granulom der mediastinalen Drüsen. V. 226.

Schridde, H., Zur Physiologie der Magenschleimhautinseln im oberen Ösophagusabschnitte. VI. 418.

v. Schrötter, H., Beitrag zur Mikrophotographie mit ultraviolettem Lichte nach Köhler. III. 343.

Schwalbe, E., Über die Definition des Begriffs „Mißbildungen". IX. 526.

Schwarz, Gottfr., Phlebitis migrans (non syphilitica). II. 178.

Schwedenberg, Theodor, Über die Karzinose des Ductus thoracicus. I. 295.

Schweizer, R., Über Divertikelbildung bei Appendicitis. V. 278.

Simmonds, Über Frühformen der Samenblasentuberkulose. III. 92.

—, Berichtigung (zu „Lebertuberkulose"). VIII. 393.

Sormani, Über Plasmazellen in dem entzündlichen Infiltrate eines Krebstumors des Magens. IV. 177.

Spiegel, L., Zur Kenntnis der Weigertschen Elastinfarbstoffe. IX. 17.

Steinhaus und Bregmann s. Bregmann. VIII. 360.

Stertz und Morgenroth s. Morgenroth. VIII. 166.

Swart, G., Vier Fälle von pathologischer Blutbildung bei Kindern. II. 419.

T.

Thoma, R., Untersuchungen über die wachsartige Umwandlung der Muskelfasern. VI. 64.

Thoma, R., Synostosis suturae sagittalis cranii. Ein Beitrag zur Histomechanik des Skeletts und zur Lehre von dem interstitiellen Knochenwachstum. VIII. 248.

Thomé und Freund s. Freund. III. 54.

Thompson, R. L., Die Bedeutung von embryonalen Entwicklungsstörungen für die Entstehung von Zysten in der Niere. VIII. 551.

Tièche, Über benigne Melanome („Chromatophorome") der Haut — „blaue Naevi". VI. 212.

Trautwein, Jos., Zur Frage des Galopprhythmus und der Hemisystolie. IX. 22.

U.

Umbreit, Über einen Fall von Lebervenen- und Pfortaderthrombose. III. 102.

Ungermann, E., Über einen Fall von Athyreosis und vikariierender Zungenstruma. VII. 58.

V.

de Vecchi, B., Doppelseitiges Nierensarkom mit chromaffinen Zellnestern. II. 282.

Velich, Alois, Beitrag zum Experimentalstudium von Nebennieren-Glykosurie. IV. 345.

von Verebély, Beiträge zur Pathologie der branchialen Epithelkörperchen. VII. 80.

Veszprémi, Beiträge zur Histologie der sog. „akuten Leukämie". IV. 220.

Virchow, R., Über das Bedürfnis und die Richtigkeit einer Medizin vom mechanischen Standpunkt. Rede, gehalten zur Feier von Görckes Geburtstag am 3. Mai 1845 in dem med.-chir. Friedrich-Wilhelms-Institut zu Berlin. Mit Vorwort von J. Orth. VIII. 1.

W.

Waechter, Über das Vorkommen von Bilirubinausscheidung in Kristallform bei Icterus gravis. X. 533.

Wagener, O., Weitere Untersuchungen über Oxyuris vermicularis in der Darmwand des Menschen. II. 145.

Waljaschko, Über das elastische Gewebe in Neubildungen. VII. 286.

Weber, Gustav, Zwei Fälle von varikös-kavernösen Geschwülsten des Septum atriorum. Beitrag zur Kenntnis der Phlebektasien der Herzvorhöfe. VII. 368.

Weinstein, A., Über eine seltene Mißbildung am Urogenitalapparat. V. 363.

Wellmann, Experimentelle Untersuchungen über die Fettsynthese in stark veränderten, insbesondere in kernlos gewordenen Zellen. IX. 282.

Westenhoeffer, Das Vorkommen von eisenhaltigen Bakterienzylindern in den Blutgefäßen der Niere bei puerperaler Sepsis. VIII. 87.

Wiesel, Über Befunde am chromaffinen System bei Hitzschlag. III. 163.

Wiget, Über Struma mit Kautschukkolloid und Tumoren aus kautschukkolloidähnlichen Massen. V. 416.

Willanen und Morgenroth s. Morgenroth. X. 371.

Winogradow, Basil, Zur Frage der Kalichloricumvergiftung. X. 92.

Wright, J. H., Die Entstehung der Blutplättchen. VI. 55.

Wyssokowicz, Pharyngitis keratosa punctata. IX. 275.

Z.

Zipkin, R., Hyalinähnliche collagene Kugeln als Produkte epithelialer Zellen in malignen Strumen. II. 374.

—, Auftreten von Fett in der Körpermuskulatur bei Durchquetschung des Halsmarks. V. 478.

Zipkin, R., Über Riesenzellen mit randständigen Kernen in Sarkomen. VI. 240.

—, Über Riesenzellen mit randständigen Kernen in Sarkomen (Nachtrag). VII. 195.

—, Über ein Adeno-Rhabdomyom der linken Lunge und Hypoplasie der rechten bei einer totgeborenen Frucht. VII. 244.

B. Sachregister.

A.

Adams - Stokes' Symptomkomplex, Über die muskuläre Verbindung zwischen Vorhof und Ventrikel (das Hissche Bündel) im normalen Herzen und beim — —. VIII. 562.

Adenom, Über Leberregeneration und —bildung bei akuter Atrophie. V. 402.

Adenokarzinom, Ein Fall von primärem — der Lunge mit flimmerndem Zylinderepithel. IX. 414.

Adeno-Rhabdomyom, Über ein — — der linken Lunge und Hypoplasie der rechten bei einer totgeborenen Frucht. VII. 244.

Adrenalin, Über die durch —injektionen zu erzeugende Aortenverkalkung bei Kaninchen. I. 363.

Affentuberkulose, Über spontane —, ein Beitrag zur Tuberkulosefrage. X B. 196.

Akromegalie, Neuer Beitrag zum Studium der — mit besonderer Berücksichtigung der Frage nach dem Zusammenhange der Akromegalie mit Hypophysengeschwülsten. VII. 197.

—, Über das gleichzeitige Vorkommen von — und Syringomyelie (zugleich ein Beitrag zur Frage nach dem Vorkommen von — ohne Veränderung der Hypophysis.) X. 1.

Aktinomykose, Beiträge zur pathologischen Anatomie der — beim Menschen. IV. 491.

Alkoholismus und Leberzirrhose. IV. 304.

Altersgesetz, Das — der natürlichen Widerstandskraft. VII. 163.

Altersveränderungen, Über die — der Ganglienzellen im Gehirn. X. 124.

Amöben, Pseudotuberkulose im Dickdarm (enzystierte —?). V. 517.

Amyloid, Über lokales und allgemeines —. IV. 137.

—, Über Herz —. VII. 35.

Amyloidkörperchen, Über die Entstehung der — im Zentralnervensystem. IV. 454.

Amyloidose, Über Nieren—. II. 297.

Amyloidsubstanz, Über die Entwicklung und Resorption experimentell erzeugter — in den Speicheldrüsen von Kaninchen. VII. 1.

Amyloidtumoren, Ein Fall von metastasierenden —. (Lymphosarkom.) V. 251.

Aneurysma, Über das — des rechten Sinus Valsalvae der Aorta und seine

Beziehungen zum oberen Ventrikelseptum. II. 167.
Aneurysmen, Über Zerreißungen und traumatische — der Aorta. III. 440.
Angiome, Über den Bau, das Eintreten der Gefäße und das Wachstum der warzenförmigen — der Haut. IX. 433.
Antifermente, Zur Kenntnis der —. III. 169.
Antikörper, Über den Nachweis syphilitischer — im Liquor cerebrospinalis von Paralytikern nach dem Wassermann-Plautschen Verfahren der Komplementablenkung. VIII. 166.
Antitoxin, Über die Wiedergewinnung des Diphtherietoxins aus seiner Verbindung mit dem —. X. 371.
Appendicitis, Über Divertikelbildung bei —. V. 278.
Aorta, Über das Aneurysma des rechten Sinus Valsalvae der — und seine Beziehungen zum oberen Ventrikelseptum. II. 167.
—, Über Zerreißungen und traumatische Aneurysmen der —. III. 440.
Aortenruptur, Über — und Arteriosklerose im Kindesalter. Ein Beitrag zur Entstehung der Arteriosklerose. I. 382.
Aortenverkalkung, Über die durch Adrenalininjektionen zu erzeugende — bei Kaninchen. I. 363.
Arterientuberkulose, Über —. VI. 135.
Arteriosklerose, Über Aortenruptur und — im Kindesalter. Ein Beitrag zur Entstehung der —. I. 382.
—, Hypertrophie und — in den Nierenarterien. I. 568.
Ascites, Über Milztumor, Ikterus und — bei Leberzirrhose. VII. 111.
Ascitesflüssigkeit, Untersuchungen über die elektrische Leitfähigkeit der — bei experimentell erzeugter Niereninsuffizienz. III. 180.
Athyreosis, Die —, unter besonderer Berücksichtigung der dabei auftretenden Skelettveränderungen sowie der differential-diagnostisch vornehmlich in Betracht kommenden Störungen des Knochenwachstums. IV. 56.
—, Über einen Fall von — und vikariierender Zungenstruma. VII. 58.
Ätiologie, Über Wachstumsenergie und — der bösartigen Geschwülste. VI. 478.
Atresie, Angeborene — des Kehlkopfes. II. 64.
—, Zwei Fälle von Dünndarm—. V. 208.
Atrophie, Über Leberregeneration und Adenombildung bei akuter —. V. 402.
Ätzung, Zur pathologischen Physiologie der durch — erzeugten Schleimhauterkrankung des Magens. V. 524.
Auge, Zur Frage des elastischen Gewebes im normalen und myopischen —. III. 465.
Augentuberkulose, Beitrag zum experimentalen und anatomo-pathologischen Studium der —. X B. 90.
Autodigestion, Über „peptische" Magengeschwüre, postmortale und pseudovitale —. IV. 360.

B.

Bacillus pyocyaneus, Über Allgemeininfektion durch den — —. III. 405.
Bakterienzylinder, Das Vorkommen von eisenhaltigen —n in den Blutgefäßen der Niere bei puerperaler Sepsis. VIII. 87.
Bilirubin, Über das Vorkommen von —ausscheidung in Kristallform bei Icterus gravis. X. 533.
Bindegewebe, Über eine neue Art von Fasern im — und in der Blutgefäßwand. IX. 62.

Blut, Vier Fälle von pathologischer —bildung bei Kindern. II. 419.
—, Über bakteriologische —untersuchungen an der Leiche. IV. 284.
—, Über die plasmosomischen Körper und über eine metachromatische Färbung des Protoplasmas der uninukleären Leukocyten im — und in den blutbildenden Organen. VII. 351.
Blutgefäß, Über eine neue Art von Fasern im Bindegewebe und in der —wand. IX. 62.
Blutkapillaren, Die Veränderung der — der Leber und ihre Bedeutung für die Histogenese der Leberzirrhose. VIII. 484.
Blutplättchen, Die Entstehung der —. VI. 55.
branchiale Epithelkörperchen, Beiträge zur Pathologie der —n —. VII. 80.
Brom, Über den physiologischen —gehalt des Organismus. X. 524.
Bronchien, Über sekundäre Veränderungen der — und einige Bemerkungen über die Frage der Metaplasie. X. 163.
Bronchopneumonie, Epithelmetaplasie bei —. X. 350.

C.

Callus, Beitrag zur Histologie des —. III. 470.
Cholesteatom, Einige Bemerkungen über das meningeale — im Anschluß an einen Fall von — des III. Ventrikels. IV. 255.
Chondrodystrophia, Ein Fall von — foetalis mit Asymmetrie des Schädels. IX. 12.
Chondromyxosarcoma, Über ein — pleurae dextrae. IX. 1.
Chorionepitheliom, Die Mesenterialzysten embryonalen Ursprungs nebst einigen Bemerkungen zur Entwicklungsgeschichte der Nebennieren-Rindensubstanz sowie zur Frage des —s. X. 217.
chromaffin, Doppelseitiges Nierensarkom mit —en Zellnestern. II. 282.
—, Über Befunde am —en System bei Hitzschlag. III. 163.
Chromatophoroma medullae spinalis, ein Beitrag zur Kenntnis der primären Chromatophorome des Zentralnervensystems. VI. 229.
Chromatophorome, Über benigne Melanome („—") der Haut: „blaue Naevi". VI. 212.
Chylangiome. Ein Beitrag zur Genese der mesenterialen —. I. 541.
collagen, Hyalinähnliche —e Kugeln als Produkte epithelialer Zellen in malignen Strumen. II. 374.
Cysten s. a. Zysten.
—, Über —bildungen der Niere und abführenden Harnwege. V. 52.
—, Zwei Fälle von — der Vagina. VII. 47.
—, Ein Fall von multilokulärer — des Netzes. VIII. 138.
Cystadenome, Zur Kenntnis der — des Pankreas. II. 110.
Cystenniere, Ein Fall von blindendigendem Ureter mit cystischer Vorwölbung in die Harnblase, kombiniert mit — derselben Seite. VI. 25.
Cysticerken der Leber bei Vögeln. X B. 300.
Cystitis caseosa. VI. 96.
—, Nachschrift zur Kimlaschen Arbeit: — caseosa. VI. 123.

D.

Darm, Weitere Untersuchungen über Oxyuris vermicularis in der —wand des Menschen. II. 145.
—, Zwei Fälle von Dünn—atresie. V. 208.
—, Pseudotuberkulose im Dick— (enzystierte Amöben?). V. 517.

Darmveränderungen, Die Nieren- und — bei der Sublimatvergiftung des Kaninchens in ihrer Abhängigkeit vom Gefäßnervensystem. II. 445.
Decidua, Über Riesenzellbildung in der —. X. 368.
Degeneration, Über — und Regeneration peripherischer Nerven. I. 452.
Diphtherietoxin, Über die Wiedergewinnung des —s aus seiner Verbindung mit dem Antitoxin. X. 371.
Divertikel, Noch einmal das Traktions— des Ösophagus. IV. 403.
—, Über —bildung bei Appendicitis. V. 278.
Ductus thoracicus, Über die Karzinose des — —. I. 295.

E.

Eierstocksschwangerschaft. III. 54.
Eisen, Das Vorkommen von —haltigen Bakterienzylindern in den Blutgefäßen der Niere bei puerperaler Sepsis. VIII. 87.
Elastin, Zur Kenntnis der Weigertschen —farbstoffe. IX. 17.
elastische Fasern, Über die Entwicklung der — — im Organismus und ihre Beziehungen zu der Gewebsfunktion. II. 153.
elastische Faser, Die Bildung der —n —. V. 1.
elastische Gewebe, Zur Frage des —n —s im normalen und myopischen Auge. III. 465.
elastische Gewebe im gesunden und kranken Herzen und seine Bedeutung für die Diastole. V. 29.
— —, Über das — — in Neubildungen. VII. 286.
elektrische Leitfähigkeit, Untersuchungen über die — — der Ascitesflüssigkeit bei experimentell erzeugter Niereninsuffizienz. III. 180.
Embolie, Über die erste Entstehung von Leberabszessen durch retrograde —. II. 258.
Endotheliom, Ein Blutgefäß— mit Ausbreitung in den erweiterten Gefäßen eines diffus myomatösen Uterus. X. 177.
Enterokystom, Ein — des Mesenteriums und Netzes. I. 521.
Entwicklungsstörung, Über eine — im Kleinhirn in einem Fall von Spina bifida lumbosacralis. II. 498.
Epididymitis, Klinische und experimentelle Studien zur Pathogenese der gonorrhoischen —. II. 39.
Epithelmetaplasie bei Bronchopneumon. X. 350. — bei Bronchit. X. 163.
Epulides Grundgewebe in einem Zystadenom der Oberkieferhöhle. X. 421.

F.

Farbstoffe, Zur Kenntnis der Weigertschen Elastin—. IX. 17.
Färbung, Eine neue und leicht auszuführende dreifache — für Zellen und Gewebsschnitte nach Flemmings Dreifachbehandlung. V. 359.
—, Über die plasmosomischen Körper und über eine metachromatische — des Protoplasmas der uninukleären Leukocyten im Blut und in den blutbildenden Organen. VII. 351.
Fasern, Über eine neue Art von — im Bindegewebe und in der Blutgefäßwand. IX. 62.
Ferment, Über —immunität. IV. 325.
Fett, Über den —gehalt der Nebenniere. II. 314.
—, Untersuchungen über das Vorkommen von — in Geschwülsten. IV. 414.
—, Auftreten von — in der Körpermuskulatur bei Durchquetschung des Halsmarks. V. 478.
Fettgewebsnekrose, Histologische Untersuchungen der Organe bei —. VII. 360.

fettige Degeneration, Die chemischen Veränderungen bei der —n — in Beziehung zu den anatomischen. I. 509.
Fettsynthese. Experimentelle Untersuchungen über die — in stark veränderten, insbesondere in kernlos gewordenen Zellen. IX. 282.
Fibrogliafibrillen, Die Bedeutung der —. VI. 297.
Fibromyxomatöse Knoten beim Rebhuhn X B. 303.
Filarien bei einer Taube X B. 307.
Fragmentatio myocardii, Experimentelle Untersuchungen über — —. V. 439.

G.

Gallertkrebs, Über — der Harnblase. II. 132.
Galopprhythmus, Zur Frage des — und der Hemisystolie. IX. 22.
Ganglienzellen, Über die Altersveränderungen der — im Gehirn. X. 124.
Gehirn, Primärer melanotischer —tumor. III. 129.
—, Zur Kenntnis der gliomatösen Neubildungen des —s mit besonderer Berücksichtigung der ependymären Gliome. V. 341.
—, Über die Altersveränderungen der Ganglienzellen im —. X. 124.
Geschlechtsorgan, Zur Kenntnis der Rhabdomyome des weiblichen —s. V. 380.
Geschwulst, Ein Teratom der Thyreoidea. Beitrag zur —lehre. I. 101.
—, Über eine aus Knochenmark bestehende — zwischen Niere und Nebenniere. VI. 258.
— Kankroid bei einer Henne X B. 304
Geschwülste, Zur Kenntnis der — der Hypophysis und der Hypophysisgegend. VIII. 360.
—, Untersuchungen über das Vorkommen von Fett in —n. IV. 414.
Geschwülste, Über die — der Herzklappen. V. 195.
—, Über Wachstumsenergie und Ätiologie der bösartigen —. VI. 478.
—, Zwei Fälle von varikös-kavernösen —n des Septum atriorum. Beitrag zur Kenntnis der Phlebektasien der Herzvorhöfe. VII. 368.
—, Über heterotope mesodermale — am unteren Ende des Urogenitalapparates. VII. 471.
—, Die Entstehung der Hypophysisadenome. Ein Beitrag zur Lehre von den —n. VIII. 44.
— der Oberkieferhöhle (Zystadenom mit epulidem Grundgewebe). X. 421.
— Fibromyxomatöse beim Rebhuhn X B. 303.
Gliome, Zur Kenntnis der gliomatösen Neubildungen des Gehirns mit besonderer Berücksichtigung der ependymären —. V. 341.
Glykogen, Über die Bedeutung der pathologischen —ablagerungen. III 188.
Glykosurie, Beitrag zum Experimentalstudium von Nebennieren—. IV. 345.
gonorrhoïsch, Klinische und experimentelle Studien zur Pathogenese der —en Epididymitis. II. 39.
—, Über die Morphologie, das Vorkommen und die Bedeutung der Lymphocyten und uninukleären Leukocyten im —en Urethralsekret nebst Bemerkungen über die sog. Kugelkerne. VII. 309.
Granula, Untersuchungen über die hämatogene Siderosis der Leber, ein Beitrag zur Arnoldschen —lehre. VIII. 469.
—, Die Rolle der Zell— bei der hämatogenen Pigmentierung nebst Bemerkungen über „entzündliche" Zellformen. X. 134.

Granulom, Ein malignes — der mediastinalen Drüsen. V. 226.
Gravidität, Zur Pathologie der toxischen —smyelitis. IV. 329.
Greisenbogen, Der.— II. 407.

H.

hämatopoëtisch, Über meist familiär vorkommende histologisch charakteristische Splenomegalien (Typus Gaucher). Eine Systemerkrankung des lymphatisch—en Apparates. VII. 125.
Harnblase, Über Gallertkrebs der —. II. 132.
—, Über die Malakoplakie der —. (v. Hansemann.) IV. 157.
—, v. Hansemanns Malakoplakia vesicae urinariae und ihre Beziehungen zur plaqueförmigen Tuberkulose der —. IV. 469.
Harnwege, Über Zystenbildungen der Niere und abführenden —. V. 52.
Haut, Die kleinzellige Infiltration der —. IV. 149.
—, Über benigne Melanome („Chromatophorome") der — „blaue Naevi". VI. 212.
—, Über den Bau, das Eintreten der Gefäße und das Wachstum der warzenförmigen Angiome der —. IX. 433.
Hautkrebse, Über sekundäre —. X. 196.
Hautstückchen, Experimentelle Untersuchungen mit implantierten —. I. 391.
Hefe, Über die fragliche Fähigkeit gewisser —stämme, Neubildungen im Tierkörper hervorzurufen. I. 135.
Hemisystolie, Zur Frage des Galopprhythmus und der —. IX. 22.
Hernia, Ein Fall von — retroperitonaealis Treitzii. VIII. 235.
Hernien, Kasuistischer Beitrag zur Lehre von den — der Regio duodenojejunalis. X. 510.
Herz, Über Defekte im oberen Teil der Kammerscheidewand des —ens mit besonderer Berücksichtigung der Perforation des häutigen Septums. I. 51.
—, Über Myxome des —ens, besonders der Herzklappen. I. 347.
—, Experimenteller Beitrag zur Erkenntnis der bei Nephritis auftretenden Hypertrophie des linken —ens. II. 327.
—, Über die sog. Klappenhämatome am —en der Neugeborenen. IV. 274.
—, Das elastische Gewebe im gesunden und kranken —en und seine Bedeutung für die Diastole. V. 29.
—, Über —amyloid. III. 35.
—, Zwei Fälle von varikös-kavernösen Geschwülsten des Septum atriorum. Beitrag zur Kenntnis der Phlebektasien der —vorhöfe. VII. 368.
—, Über die muskuläre Verbindung zwischen Vorhof und Ventrikel (das Hissche Bündel) im normalen —en und beim Adams-Stokesschen Symptomkomplex. VIII. 562.
Herzklappen, Über die Geschwülste der —. V. 195.
Hissche Bündel, Über die muskuläre Verbindung zwischen Vorhof und Ventrikel (das — —) im normalen Herzen und beim Adams-Stokesschen Symptomkomplex. VIII. 562.
Histomechanik, Synostosis suturae sagittalis cranii. Ein Beitrag zur — des Skeletts und zur Lehre von dem interstitiellen Knochenwachstum. VIII. 248.
Hitzschlag, Über Befunde am chromaffinen System bei —. III. 163.
Hodentumoren, Über „syncytium"-haltige —. X. 381.
Hühner-, —aleukämische Lymphome X B. 300.
—, —Kankroid X B. 304.

Hühner-Leukämie X 338.
— Tuberkulose X. B 246.
Hyalin, Der Lidspaltenfleck und sein —. II. 194.
—, — ähnliche collagene Kugeln als Produkte epithelialer Zellen in malignen Strumen. II. 374.
Hypophysis, —tuberkulose bei einer Zwergin. II. 219.
—, Die Entwicklung der —adenome. Ein Beitrag zur Lehre von den Geschwülsten. VIII. 44.
—, Zur Kenntnis der Geschwülste der — und der —gegend. VIII. 360.
Hypophysengeschwülste, Neuer Beitrag zum Studium der Akromegalie mit besonderer Berücksichtigung der Frage nach dem Zusammenhange der Akromegalie mit —. VII. 197.
Hypoplasie, Über ein Adeno-Rhabdomyom der linken Lunge und — der rechten bei einer totgeborenen Frucht. VII. 244.

I.

Ikterus, Beiträge zur Pathogenese des —. I. 201.
—, Über Milztumor, — und Ascites bei Leberzirrhose. VII. 111.
—, Über das Vorkommen von Bilirubinausscheidung in Kristallform bei — gravis. X. 533.
Immunisation bei Tuberkulose. X B. 134 und 537.
Immunisierung, Zur Frage der — gegen Tuberkulose. X B. 1.
Immunität, Über Ferment—. IV. 325.
Implantation, Experimentelle Untersuchungen mit — von Hautstückchen. I. 391.
Infektion, Über die — des Menschen mit Rindertuberkulose. X B. 58.
Israel, Oscar —. VIII. Anfang.

K.

Kankroid bei einer Henne. X B. 304.
Kali chloricum, Zur Frage der — —-Vergiftung. X. 92.
Kalk, Das Vorkommen von — in den Rindengefäßen der kindlichen Niere. VIII. 92.
Karzinose, Über die — des Ductus thoracicus. I. 295.
—, Über echte und falsche Strangdegeneration bei sekundärer — der Rückenmarkshäute. VI. 307.
—, Zum Verständnis der Knochenneubildung bei der osteoplastischen —. VIII. 32.
Kautschukkolloid, Über Struma mit — und Tumoren aus —ähnlichen Massen. V. 416.
Kehlkopf, Angeborene Atresie des —s. II. 64.
Klappenhämatome, Über die sog. — am Herzen der Neugeborenen. IV. 274.
Kleinhirn, Über eine Entwicklungsstörung im — in einem Fall von Spina bifida lumbosacralis. II. 498.
Knochen, Zur Kenntnis der Ostéoarthropathie hypertrophiante pneumique. V. 43.
Knochenmark, Über eine aus — bestehende Geschwulst zwischen Niere und Nebenniere. VI. 258.
Knochenneubildung, Zum Verständnis der — bei der osteoplastischen Karzinose. VIII. 32.
Knochenstrukturen, Über feinere —, mit besonderer Berücksichtigung der Rachitis. VI. 321.
Knochenwachstum, Die Athyreosis, unter besonderer Berücksichtigung der dabei auftretenden Skelettveränderungen sowie der differential diagnostisch vornehmlich in Betracht kommenden Störungen des —. IV. 56.
—, Synostosis suturae sagittalis cranii. Ein Beitrag zur Histomechanik des

Skeletts und zur Lehre von dem interstitiellen —. VIII. 248.
Knorpel, Über —heilung nach aseptischen Verletzungen am hyalinen, vom Perichondrium überzogenen, fertigen —. IV. 123.
Komplementablenkung, Über den Nachweis syphilitischer Antikörper im Liquor cerebrospinalis von Paralytikern nach dem Wassermann-Plautschen Verfahren der —. VIII. 166.
Krebs, Über Plasmazellen in dem entzündlichen Infiltrate eines — tumors des Magens. IV. 177.
—, Über sekundäre Haut—. X. 196.
Kystom, Ein Entero— des Mesenteriums und Netzes. I. 521.
—, —bildung im Bereiche eines Renculus. V. 268.

L.

Leber, Riesen—zellen bei angeborener Syphilis. II. 237.
—, Über die erste Entstehung von —abszessen durch retrograde Embolie. II. 258.
—, Abszesse bei Vögeln. X B. 299.
—, Über einen Fall von —venen- und Pfortaderthrombose. III. 102.
—, Alkoholismus und —zirrhose. IV. 304.
—, Über —regeneration und Adenombildung bei akuter Atrophie. V. 402.
—, Über kongenitale Unwegsamkeit der —ausführungsgänge. VI. 288.
—, Über Milztumor, Ikterus und Ascites bei —zirrhose. VII. 111.
—, Über experimentelle, vom Magendarmkanal aus hervorgerufene Veränderungen der — und über die dabei gefundenen Veränderungen der übrigen Bauchorgane. VII. 435.
—, Über großknotige, tumorähnliche Tuberkulose der —, wahrscheinlich kombiniert mit Syphilis. VIII. 21.
Leber, Beitrag zur Kenntnis der Stauungs—, insbesondere der Ungleichmäßigkeit ihres Baues. VIII. 98.
—, Untersuchungen über hämatogene Siderosis der —, ein Beitrag zur Arnoldschen Granulalehre. VIII. 469.
—, Über lokalisierte Tuberkulose der —. VIII. 177.
—, Die Veränderung der Blutkapillaren der — und ihre Bedeutung für die Histogenese der Leberzirrhose. VIII. 484.
Lepra, Zur Frage von der — in der Malerei. IX. 519.
Leukämie, Beitrag zur Histologie der sog. „akuten —". IV. 220.
—, Über — beim Huhn. X. 338.
—, Beiträge zur Kenntnis der —. X. 436.
Leukocyten, Über die Morphologie, das Vorkommen und die Bedeutung der Lymphocyten und uninukleären — im gonorrhoischen Urethralsekret nebst Bemerkungen über die sog. Kugelkerne. VII. 309.
—, Über die plasmosomischen Körper und über eine metachromatische Färbung des Protoplasmas der uninukleären — im Blut und in den blutbildenden Organen. VII. 351.
Lidspaltenfleck, Der — und sein Hyalin. II. 194.
Lig. latum, Ein Fall von Lipom des — —. IX. 431.
Lipom, Ein Fall von — des Lig. latum. IX. 431.
Lunge, Über ein Adeno-Rhabdomyom der linken — und Hypoplasie der rechten bei einer totgeborenen Frucht. VII. 244.
—, Ein Fall von primärem Adenokarzinom der — mit flimmerndem Zylinderepithel. IX. 414.
Lungenanthrakose, Über den Ursprung der —. VII. 183.

lymphatisch, Über meist familiär vorkommende histologisch charakteristische Splenomegalien (Typus Gaucher). Eine Systemerkrankung des —-hämatopoëtischen Apparates. VII. 125.
Lymphocyten, Über die Morphologie, das Vorkommen und die Bedeutung der — und uninukleären Leukocyten im gonorrhoischen Urethralsekret nebst Bemerkungen über die sog. Kugelkerne. VII. 309.
Lymphomatose, Beitrag zum Studium der — der Speichel- und Thränendrüsen. V. 117.
Lymphosarkom, Ein Fall von me-
Lymphome, aleukämische bei Hühnern. X B. 300.
tastasierenden Amyloidtumoren (—) V. 251.
Lysolvergiftung, Zur Kenntnis des anatomischen Befundes der —. V. 132.

M.

Magen, Über ein primäres Sarkom des —s. III. 146.
—, Über Plasmazellen in dem entzündlichen Infiltrate eines Krebstumors des —s. IV. 177.
—, Zur pathologischen Physiologie der durch Ätzung erzeugten Schleimhauterkrankung des —s. V. 524.
—, Zur Physiologie der —schleimhautinseln im oberen Ösophagusabschnitte. VI. 418.
Magengeschwüre, Über „peptische" —, postmortale und pseudovitale Autodigestion. IV. 360.
Malakoplakie, Über die — der Harnblase (v. Hansemann). IV. 157.
Malakoplakia vesicae urinariae, v. Hansemanns — und ihre Beziehungen zur plaqueförmigen Tuberkulose der Harnblase. IV. 469.
mechanisch, Über das Bedürfnis und die Richtigkeit einer Medizin vom —en Standpunkt. Rede. VIII. 1.
mediastinal, Ein malignes Granulom der —en Drüsen. V. 226.
Melanome, Über benigne — („Chromatophorome") der Haut— „blaue Naevi". VI. 212.
melanotisch, Primärer —er Gehirntumor. III. 129.
meningeal, Einige Bemerkungen über das —e Cholesteatom im Anschluß an einen Fall von Cholesteatom des III. Ventrikels. IV. 255.
mesenterial, Ein Beitrag zur Genese der —en Chylangiome. I. 541.
Mesenterialzysten, Die — embryonalen Ursprungs nebst einigen Bemerkungen zur Entwicklungsgeschichte der Nebennieren-Rindensubstanz sowie zur Frage des Chorionepithelioms. X. 217.
Mesenterium, Ein Enterokystom des —s und Netzes. I. 521.
Metaplasie, Über sekundäre Veränderungen der Bronchien und einige Bemerkungen über die Frage der —. X. 163.
—, Epithel— bei Bronchopneumonie X. 350.
Meteorismus und Reflexe. VI. 125.
Milchdrüse, Eine Mischgeschwulst (Osteoidsarkom) der weiblichen —. III. 495.
Milz, Über —tumor, Ikterus und Ascites bei Leberzirrhose. VII. 111.
—, Über einen Fall von multiplen Neben—en. VIII. 65.
Mißbildung, Über eine seltene — am Urogenitalapparat. V. 363.
Mißbildungen, Über die Definition des Begriffs „—". IX. 526.
Mischgeschwulst, Eine — (Osteoidsarkom) der weiblichen Milchdrüse. III. 495.
Mischtumoren, Über — endothelialen

Ursprungs der Speicheldrüsen. IX. 337.
Multiplizität, Zur Kasuistik primärer — maligner Tumoren. III. 160.
Muskelfasern, Untersuchungen über die wachsartige Umwandlung der —. VI. 64.
Muskulatur, Auftreten von Fett in der Körper— bei Durchquetschung des Halsmarks. V. 478.
Myelitis, Zur Pathologie der toxischen Graviditäts—. IV. 329.
Myelom, Zur Kenntnis der —zellen. III. 115.
—, Zur —frage. IV. 213.
—, Über —. IX. 439.
Mykotische Erkrankungen bei Vögeln. X B. 296.
Myokarditis, Über diffuse —. II. 1.
Myom, Über ein Adeno-Rhabdo— der linken Lunge und Hypoplasie der rechten bei einer totgeborenen Frucht. VII. 244.
Myxome, Über — des Herzens, besonders der Herzklappen. I. 347.

N.

Naevi, Über benigne Melanome („Chromatophorome") der Haut, „blaue —". VI. 212.
Nebenmilzen, Über einen Fall von multiplen —. VIII. 65.
Nebenniere, Über den Fettgehalt der —. II. 314.
Nebennieren, Beitrag zum Experimentalstudium von —glykosurie. IV. 345.
—, Die Mesenterialzysten embryonalen Ursprungs nebst einigen Bemerkungen zur Entwicklungsgeschichte der —Rindensubstanz sowie zur Frage des Chorionepithelioms. X. 217.
Nephritis, Experimenteller Beitrag zur Erkenntnis der bei — auftretenden Hypertrophie des linken Herzens. II. 327.
Nerven, Über Degeneration und Regeneration peripherischer —. I. 452.
—, Ältere und neuere Lehren über die Regeneration der —. IX. 209.
Nervendurchschneidung, Einfluß der — auf die Struktur der Zahnpulpa. VII. 516.
Nervenstämme, Zur Frage über die Beteiligung der — der hinteren Extremität an der vasomotorischen Innervation der distalen Gebiete derselben und über die Veränderung der vasomotorischen Elemente sowie der Gefäße selbst der Hinterpfote nach Beschädigung des Nervus ischiadicus. III. 1.
Nervensystem, Über die Entstehung der Amyloidkörperchen im Zentral—. IV. 454.
—, Chromatophoroma medullae spinalis; ein Beitrag zur Kenntnis der primären Chromatophorome des Zentral—s. VI. 229.
Netz, Ein Enterokystom des Mesenteriums und —es. I. 521.
—, Ein Fall von multilokulärer Zyste des —es. VIII. 138.
Neubildungen, Über die Fähigkeit gewisser Hefestämme, — im Tierkörper hervorzurufen. I. 135.
—, Zur Kenntnis der gliomatösen — des Gehirns mit besonderer Berücksichtigung der ependymären Gliome. V. 341.
—, Über das elastische Gewebe in —. VII. 286.
Nieren, Über die Beziehungen eines Uterusmyoms zu gleichzeitig vorhandenen multiplen Tumoren beider —. I. 338.
—, Doppelseitiges —sarkom mit chromaffinen Zellnestern. II. 282.
—, Über —amyloidose. II. 297.

Niereninsuffizienz, Untersuchungen über die elektrische Leitfähigkeit der Ascitesflüssigkeit bei experimentell erzeugter —. III. 180.
Niere, Das Vorkommen von eisenhaltigen Bakterienzylindern in den Blutgefäßen der — bei puerperaler Sepsis. VIII. 87.
—, Das Vorkommen von Kalk in den Rindengefäßen der kindlichen —. VIII. 92.
—, Über Schrumpf— ohne Arteriosklerose. VIII. 527.
—, Die Bedeutung von embryonalen Entwicklungsstörungen für die Entstehung von Zysten in der —. VIII. 551.
—, Über Zystenbildungen der — und abführenden Harnwege. V. 52.
—, Die Veränderungen der — des Kaninchens nach zweistündiger Unterbindung der Vena renalis. V. 293.
Nierenarterien, Hypertrophie und Arteriosklerose in den —. I. 568.
Nierenzysten, Über —. VI. 341.
Nierentuberkel, Experimentell-histologische Studien über die Genese des —s. VI. 145.
Nierenveränderungen und Darmveränderungen bei der Sublimatvergiftung des Kaninchens in ihrer Abhängigkeit vom Gefäßnervensystem. II. 445.

O.

Oberkieferhöhle, Geschwülste der — (Zystadenom mit epulidem Grundgewebe). X. 421.
Ösophagus, Noch einmal das Traktionsdivertikel des —. IV. 403.
—, Zur Physiologie der Magenschleimhautinseln im oberen —abschnitte. VI. 418.
—, Ein Fall von wahrscheinlich kongenitaler Hypertrophie der —muskulatur bei gleichzeitig bestehender kongenitaler hypertrophischer Pylorusstenose. IX. 512.
Ostéoarthropathie, Zur Kenntnis der — hypertrophiante pneumique. V. 43.
Osteoidsarkom, Eine Mischgeschwulst (—) der weiblichen Milchdrüse. III. 495.
Oxyuris, Weitere Untersuchungen über — vermicularis in der Darmwand des Menschen. II. 145.

P.

Pankreas, Ein Beitrag zu den traumatischen Erkrankungen des —. I. 276.
—, Zur Kenntnis der Zystadenome des —. II. 110.
—, Über —zirrhose. III. 228.
Paraffininjektionen in menschliche Gewebe. Eine histologische Studie. II. 339.
Paralytiker, Über den Nachweis syphilitischer Antikörper im Liquor cerebrospinalis von —n nach dem Wassermann-Plautschen Verfahren der Komplementablenkung. VIII. 166.
Parathyreoidea, Über die Glandula —, intrathyreoideale Zellhaufen derselben und Reste des postbranchialen Körpers. VIII. 181.
Pharyngitis keratosa punctata. IX 275.
Phlebektasien, Über kavernöse — des Verdauungstraktus. IV. 171.
—, Zwei Fälle von varikös-kavernösen Geschwülsten des Septum atriorum. Beitrag zur Kenntnis der — der Herzvorhöfe. VII. 368.
Phlebitis migrans (non syphilitica). II. 178.
Phlebosklerose, Über die —. IX. 466.
Photographie, Beitrag zur Mikro—

mit ultraviolettem Lichte nach Köhler. III. 343.
Pigmentierung, Die Rolle der Zellgranula bei der hämatogenen — nebst Bemerkungen über „entzündliche" Zellformen. X. 134.
Pilzerkrankungen b. Vögeln. X B. 296.
Plasmazellen, Über — in dem entzündlichen Infiltrate eines Krebstumors des Magens. IV. 177.
Plasmosomische Körper, Über die —n— und über eine metachromatische Färbung des Protoplasmas der uninukleären Leukocyten im Blut und in den blutbildenden Organen. VII. 351.
Pleura, Über ein Chondro-myxosarcoma pleurae dextrae. IX. 1.
Pleuritis, Über — gummosa. VII. 347.
Pneumokokken, Differentialdiagnostische Studien über — und Streptokokken. VII. 327.
Pylorushypertrophie, Notiz zu der Arbeit Torkels „Die sog. — eine Entwicklungsstörung" in Heft 2, Bd. 180, dieser Zeitschrift. I. 199.
Pylorusstenose, Ein Fall von wahrscheinlich kongenitaler Hypertrophie der Ösophagusmuskulatur bei gleichzeitig bestehender kongenitaler, hypertrophischer —. IX. 512.

R.

Rachitis, Statistische Beiträge zur Frage nach der Verbreitung und Ätiologie der —. VI. 1.
—, Über feinere Knochenstrukturen, mit besonderer Berücksichtigung der —. VI. 321.
Reflexe, Meteorismus und —. VI. 125.
Regeneration, Über Degeneration und — peripherischer Nerven. I. 452.
—, Über Leber— und Adenombildung bei akuter Atrophie. V. 402.
—, Ältere und neuere Lehren über die — der Nerven. IX. 209.
Renculus. Kystombildung im Bereiche eines —. V. 268.
Rhabdomyom, Über ein Adeno — der linken Lunge und Hypoplasie der rechten bei einer totgeborenen Frucht. VII. 244.
Rhabdomyom, Zur Kenntnis der —e des weiblichen Geschlechtsorgans. V. 380.
Riesenzellen, Über — mit randständigen Kernen in Sarkomen. VI. 240 und VII. 195.
—, Über —bildung in der Decidua. X. 368.
Rindertuberkulose, Über die Infektion des Menschen mit —. X B. 58.
Rückenmark, Ein Beitrag zur Lehre von der Entstehung von Höhlen im — und über symptomlose Hydromyelie. II. 520.
—, Auftreten von Fett in der Körpermuskulatur bei Durchquetschung des Halsmarks. V. 478.
—, Über echte und falsche Strangdegeneration bei sekundärer Karzinose der —häute. VI. 307.

S.

Samenblasen, Über Frühformen von —tuberkulose. III. 92.
Sarkom, Doppelseitiges Nieren— mit chromaffinen Zellnestern. II. 282.
—, Über ein primäres — des Magens. III. 146.
—, Eine Mischgeschwulst (Osteoid—) der weiblichen Milchdrüse. III. 495.
—, Über Riesenzellen mit randständigen Kernen in —en. VI. 240. VII. 195.
—, Zur Kenntnis des myoblastischen —s. VII. 265.
—, Über ein Chondro-myxo-sarcoma pleurae dextrae. IX. 1.

Schädel, Ein Fall von Chondrodystrophia foetalis mit Asymmetrie des —s. IX. 12.
Schilddrüse s. Strumen, Thyreoiden.
Schildkröten-Tuberkelbazillen, Immunisierung durch — X B. 1.
Siderosis, Untersuchungen über die hämatogene — der Leber, ein Beitrag zur Arnoldschen Granulalehre. VIII. 469.
Skelett, Synostosis suturae sagittalis cranii. Ein Beitrag zur Histomechanik des —s und zur Lehre von dem interstitiellen Knochenwachstum. VIII. 248.
Skelettveränderungen, Die Athyreosis, unter besonderer Berücksichtigung der dabei auftretenden — sowie der differential-diagnostisch vornehmlich in Betracht kommenden Störungen des Knochenwachstums. IV. 56.
Speicheldrüsen, Beitrag zum Studium der Lymphomatose der — und Tränendrüsen. V. 117.
—, Beiträge zur Pathologie der Unterkiefer— (Glandula submaxillaris). VIII. 395.
—, Über die Entstehung und Resorption experimentell erzeugter Amyloidsubstanz in den — von Kaninchen. VII. 1.
—, Über Mischtumoren endothelialen Ursprungs der —. IX. 337.
Speiseröhre, Partielle Verdoppelung der —. X. 78.
Spina bifida, Über eine Entwicklungsstörung im Kleinhirn in einem Fall von — — lumbosacralis. II. 498.
Splenomegalie, Über meist familiär vorkommende histologisch charakteristische —n (Typus Gaucher). Eine Systemerkrankung des lymphatisch-hämatopoëtischen Apparates. VII. 125.
Streptokokken, Differentialdiagnostische Studien über Pneumokokken und —. VII. 327.
Struma, Über — mit Kautschukkolloid und Tumoren aus kautschukkolloidähnlichen Massen. V. 416.
—, Die Histogenese der — nodosa. VI. 422.
—, Über einen Fall von Athyreosis und vikariierender Zungen—. VII. 58.
—, Über die epithelialen Formen der malignen —. IX. 69.
Strumen, Hyalinähnliche collagene Kugeln als Produkte epithelialer Zellen in malignen —. II. 374.
Sublimatvergiftung, Die Nieren- und Darmveränderungen bei der — des Kaninchens in ihrer Abhängigkeit vom Gefäßnervensystem. II. 445.
submaxillaris, Beiträge zur Pathologie der Unterkiefer-Speicheldrüse (glandula —). VIII. 395.
„Syncytium", Über „—"haltige Hodentumoren. X. 381.
Synostosis, — suturae sagittalis cranii Ein Beitrag zur Histomechanik des Skeletts und zur Lehre von dem interstitiellen Knochenwachstum. VIII. 248.
Syphilis, Riesenleberzellen bei angeborener —. II. 237.
Syphilitisch, Über den Nachweis —er Antikörper im Liquor cerebrospinalis von Paralytikern nach dem Wassermann-Plautschen Verfahren der Komplementablenkung. VIII. 166.
Syringomyelie, Über das gleichzeitige Vorkommen von Akromegalie und —. X. 1.

T.

Taubheit, Zur pathologischen Anatomie der traumatischen —. IX. 188.

Teratom, Ein — der Thyreoidea. Beitrag zur Geschwulstlehre. I. 101.
Thrombose, Über einen Fall von Lebervenen- und Pfortader—. III. 102.
—, Vergleichende Untersuchungen über die —. V. 160.
Thyreoidea, Ein Teratom der —. Beitrag zur Geschwulstlehre. I. 101.
—, s. Struma.
Tollwut, Untersuchungen über —. VIII. 428.
Tonsillartumoren, Beiträge zur Pathologie gutartiger —. II. 91.
Tränendrüsen. Beitrag zum Studium der Lymphomatose der Speichel- und —. V. 117.
Trauma, Ein Beitrag zu den —tischen Erkrankungen des Pankreas. I. 276.
Tuberkel, Experimentell-histologische Studien über die Genese des Nieren—s. VI. 145.
Tuberkelbazillen, Über den Weg der — von der Mund- und Rachenhöhle zu den Lungen, mit besonderer Berücksichtigung der Verhältnisse beim Kinde. IV. 1.
Tuberkelbazillenübertragung, Experimentelle Beiträge zur Frage kongenitaler — und kongenitaler Tuberkulose. I. 150.
Tuberkulose, Experimentelle Beiträge zur Frage kongenitaler Tuberkelbazillenübertragung und kongenitaler —. I. 150.
—, Hypophysis— bei einer Zwergin. II. 219.
—, Über Frühformen von Samenblasen—. III. 92.
—, v. Hansemanns Malakoplakia vesicae urinariae und ihre Beziehungen zur plaqueförmigen — der Harnblase. IV. 469.
—, Pseudo— im Dickdarm (enzystierte Amöben?). V. 517.
—, Über großknotige tumorähnliche Tuberkulose, der Leber, wahrscheinlich kombiniert mit Syphilis. VIII. 21.
—, Über Arterien—. VI. 135.
—, Über lokalisierte — der Leber. VIII. 177.
—, Zur Frage der Immunisierung gegen —. X B. 1.
—, Über die Infektion des Menschen mit Rinder—. X B. 58.
—, Beitrag zum experimentellen und anatomo-pathologischen Studium der Augen—. X B. 90.
—, Immunisation bei —. X B. 134 und 537.
Tuberkulose, Über spontane Affen—, ein Beitrag zur Tuberkulosefrage. X B. 196.
—, Die — der Vögel und ihre Beziehungen zur Säugetiertuberkulose. X B. 246.
Tumoren, Zur Kasuistik primärer Multiplizität maligner —. III. 160.
—, Multiple Primär—. IV. 201. I. 338.
—, Über Struma mit Kautschukkolloid und — aus kautschukkolloidähnlichen Massen. V. 416.
— endothelialen Ursprungs. Über Misch— — — der Speicheldrüsen. IX. 337.
— der Schilddrüsen s. Struma, Thyreoidea.

U.

Ultraviolett, Beitrag zur Mikrophotographie mit —em Lichte nach Köhler. III. 343.
Ureter, Ein Fall von blindendigendem — mit zystischer Vorwölbung in die Harnblase, kombiniert mit Zystenniere derselben Seite. VI. 25.
—, Zur Anatomie und Entwicklungsgeschichte der —verdoppelung. VII. 408.
Urogenitalapparat, Über eine seltene Mißbildung am —. V. 363.
—, Über heterotope mesodermale Ge-

schwülste am unteren Ende des —es. VII. 471.
Uterus, Ein Blutgefäßendotheliom mit Ausbreitung in den erweiterten Gefäßen eines diffus myomatösen —. X. 177.
Uterusmyom, Über die Beziehungen eines —s zu gleichzeitig vorhandenen multiplen Tumoren beider Nieren. I. 338.

V.

Vagina, Zwei Fälle von Zysten der —. VII. 47.
Verbrennungstod, Experimentelle Untersuchungen über den —. III. 377.
Vergiftung, Zur Kenntnis des anatomischen Befundes der Lysol—. V. 132.
—,Zur Frage der Kali chloricum—. X. 92.
Verkalkungen, Über subkutane und periartikuläre —. I. 179.
Vögel, Die Tuberkulose der — und ihre Beziehungen zur Säugetiertuberkulose. X B. 246.
—, Mykosen X B. 296.
—, Leberabzesse X B. 299.
—, Cysticerken der Leber X B. 300.
—, Aleukämische Lymphome X B. 300.
—, Leukämie X, 338.
—, Geschwülste, X B. 303, 304.
—, Filarien, X B. 307.

W.

Wachsartige Umwandlung, Untersuchungen über die — — der Muskelfasern. VI. 64.
Warzen, Über den Bau, die eintretenden Gefäße und das Wachstum der —förmigen Angiome der Haut. IX. 433.
Wurmfortsatz, Beiträge zur normalen und pathologischen Histologie des —es. V. 483.

Z.

Zahnpulpa, Einfluß der Nervendurchschneidung auf die Struktur der —. VII. 516.
Zungenstruma, Über einen Fall von Athyreosis und vikariierender—. VII. 58.
Zwergin, Hypophysistuberkulose bei einer —. II. 219.
Zwergwuchs, Mehrfacher — in verwandten Familien eines Hochgebirgstales. VII. 105.
Zwittertum, Beiträge zur Kenntnis des weiblichen Schein—s. 181. 1.
Zystadenom der Oberkieferhöhle mit epulidem Grundgewebe. X. 421.
Zyste s. a. Cyste.
Zysten, Die Bedeutung von embryonalen Entwicklungsstörungen für die Entstehung von — in der Niere. VIII. 551.

Dr. C. Davidsohn.

Druckfehler-Verzeichnis.

In der Abhandlung Niosi, Die Mesenterialzysten etc., S. 217—338 dieses Bandes, sind folgende Druckfehler zu verbessern.

Es soll stehen:

Seite	226	Zeile	3	v. o.	statt	7 cm	richtig	7 mm
„	230	„	19	v. u.	„	Fig. 8, Taf. X	„	Fig. 8, Taf. VII
„	230	„	13	v. u.	„	dieser Zellen	„	dieser Zellhaufen
„	230	„	5	v. u.	„	Fig. 8, Taf. X	„	Fig. 8, Taf. VII
„	231	„	18	v. o.	„	Fig. 9, Taf. X	„	Fig. 9, Taf. VIII
„	231	„	17	v. u.	„	Fig. 9, Taf. X	„	Fig. 9, Taf. VIII
„	243	„	8	v. o.	„	Sie haben Zilien und starke Sekretion	„	Sie haben starke Sekretion und keine Zilien.
„	247	„	4	v. o.	„	mit Pflasterepithel	„	mit kubischem Epithel
„	264	„	9	v. o.	„	(Hydrosalpinx)	„	(Hydroparasalpinx)
„	265	„	14	v. o.	„	perinäaler	„	perirenaler
„	285	„	4	v. o.	„	waren die	„	waren nicht die

Fig. 5.

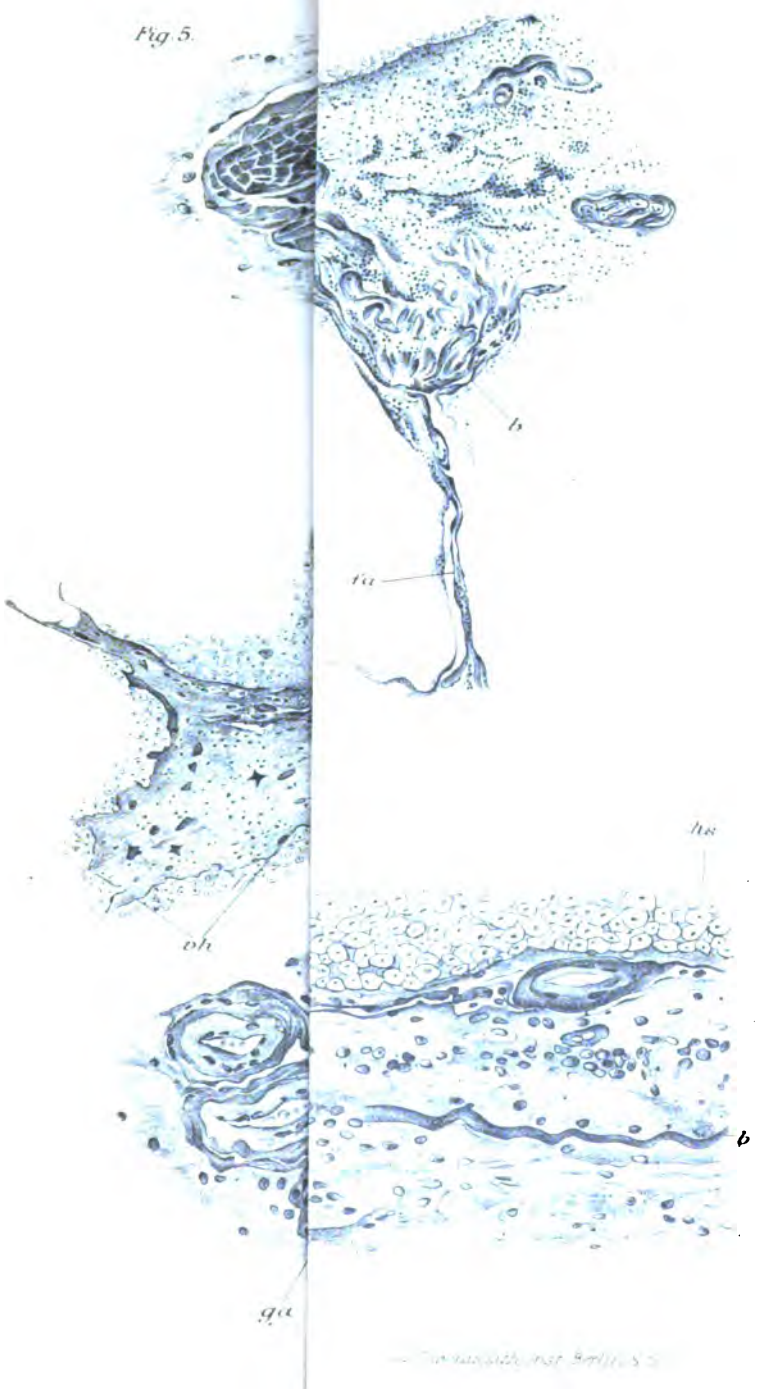

Fig. 10.

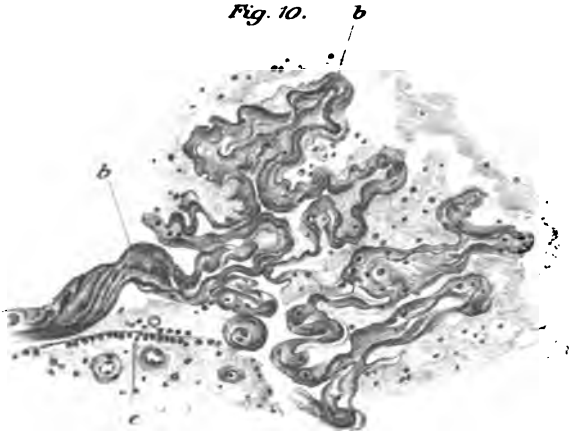

Fig. 11.

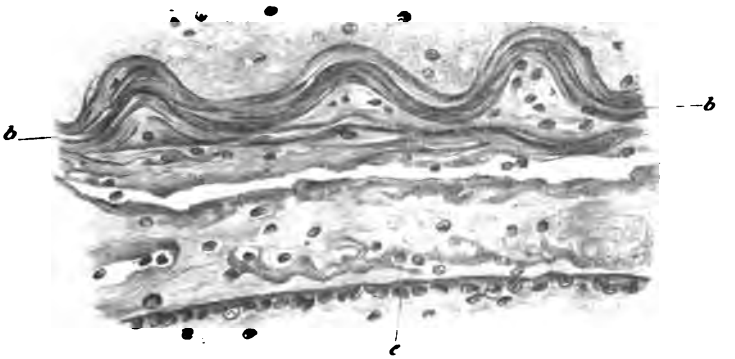

Fig. 12.

L. Thomas lith. Inst. Berlin S.O.3

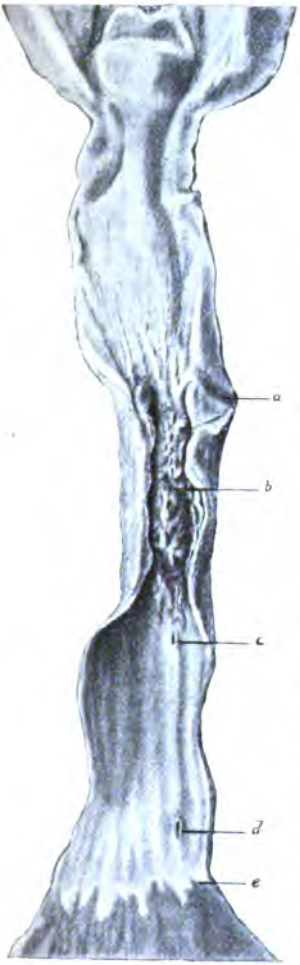

Fig. 1.

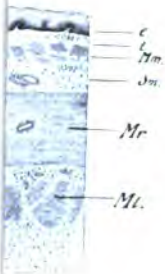

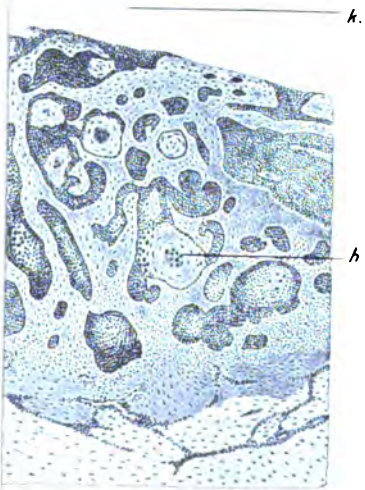

Fig. 4.

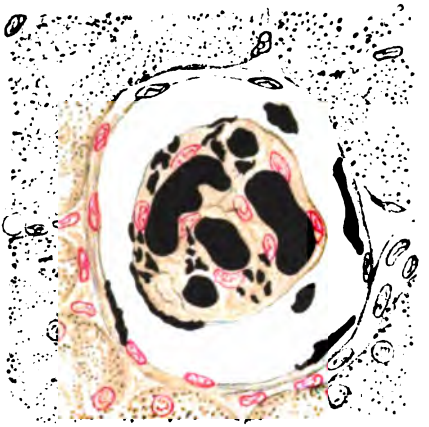

Fig. 1.

Fig. 4.

Fig. 2.

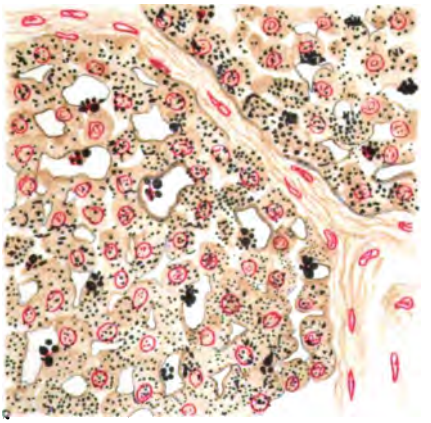

Fig. 3.

E. Laue, Lith. Inst. Berlin.

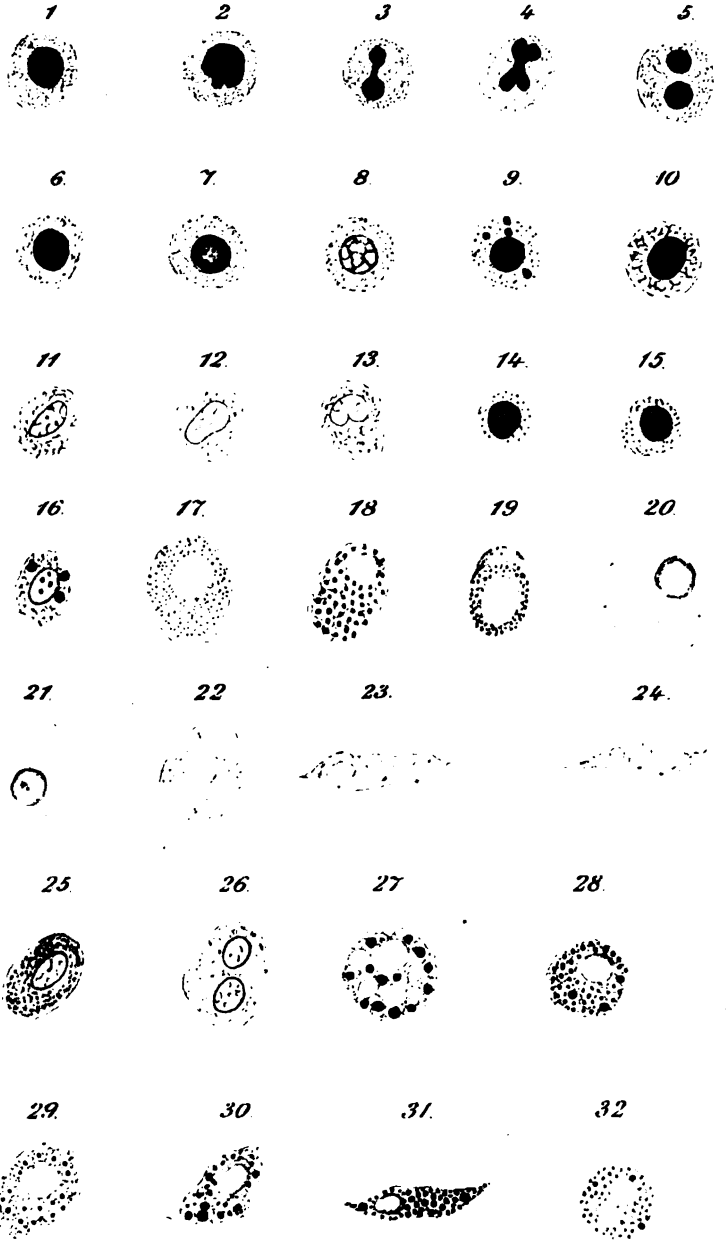

L. J. Thom. as Lith. Inst. Berlin S.53

Fig. 4.

J. J. Thomas lith. Inst. Berlin.

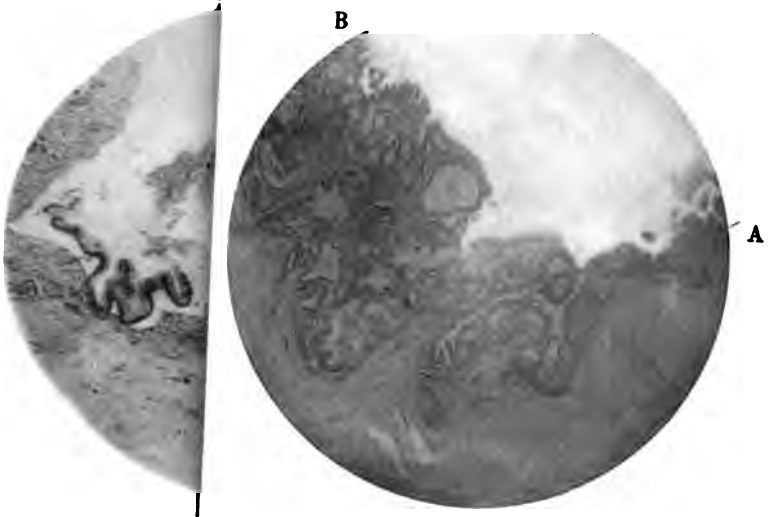

4

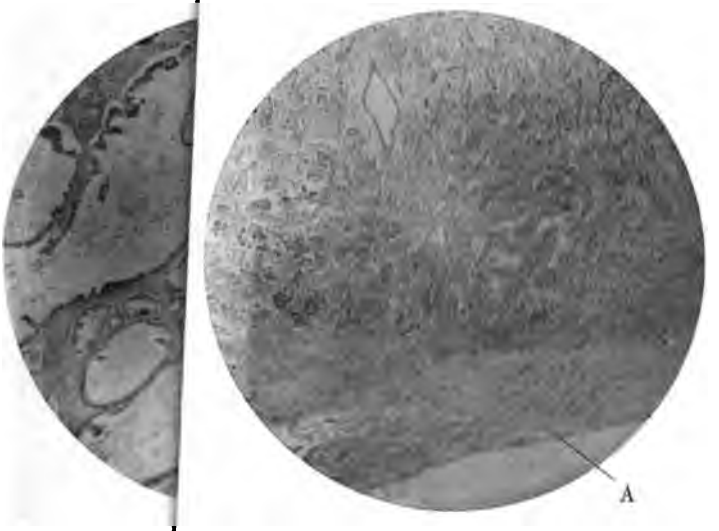

8

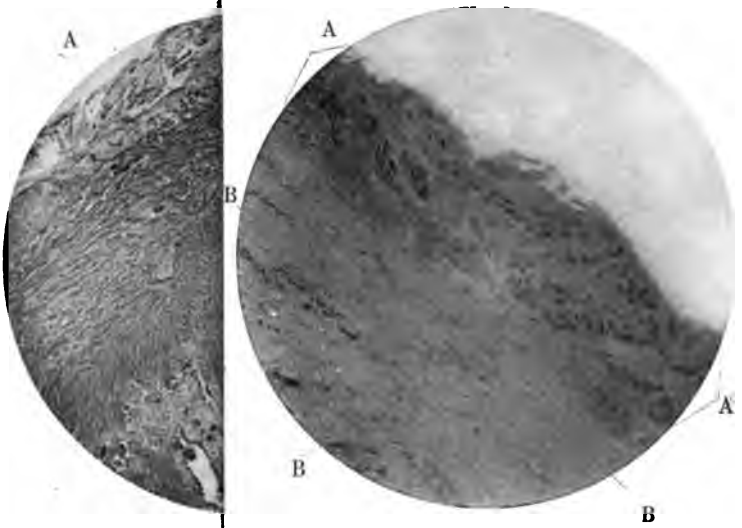

12

15

Fig. 1.

Fig. 2.

L. Lupervi dis.

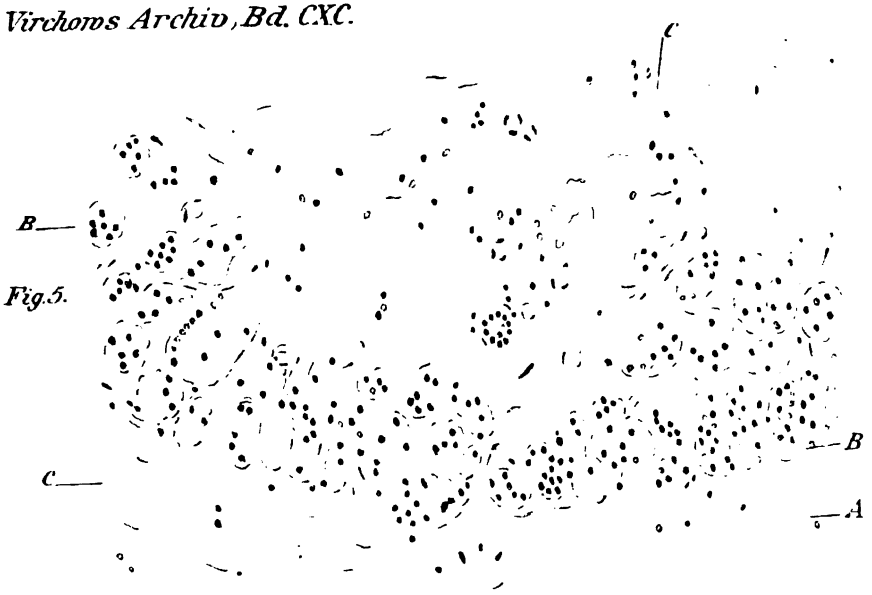

Fig. 5.

Fig. 6.



L. Luperini dis.

Fig. 1.

Fig. 6.

Fig. 2.

Monckeberg gez.

L. Thomas' th. Inst. Berlin S. 53

Fig. 10.



Fig. 11.

Fig. 14.



Fig. 13.

Fig. 12.

Fig. 15.

Fig. 16.

Fig. 1.

Fig. 3.

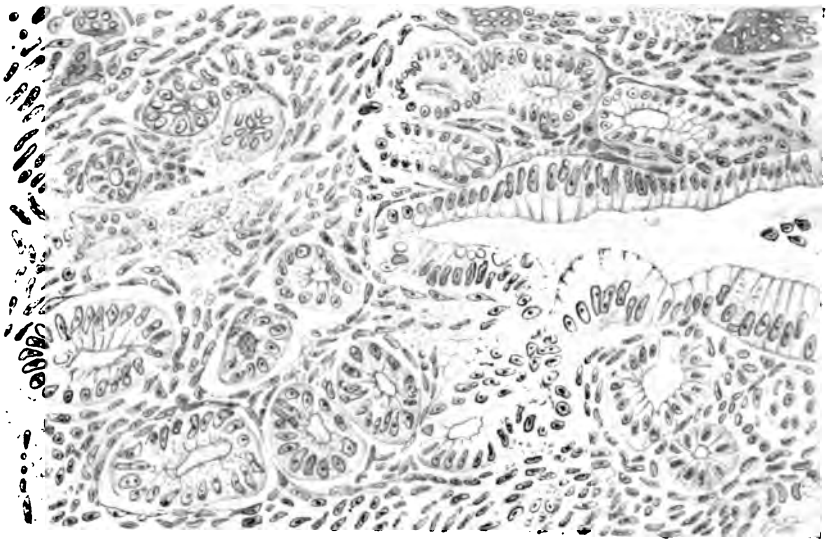

THE LIBRARY

RETURN TO the circulation desk of any
University of California Library
or to the
NORTHERN REGIONAL LIBRARY FACILITY
Bldg. 400, Richmond Field Station
University of California
Richmond, CA 94804-4698

ALL BOOKS MAY BE RECALLED AFTER 7 DAYS
2-month loans may be renewed by calling
(510) 642-6753
1-year loans may be recharged by bringing books
to NRLF
Renewals and recharges may be made 4 days
prior to due date

DUE AS STAMPED BELOW

DEC 16 1993

St